

PRESS MARK
ress No. Q
elf No. 8
ook No. 36

R.C.P. EDINBURGH LIBRARY
R26980M0236

Digitized by the Internet Archive
in 2016

https://archive.org/details/b21905125

Grundriss der hämatologischen Diagnostik und praktischen Blutuntersuchung:

Ein Leitfaden für Anfänger Studierende und praktische Ärzte.

VON

A. Pappenheim.

Mit 8 farbigen Tafeln.

BIBLIOTH
COLL. REG.
MED. EDIN.

LEIPZIG 1911
VERLAG VON DR. WERNER KLINKHARDT

Alle Rechte, speziell das Übersetzungsrecht, vorbehalten.

FRIEDRICH KRAUS

ZUGEEIGNET

IN VEREHRENDER DANKBARKEIT FÜR DIE
LIEBEVOLLE PFLEGE DER HÄMATOLOGIE
AN SEINER KLINIK

Vorwort.

Vorliegender kleiner Leitfaden hat sich aus Kursvorlesungen herausgebildet. Er enthält und hebt das hervor, was nach des Verfassers Erfahrung objektiv wesentlich ist und den Interessenten von jeher wissenswert erschien. Er ist vornehmlich für die diagnostische Praxis zugeschnitten, vermeidet deshalb alle allzu eingehenden theoretischen Erörterungen über strittige Fragen der theoretischen Morphologie und Zytogenese und legt von der theoretischen Pathologie und Pathogenese in gedrängter Kürze nur das für das diagnostische Verständnis unbedingt Notwendige als Extrakt der Anschauungen zugrunde, die sich der Verfasser in langjährigen Studien als für ihn feststehende eigene Überzeugung gebildet hat.

Leitfäden der klinischen Hämatologie und Blutuntersuchung existieren ja allerdings bereits, doch wird man alsbald finden, daß der vorliegende von den bereits existierenden in mannigfaltiger Hinsicht abweicht.

Einmal hat der Verfasser davon Abstand genommen, alle möglichen Untersuchungsmethoden zu reproduzieren, die der Praktiker weder braucht noch ausführen kann — vielmehr hat er sich auf die wirklich notwendigen, die aber jeder Praktiker unbedingt beherrschen muß, beschränkt; und zweitens hat er diese Methoden in allen Einzelheiten und praktischen Handgriffen eingehend beschrieben, derart, daß ein jeder einigermaßen Anstellige schon allein nach diesem Büchlein sich in der Handhabung und Ausführung der Technik üben und vervollkommnen kann.

Ferner behandelt das Buch nicht die klinische Pathologie des Blutes und der Blutkrankheiten, auch nicht, wie die vorhandenen Lehrbücher, die Blutveränderungen bei den verschiedensten Krankheiten, sondern es erörtert eingehend Wesen, Pathogenese und diagnostische Bedeutung nur der drei wichtigsten hämatologischen Grund-

symptome. Es will in die Hämatologie einführen und zum hämatologischen Denken erziehen.

Da in der Hämatologie ein derartig gehaltener Leitfaden bisher nicht existierte, so dürfte hier eine Lücke ausgefüllt und ein Bedürfnis beseitigt sein.

Hierbei ist allerdings zu bemerken, daß in den angedeuteten theoretischen Grundlagen, in der Auffassung vom Wesen der Anämie (speziell der perniziösen) und Leukozytose und der diagnostischen Bewertung ihrer Symptome, wie man finden wird, ganz wesentliche Abweichungen von den sonst allgemein gelehrten, herrschenden Schulansichten bestehen, da der Verfasser hier eine eigene originäre Auffassung vertritt, von der er aber zuversichtlich hofft, daß nicht nur ihre Begründung leicht als zutreffend erkannt werden, sondern auch ihre Anwendung in der Praxis fruchtbringend sich gestalten möge.

Bei dem erfreulicherweise immer wachsenden Interesse für Hämatologie dürfte somit wohl auch vorliegendes kleines Büchlein seine Daseinsberechtigung haben.

Von der Anfügung farbiger Tafeln war anfangs Abstand genommen worden; erst nachträglich konnten einige, unter des Autors Leitung und nach des Autors Präparaten, von der Meisterhand Lisbeth Krauses gefertigte, wie zu hoffen steht, recht instruktive Täfelchen, infolge des dankenswerten Entgegenkommens des Herrn Verlegers angefügt werden, auf die im Text allerdings nun nicht mehr hingewiesen ist.

Berlin, im Juni 1911.

A. Pappenheim.

Inhaltsverzeichnis.

Seite

Einleitung 1

I. Teil.

Allgemeine Symptomatologie.

Kapitel 1.

Allgemeine hämatologische Methodologie 9

Kapitel 2.

Symptomatologie des normalen Blutes 12
A. Allgemeine physikalische Verhältnisse und quantitative Untersuchung des Blutes in klinischer Hinsicht 12
B. Mikroskopische Untersuchung und qualitative zytologische Zusammensetzung 13

Kapitel 3.

Allgemeine Symptomatologie des pathologischen Blutes 17
A. Veränderungen der allgemeinen quantitativen Farbstoff- u. Zellzahlverhältnisse 17
B. Die qualitative Veränderung des mikroskopischen Blutbildes 21
a) Die Erythrozyten 21
Anhang. Erythrozytenparasiten 35
b) Die Blutplättchen 37
c) Die Leukozyten 38
1. Die Verschiebung des normalen Zahlenverhältnisses der fünf normalen Blutzellarten gegeneinander 38
2. Die pathologischen Leukozytenformen 44
a) Die normalen ontogenetischen und artlichen Vorstufen der weißen Blutzellen 47
b) Atypische Unreifeformen 59
c) Zellteilungsformen 62
d) Pathologische Zellformen 64
e) Degenerationsformen 65
3. Das Prozentverhältnis der blutpathologischen Jugendformen zu den normalen ausgereiften Leukozyten 65

Anhang. (Mittelteil.)

Seite

I. Zur Theorie und theoretischen Pathogenese der Anämie, Leukozytose u. Leukämie 72
A. Wesen und symptomatischer Ausdruck der Anämie 72
1. Das Wesen der Anämie im allgemeinen 72
a) Einteilung der Anämien 72
b) Symptomatologie 74
c) Sogen. plastische und aplastische Anämie 78
2. Das Wesen der perniziösen Anämie 79
a) Unterschied und Beziehung zur einfachen sekundären Anämie . 79
b) Perniziöse Anämie und Morbus Biermer 81
c) Das Wesen der perniziösen Anämie 83
d) Die spezifisch perniziösen Symptome, ihr pathogenetischer Wert und diagnostische Bedeutung 84
e) Die spezielle Pathogenese der perniziös degenerativen Symptome 85
Schlußsätze 96
B. Wesen und symptomatischer Ausdruck der Leukozytose 101
a) Ursache und Einteilung der Leukozytosen 101
b) Pathogenetischer Mechanismus der einfach funktionellen Leukozytose 102
c) Kritische Würdigung der leukozytotischen Einzelsymptome . . 105
d) Wesen und Pathogenese der leukämischen Blutveränderungen; Beziehungen und Unterschiede der funktionellen und leukämischen Prozesse 106
e) Beziehungen der funktionellen zu den leukämischen symptomatischen Blutleukozytosen 108
f) Beziehungen der funktionellen Leukozytosen zu den Anämien . 109
g) Beziehungen und Unterschiede zwischen den anämischen und einfach leukozytotischen Prozessen und den beiderseitigen symptomatischen Blutveränderungen 113
C. Rückblick über das Wesen der Anämie, Leukozytose und Leukämie . . . 118
D. Ergebnis der Analyse 120

II. Die allgemein-diagnostische Bedeutung der wichtigsten klinisch-hämatologischen und morphologischen Blutsymptome im Lichte der Pathogenese 123

III. Die spezielle Semiotik von Anämie, Leukozytose und Leukämie auf Grund sämtlicher drei hämatologischer Untersuchungsmethoden (Hb-Bestimmung, Zählung, Mikroskopie) 135
Allgemeines 135
A. Die Anämien. 138
a) Pathogenetische Würdigung des anämischen Hauptsymptomenkomplexes und seiner symptomatologischen Einzelheiten in diagnostischer und prognostischer Hinsicht 138
b) Spezielle Semiologie der Anämien im allgemeinen 148
B. Die Leukozytosen 150
I. Die einfache funktionelle Leukozytose 152
a) Pathogenetische Auslegung der Symptomatologie in diagnostischer und prognostischer Hinsicht 152

Seite
Die Partialsymptome der Leukozytose 154
Der gegenseitige Wert der leukozytotischen Partialsymptome 158
Spezielle diagnostische Bedeutung der Partialsymptome und Symptomkomplexe der Leukozytose 164
Gang der diagnostischen Untersuchung 167
b) Die spezielle Semiologie der Leukozytose 174
II. Die Blutleukämie 176
a) Epikritische Besprechung der leukämischen Symptomatologie 176
Das sonstige Symptombild 184
Hämatologische Einteilung der Leukämien 185
Zur Differentialdiagnose 186
b) Spezielle Semiologie der Leukämien 201
C. Rückblick auf die hämatologischen Veränderungen des weißen Blutbildes 206
D. Rückblick auf das Blutbild von Anämie, funktioneller Leukozytose und Blutleukämie 212
E. Über die Blutzusammensetzung bei Krankheiten nebst Ausblicken zur hämatologischen Krankheitsdiagnose aus dem Blute . . . 215

II. Teil.

Technik der speziellen praktischen Blutuntersuchung.

Allgemeines 225
§ 1. Die Blutentnahme 226
§ 2. Abschluß der Blutuntersuchung 227
Die speziellen Untersuchungsmethoden 227

I.
Die klinisch-physikalischen Methoden der Hb-Bestimmung und der Blutkörperchenzählung.

Das Pipettieren des Blutes 228
A. Die Hb-Bestimmung 230
B. Die Blutkörperchenzählung. (Feststellung der absoluten Zellzahl per 1 emm Blut.) 231
§ 1. Allgemeines 231
§ 2. Vorbereitende Manipulationen 234
§ 3. Die Mischflüssigkeit 235
§ 4. Die Zählung selbst 238
§ 5. Die Berechnung 239

II.
Die Methodik der mikroskopischen Blutuntersuchung des gefärbten Bluttrockenpräparates. Die Aufnahme des prozentualen und des Arnethschen Leukozythenbildes aus demselben.

A. Herstellung eines gefärbten Bluttrockenpräparates 241
1. Die Herstellung des Bluttrockenpräparates 241
a) Objektträgerpräparate 242

Seite
b) Deckglaspräparate 243
2. u. 3. Die Fixation und Färbung 248
B. Die Feststellung des Prozentverhältnisses der einzelnen Leukozyten und die Aufnahme des neutrophilen Blutbildes 258
1. Die Feststellung des Prozentverhältnisses der verschiedenen Leukozyten. (Die Leukozytenformel.) 259
2. Die Aufnahme des neutrophilen Blutbildes 261

Schluß.

Zusammenstellung eines Instrumentariums für hämatologische diagnostische Untersuchungen 263

Einleitung.

Im Gegensatz zur chemischen, physikalischen, bakteriologischen und serologischen Untersuchung des Blutes ist die hämatologische Untersuchung relativ wenig ergiebig, dafür aber umso diffiziler und mühsamer, erfordert umfassendes theoretisches hämatologisches Wissen und kritisches Können. Die wenigsten Erkrankungen, seien sie nun lokaler oder selbst allgemeiner Natur, drücken sich überhaupt in einer der hämatologischen Untersuchung zugängigen Weise im Blute aus, und wenn sie dies tun, meist nur in ziemlich uncharakteristischer Form zumeist nur entweder mit Anämie oder Leukozytose, also mit bloßen Symptomen, die die verschiedenartigsten Krankheiten begleiten und die die verschiedensten Krankheiten miteinander gemeinsam haben.

Der Hämatologie blieb daher nur übrig, innerhalb dieser generellen hämatologischen Blutsymptome etwaige feinere Besonderheiten und Einzelheiten aufzudecken, die als von irgendwie spezifischer Art gewisse Rückschlüsse hinsichtlich der spezielleren Differentialdiagnose, auf die Natur, den Sitz und die Intensität der diese Symptome verursachenden Krankheit erlauben möchten.

Es ist daher das Feld und die Ergiebigkeit der hämatologischen Diagnostik ziemlich beschränkt. Spezifische für gewisse Krankheiten charakteristische Einzelsymptome am Blut gehören zu den größten Seltenheiten und werden eigentlich nur durch den mikroskopischen Nachweis der Erreger bei den Protozoenerkrankungen des Blutes und eine typische Blutkörperchendegeneration bei der Anilin- bzw. Nitrobenzolvergiftung repräsentiert. Alle sonstigen Einzelsymptome, wie Erythroblasten, Megaloblasten, basophile Punktierung, Plasmazellen, Riederzellen sind nicht für bestimmte Einzelkrankheiten spezifisch, sondern können bei verschiedenartigsten ähnlichen Prozessen in die Erscheinung treten. Auch spezifische Symptomenkomplexe sind nur bei zwei Sonderfällen von Leukozytose und Anämie, nämlich den

fälschlich sogen. spezifischen Blutkrankheiten der Leukämie und perniziösen Anämie bekannt.

Daß dem so ist, ist leicht verständlich. Eigentliche Erkrankungen des Blutes selbst bzw. des Blutes allein sind nämlich, mit Ausnahme der genannten Protozoenerkrankung, streng genommen, nicht bekannt. Ist doch das Blut kein selbständiges, aktiv erkrankungsfähiges Gewebe, sondern nur ein der Stoffzu- und -abfuhr dienendes, indifferentes Kanalisationssystem, dessen Zellen (Blutzellen) im Blut nicht ihren stationären Vegetationsort, sondern nur einen temporären funktionellen Wirkungskreis haben.

Auch bei den parasitären Bakteriämien und generalisierten Septikopyämien ist das Blut zwar wohl affiziert, mit Bakterien verunreinigt, aber nicht in hämatologisch wahrnehmbarer Weise selbst aktiv erkrankt; dient es doch nur, wie bei der Filiariasis und Trichinellose, dem Transport der Parasiten, ist auch wohl, wie bei den Protozoenerkrankungen, gelegentlich adäquater Nährboden, verhält sich dabei aber stets selbst wesentlich passiv. Die etwaigen hämatologischen Veränderungen, die wir hier gelegentlich im Blute finden, sind, soweit sie nicht überhaupt passiv-degenerative sondern aktive sind, nicht Reaktionen des Blutes selbst, sondern nur solche der blutzellbildenden Gewebe, wie diese Gewebe sie unter den verschiedensten, direkt oder indirekt sie treffenden abnormen Reizen und Schädlichkeiten in prinzipiell der gleichen Weise darbieten.

Zwar gibt es anämisierende Blutvergiftungen, die anscheinend hauptsächlich oder nur am Blut, nicht an Reaktionen seitens des blutbildenden Apparates sich dokumentieren (sogen. aplastische Anämien), aber auch hier ist das Blut dann nur passiv affiziert und der sich darbietende hämatologische Symptomenkomplex von rein hämodegenerativer Natur ist insofern wenig charakteristisch, als ihn verschiedenste Ursachen erzeugen können und als sich aus dem Blut hämatologisch nur das bloße semiologische Syndrom, eine besondere Art toxogener Anämie, nicht die Art und Ursache der auslösenden Krankheit, erkennen läßt.

Eine einzige Ausnahme macht hier vielleicht das Auftreten der sogen. methämoglobinämischen Binnenkörper (Ehrlich, Heinz) bei der oben erwähnten Anilinvergiftung, welche sich zwar nicht bei einer bestimmten Blutvergiftung, wohl aber bei einer bestimmten Gruppe von Vergiftungen (Anilin und seiner Derivate, besonders Nitrobenzol) finden.

Abgesehen aber von dieser eben genannten spezifischen degenerativen Veränderung und dem Nachweis der Erreger bei den Protozoenkrankheiten, sind alle sonstigen hämatologischen Veränderungen des Blutes lediglich oder doch wesentlich Folgesymptome von sekundären Reaktionen oder primären Affektionen des hämatopoetischen, lymphatischen oder myeloischen Apparates, der auf die verschiedensten Ursachen zumeist prinzipiell in der gleichen Weise, auf dieselbe Ursache vielfach in graduell verschiedener Weise reagiert.

Gewöhnliche Lokalerkrankungen irgendwo im Organismus alterieren das Blut meist überhaupt nicht. Lokale Affektionen ausschließlich des hämatopoetischen Gewebes gehören naturgemäß zu den Seltenheiten und spielen auch hämatologisch keine irgendwie bedeutsame Rolle. In Betracht kommen vornehmlich nur Allgemeinerkrankungen des Körpers, die eben durch ihre Generalisierung das gesamte blutbildende Organsystem in Mitleidenschaft ziehen. Auch hier gibt es nur außerordentlich wenige und äußerst seltene, dafür aber umso interessantere Erkrankungen, bei denen dieser Apparat allein oder vornehmlich, bald in idiopathischer und primär plastischer Weise (Leukämien), bald nur sekundär funktionell vom Blut aus (einfache hämorrhagische Anämie) oder durch direkte Vergiftung (perniziöse Annämien, sowie infektiöse, zur Leukozytose führende Irritation [Typhus, Sepsis]) afficiert ist.

Hier ist die Blutveränderung dann eine direkt sekundäre oder deuteropathische. In den meisten übrigen in Betracht kommenden Fällen ist die mit hämatologischer Blutveränderung einhergehende Affektion des hämatopoetischen Apparates koordiniert konkomittierende und symptomatische bloße Begleitaffektion sonstiger verschiedenartigster, die Gesamtkonstitution toxisch usw. affizierender Krankheiten.

Wie also die hämatologischen Veränderungen des Blutes im großen und ganzen nicht Ausdruck spezifischer Erkrankungen des Blutes, sondern in ihrer Mehrzahl nur symptomatischer Ausdruck für Affektionen des blutbildenden Apparates sind, so treten umgekehrt hämatologische Veränderungen des Blutes auch nur dann und bei den Krankheiten auf, wo der hämatopoetische Apparat primär oder deuteropathisch zufällig in Mitleidenschaft gezogen ist.

Schon hieraus ist es klar, daß das Blut nur in einer Zahl von Krankheiten überhaupt mit verändert ist. Wo es aber verändert ist,

da lassen sich aus den hämatologischen Bildern stets und überall auch nur zwei Hauptveränderungen des Blutes, zwei hämatologische Grundbilder von Blutsymptomen herauserkennen, die Leukozytosen und das anämische Syndrom. Nur mit diesen antwortet der hämatopoetische Apparat auf die verschiedenartigsten ihn treffenden Schädlichkeiten, und es ist Sache der speziellen diagnostischen Forschung, an den Besonderheiten und spezifischen Einzelsymptomen des jeweiligen anämischen oder leukozytotischen Symptomenkomplexes im Blut Rückschlüsse auf die Art und Intensität der Anämie und Leukozytose erregenden Krankheit zu ziehen. Jedenfalls sind aber diagnostizierte bloße Leukozytose und Anämie, selbst in ihren besonderen Formen, allein noch keine Krankheiten, sondern nur bloße Blutsymptome, und mit ihrer Erhebung und Feststellung ist nur die spezielle hämatologische, nicht aber die allgemeine ärztlich-klinische Diagnose erledigt. Die Möglichkeit, sich an Veränderungen des Blutes kund zu geben, besteht also nur bei einer beschränkten Reihe von Krankheiten.

Da die genannten Blutveränderungen als sekundäres Symptom nur durch eine Vermittlung des blutbildenden Apparates zustande kommen, so ist es Vorbedingung für eine solche Blutveränderung, daß zuvor der blutbildende Apparat mitergriffen ist. Ohne ein solches Ergriffensein bleibt das Blut von aktiven hämatologischen Veränderungen frei. Die direkten und primären morphologischen Veränderungen des Blutes, die sich vornehmlich nur bei toxischen Anämien und parasitären Infektionen an den Erythrozyten in Gestalt degenerativer Veränderungen finden, spielen, obwohl sehr charakteristisch, hierneben meist nur eine begleitende und untergeordnete Rolle. Der blutbildende Apparat ist ergriffen, wenn die Krankheit konstitutionell geworden und generalisiert ist. Aber auch nicht einmal alle konstitutionellen Allgemeinkrankheiten ergreifen den hämatopoetischen Apparat und stimulieren ihn zur morphologischen Blutveränderung (z. B. gewöhnlich nicht die Störungen des Stoffwechsels und der Blutdrüsen mit interner Sekretion), sondern nur die Allgemeininfektionen und gewisse Allgemeinintoxikationen. Nur bei toxischen Allgemeinkrankheiten und Allgemeinkrankheiten infektiöser Natur kommt es zu einer eine Blutveränderung ermöglichenden Affektion des blutbildenden Apparates, nur bei Allgemeinvergiftungen und Allgemeininfektionen zu Blutveränderungen durch entsprechendes Ergriffensein des blutzellbildenden Apparates.

Hier entstehen die verschiedenen anämischen Blutbilder, wenn der erythroblastische Apparat des Knochenmarkes nach und nach

durch vorangehende toxische Erythrodegeneration und degenerative Erythrotoxikose des Blutes in (sekundäre) erythroregenerative Reaktion versetzt wird; andere toxisch-infektiöse Erkrankungen verursachen den hämatologischen Symptomenkomplex der verschiedenen Leukozytosen, wenn der leukozytenbildende Apparat in Knochenmark und Lymphdrüsen toxisch in (primäre oder sekundäre) plastische oder funktionelle Zellbildungstätigkeit versetzt wird. Auch die Leukämie ist hiernach in erster Linie nur eine Allgemeinaffektion des hämopoetischen Apparates infektiös-toxischer Natur, und die leukämische Blutveränderung ihre bloße sekundäre Folgeerscheinung; schließlich sind auch die Anämien mit ihrer toxischen Blutdegeneration und ihrer regenerativen Reaktion von seiten des Knochenmarks nur bloße Symptome und Folgeerscheinungen der verschiedensten mit Erythrozytenschädigung einhergehenden toxisch-infektiösen Erkrankungen (Vergiftung, Infektion, Karzinom, Leukämie, Pseudoleukämie, Splenomegalie); daher ist auch die sogen. perniziöse Anämie nur eine besondere hämatologische Abart von sekundärer (toxischer) Anämie, eine Folge und bloßes Symptom von spezifischer hämatischer Erythrotoxikose und Reizung des Erythroblastenapparates, wie solches unter bestimmten internen Vorbedingungen die verschiedensten Ursachen erzeugen können, keine eigene Krankheit spezifischer Ätiologie. Eine spezielle klinische Krankheitseinheit ist dagegen die sogen. Biermersche Anämie, die hämatologisch zumeist nur in perniziöser Form auftritt, die sich aber dem Blut nach von anderen Formen perniziöser Anämie allein auch noch nicht sicher als solche diagnostizieren läßt (perniziöse Bandwurmanämie zeigt das gleiche Blutsymptomenbild). Sie ist vermutlich eine Autointoxikation kryptogenetischer Ätiologie, die speziell die rote Komponente des Blutes aber auch das Knochenmark in eigenartiger Weise vergiftet und so die spezifischen degenerativen und regenerativen Symptome der perniziösen Anämie verursacht.

Blutveränderungen krankhafter Natur treten also auf alle Fälle nur auf bei toxischen und infektiösen Allgemeinerkrankungen, bei Erkrankungen toxischer und infektiöser Natur, sobald sie den blutzellbildenden Apparat in Mitleidenschaft gezogen haben. Dieses ist überhaupt Vorbedingung einer hämatologischen, der hämatologischen Untersuchung zugänglichen Blutveränderung (Ausnahme: aplastische Anämie, Anilinvergiftung, Protozoeninfekte, die mit nur direkten Blutsymptomen degenerativer Natur einhergehen können). Eine aktive Blutveränderung des hämatopoetischen Apparates, also eine aktive

Veränderung am Blut, nicht des Blutes selbst, bleibt aber stets aus, wenn obige Vorbedingung nicht erfüllt wird. Andererseits ist aber selbst die bloße Erfüllung dieser obligatorischen Vorbedingung einer positiven hämatologischen Blutveränderung, das bloße Ergriffensein des hämatopoetischen Apparates an und für sich auch noch keineswegs eine ausreichende Garantie für eine notwendig folgende Blutveränderung; vielmehr muß noch ein zweiter besonderer Faktor hinzukommen, damit die (sekundärreaktive und funktionelle oder primär hyperplastische) Gewebsaffektion auch zu einer Alteration des Blutzellbildes führt. Mit anderen Worten keine pathologische Blutveränderung ohne entsprechende Affektion des blutzellbildenden Apparates, aber nicht jede adäquate Affektion dieses Apparates muß nun auch gleich notwendig zur entsprechenden Blutalteration führen (Aleukämie, pseudoaplastische Anämie, Typhusleukopenie oder Aleukozytose); die vermehrte primäre oder reaktive, plastische oder funktionelle Zellbildung im blutzellbildenden Apparat muß nicht jedesmal unbedingt und notwendig auch zu einer entsprechenden und zwar vermehrten Zellausfuhr ins Blut führen.

Ist also auch die Zuständigkeit und der Wirkungsbereich der hämatologischen Diagnostik, wie unsere vorstehenden Ausführungen zeigen, nur von einer in verschiedenster Hinsicht beschränkten Ausdehnung, so ist trotz alledem die Blutuntersuchung und ihr Wert nicht zu unterschätzen.

Kann sie schon selbst der sonstigen klinischen Untersuchung meist nicht entraten, kann sie, auf sich allein angewiesen, in den meisten Fällen nur unspezifisch Symptomatisches für die Gesamtdiagnose zutage fördern und kann die Diagnose aus dem Blut allein und absolut nur in den seltensten Fällen gestellt werden, so ist sie andererseits doch ein wichtiges und unentbehrliches unterstützendes Glied in der Reihe der sonstigen klinischen Untersuchungen und kann in der Hand des Sachverständigen von wesentlicher, ja unter Umständen ausschlaggebender Bedeutung werden. In vielen Fällen wird eine Diagnose überhaupt erst durch die Blutuntersuchung, ihren etwaigen positiven Befund und Ausfall und dessen verständnisvolle Deutung, wenn selbst schon nicht ermöglicht, so doch gestützt und erhärtet; in anderen Fällen

ermöglicht die Blutuntersuchung eine feinere Differentialdiagnosenstellung, nachdem die sonstige klinische Untersuchung nur eine allgemeinere Diagnose hat können stellen lassen. Wieder in anderen Fällen weist sie der klinischen Diagnose den Weg nach einer ganz bestimmten Richtung, und schließlich in ganz seltenen Fällen und seltenen Erkrankungen ermöglicht unter gewissen Umständen allein die absolute bloße Blutuntersuchung eine positive nosologische (Leukämie) oder ätiologische (Malaria) Diagnose, ja unter Umständen selbst dann (Anilinvergiftung, Biermersche Anämie), wenn der übrige klinische Befund teils negativ, teils uncharakteristisch war.

So läßt sich aus dem Blut allein sogar chronische Malaria aus dem Befunde von Parasiten diagnostizieren, falls die Parasiten gerade im Blut und nicht nur in dem blutbildenden Apparat vorhanden sind; so läßt sich bestehende Leukämie aus dem Blut diagnostizieren, wenn nicht gerade ein aleukämisches Stadium besteht. Perniziöse Anämie setzt auf alle Fälle am Blut ziemlich charakteristische degenerative Veränderungen (erhöhte Färbbarkeit der anämisch degenerierten Erythrozyten), unter Umständen sogar charakteristisch regenerative Symptome (Megaloblasten), wenn nämlich nicht gerade die aplastische Form oder ein pseudoaplastisches Stadium besteht.

Außerdem hat die hämatologische Blutuntersuchung, abgesehen von der Diagnosenstellung — prognostisch kommt sie eigentlich nur hinsichtlich des Arnethschen Blutbildes bei den neutrophilen Leukozytosen in Betracht, — ihren praktischen Wert bei der Kontrolle des Krankheitsverlaufs und der Besserung während eines therapeutischen Regimes (Eisentherapie der Chlorose, Bestrahlung der Leukämien).

Es umfaßt jedenfalls die hämatologische Blutdiagnostik einmal die Wissenschaft und Kunst von der sinnlichen Untersuchung des Blutes und der daraus sich ergebenden unmittelbaren Ableitung der bloßen hämatologischen Symptomendiagnose; zweitens aber die theoretische, allgemein- und speziell-pathologische Kenntnis vom Wesen und pathogenetischen Mechanismus der diese Blutsymptome hervorrufenden Krankheiten, welche Kenntnis allein es ermöglicht, diese Symptome zu deuten und zu verwerten, und aus der hämatologischen Diagnose kritische Schlußfolgerungen auch für die gesamte klinisch-pathologische Diagnose des betreffenden Falles zu ziehen.

Dieser letztere Teil, der die gesamte Wissenschaft der allgemeinen und speziellen theoretischen Hämatologie umgreift und voraussetzt, soll

und kann naturgemäß nicht Gegenstand der vorliegenden kleinen, bloß diagnostischen Anleitung sein. Interessenten finden das Nähere in den Lehrbüchern der klinischen Pathologie (Krehl, Strümpell, Mehring), der klinischenDiagnostik (Sahli, Jacksch, Brugsch-Schittenhelm), der klinischen Hämatologie (Grawitz, Naegeli) und der hämatologischen Untersuchungsmethoden (v. Müllern, Naegeli-Schridde, Grawitz). Wir aber haben uns im folgenden lediglich zu befassen mit der Technik der hämatologischen Blutuntersuchung und der durch diese unmittelbar wahrnehmbaren Blutsymptomatologie, ihrem Vorkommen und ihrer Bedeutung.

I. Teil.

Allgemeine Symptomatologie.

Kapitel 1.

Allgemeine hämatologische Methodologie.

Die einfachste klinisch-hämatologische Blutuntersuchung umfaßt folgende Maßnahmen:

1. **Die Bestimmung des Blutfarbstoffgehaltes.**
2. **Die quantitative Feststellung der absoluten Zahl der roten sowie der farblosen Blutkörperchen.**
3. **Die mikroskopische Untersuchung des Blutes im gefärbten Trockenpräparat und die Prüfung des qualitativen Blutzellbildes.**

Jede einzelne dieser Untersuchungen ergibt gewisse symptomatische Einzelbefunde, von denen aber kaum einer allein für sich jemals so spezifisch sein dürfte, um daraus allein schon eine Diagnose zu stellen.

Einzig allein die mikroskopische Untersuchung läßt in einigen wenigen Fällen schon ganz allein ohne Unterstützung der anderen Untersuchungsmethoden eine gewisse umschränkte Diagnose zu. Diese kann eine Krankheitsdiagnose sein bei den Protozoeninfektionen des Blutes, den Anilinvergiftungen und Leukämien, läßt aber sonst im übrigen meist nur den Symptomenkomplex einer symptomatischen Leukozytose oder Anämie erkennen

Wie schon einleitend erwähnt, können alle diese Prozesse im Blut oder blutbildenden Apparat bestehen, ohne daß die normale morphologische Blutbeschaffenheit alteriert ist. Bestehen aber Blutveränderungen, so diagnostiziert sich eine Protozoeninfektion durch den Nachweis der Erreger, eine Anilinvergiftung durch eine spezifische morphologische Degeneration der Roten, eine Leukämie weniger durch die numerische Veränderung als das Auftreten qualitativ atypischer Blutzellen.

Anämie und Leukozytose lassen sich unter gewissen Umständen schon allein mikroskopisch feststellen, besser ist, wenn mikroskopisch etwas Entsprechendes festgestellt ist, zur Kontrolle bzw. feineren Spezifizierung noch die Zählung bei Leukozytose und Anämie und die Hb-Bestimmung bei Anämie anzunehmen.

Bei bestehender Leukozytose ist also neben der mikroskopischen Untersuchung noch eine Zählung, zur Diagnose Anämie Zählung und Hb-Bestimmung erforderlich.

Auch die besondere perniziöse Form der sekundären Anämie läßt sich aus einem charakteristischen Komplex von Einzelsymptomen schon allein mikroskopisch in vielen Fällen diagnostizieren; doch ist auch hier Zählung und Hb-Bestimmung eine wertvolle Ergänzung.

Jedenfalls ist die mikroskopische Untersuchung die vornehmste und sozusagen souveräne hämatologische Untersuchungsmethode, die ihrerseits von den übrigen Methoden nur unterstützt wird; dagegen sind die übrigen Methoden nur von beschränkter und untergeordneter Bedeutung und können allein für sich nicht mehr wie ganz allgemeine und grobe symptomatologische Aussagen gewähren.

So kann die Hb-Bestimmung nur eine bestimmte Zahl ergeben, die entweder normales Verhalten, oder Vermehrung oder Verminderung über die Norm bedeutet, aber sich in jedem Sinne bei den blutsymptomatischen Affektionen verschiedenster Natur und Ursache ereignen kann; ein spezifisches Ergebnis für eine bestimmte Affektion ergibt diese Untersuchung nicht. Nicht einmal Anämie und Chlorose läßt sie unterscheiden, da beiden grundverschiedenen Prozessen die nämliche allgemeine Farbstoffverringerung gemein ist.

Dasselbe ist der Fall bei der Feststellung der absoluten Zahl der Blutzellen oder der prozentuellen Relation einer Zellart.

Was speziell die absolute Zahl der Weißen Zellen pro 1 cmm Blut anbetrifft, so bedeutet eine Vermehrung über die Norm fraglos das Bestehen einer Leukozytose; aber dieses allein besagt nicht, ob es sich um eine einfache sekundäre und funktionelle oder eine leukämisch-hyperplastische Hyperleukozytose handelt. Andererseits kann leukozytotische Reizung des blutbildenden Apparates ohne jede Blutveränderung, und ferner sogar leukozytotische (und leukämische) Blutveränderung ohne Vermehrung oder selbst mit abnormer Verminderung der weißen Zellzahl bestehen. Es ist also neben der Hb-Bestimmung und Zählung die mikroskopische Untersuchung nicht zu entbehren.

Bei dieser mikroskopischen Untersuchung selbst nun ist zu unterscheiden die Erhebung von zellulären Einzelsymptomen und von symptomatischen Blutbildern eines ganzen zellulären Ensemblekomplexes.

Die Erhebung von Einzelsymptomen (Erythroblasten oder Polychromophilie, basophile Punktierung, oder Plasmazellen) kann (mit alleiniger Ausnahme des Befundes der Malariaparasiten und der methämoglobinämischen Binnenkörper bei Nitrobenzolvergiftung) naturgemäß nicht für Einzelaffektionen, sondern allenfalls nur für gewisse Gruppen von symptomatischen Blutveränderungen charakteristisch sein.

Weiter führt schon die Erhebung eines ganzen spezifischen mikroskopischen Ensembles oder Blutbildes; aber auch diese ist nur in seltensten und wenigsten Fällen allein für Eine Krankheit spezifisch (Leukämie, Leukanämie). Meistens zeigt auch sie nur allgemeine Gruppensymptome (Leukozytose, Anämie, perniziöse Anämie) an, die zur genauen Spezifizierung, mindestens der Ergänzung seitens der anderen hämatologischen Methoden bedürfen, oft sogar noch der sonstigen allgemeinen klinischen Feststellungen wie der Anamnese und des sonstigen klinischen Befundes und Verlaufes nicht entraten können.

Für die meisten symptomatischen Blutveränderungen von weniger spezifischer Natur, und für die meisten sonstigen Krankheiten, die das Blut in weniger charakteristischer Weise verändern, ergibt somit erst das gesamte Ensemble der drei genannten hämatologischen Kardinalsymptome (Menge des Blutfarbstoffes, Zahl der roten und weißen Blutkörperchen, und Qualität der zytologischen Blutzusammensetzung) ein mehr oder weniger charakteristisches Gesamtbild.

Aber nicht nur mit dem bloßen Nebeneinander der drei Kardinalsymptome eines Blutbildes operiert die hämatologische Untersuchung, deren mannigfache gegeneinander abgestufte Variationen mehr oder wenige charakteristische, und für die verschiedenen blutalterierenden Krankheiten mehr oder minder spezifische Blutbilder ergeben.

Vielmehr hat die Forschung das Ensemble der Blutsymptome noch weiter verfeinert und ausgebaut dadurch, daß sie einzelne der genannten drei Hauptsymptome miteinander kombiniert und in direkte Beziehung setzt, so daß auf diese Weise schon ein ganz kompliziertes symptomatisches Syndrom erzielt wird, dessen Komplex eine noch höhere Spezifizität gewährleistet.

So lassen sich die Kardinalsymptome 1 und 2 miteinander in Beziehung setzen, wobei sich ein neues Symptom von hohem diagnostischen

Wert, speziell bei der Differentialdiagnose der verschiedenen Anämien ergibt. Es ist dieses Symptom

1a. das Verhältnis des Blutfarbstoffwertes zur Zahl der Roten, oder der sogen. Färbeindex.

Innerhalb der Untersuchung 2 ist es wichtig, festzustellen

2a. das Verhältnis der Zahl der roten zu der der weißen Blutkörperchen.

Die Untersuchung 3 schließlich wird hinsichtlich der Qualität des leukozytären Blutbildes erst vervollständigt durch

3a. die Feststellung der numerischen Prozentverhältnisse der verschiedenen Leukozytenformen zueinander;

α) der verschiedenen normalen Blutzelltypen zueinander (Leukozytenformel);

β) der etwaigen pathologischen neutrophilen Blutzellen zu den normalen neutrophilen Blutzellen (Arneths neutrophiles Blutbild).

Kapitel 2.

Symptomatologie des normalen Blutes.

Wenn man pathologische Abweichungen feststellen will, muß man als Maßstab derselben zuvor **die normalen Verhältnisse** kennen.

A. Allgemeine physikalische Verhältnisse und quantitative Untersuchung des Blutes in klinischer Hinsicht.[1])

1. Der Blutfarbstoff (Hb)-Gehalt des normalen Menschen wird $= 100\%$ beim Manne, beim Weibe etwas weniger, zwischen 90 und 100% angenommen.

2'. Zahl der roten Blutkörperchen $= 5000000$ pro 1 cmm beim Manne, 4—5000000 beim Weibe.

---

[1]) Von den feineren und komplizierten physiologischen und physiologisch-chemischen und physikalischen Blutuntersuchungen (spez. Gewicht, Alkaleszenz, Trockenrückstand, Wassergehalt, Viskosimetrie, elektrische Leitfähigkeit, osmotischer Druck, Oberflächenspannung, Gerinnungszeit, peptisches und antitryptisches Verhalten) wird hier natürlich abgesehen.

1a. $\frac{\text{Hb-Gehalt}}{\text{Zahl der Roten}}$, $\frac{\text{Hb}}{\text{R}}$ [1]) $\left(\frac{100\,\%}{5\,\text{Mill.}}\right)$ wird = 1 angesetzt.

(Man erhält die Indexzahl sehr bequem, wenn man die Nennzahl der Millionen des Divisors mit 20 [beim Manne, beim Weibe mit 25] multipliziert.[2]) So besteht ein ♂ Index $\frac{\text{Hb}}{\text{R}} = 1$ bei $\frac{100\,\%}{5\,\text{Mill.}}$ oder $\frac{75\,\%}{3{,}75\,\text{Mill.}}$ oder $\frac{50\,\%}{2{,}5\,\text{Mill.}}$, $\frac{25\,\%}{1{,}25\,\text{Mill.}}$, $\frac{12{,}5\,\%}{0{,}625\ \text{Mill.}} = \frac{12{,}5\,\%}{625000}$).

Es ist klar und selbstverständlich, daß der Färbeindex als bloße Verhältniszahl keinen absoluten Wert und Bedeutung beanspruchen kann. Normal ist ein Index = 1 also nur, wenn normale Werte für Hb-Gehalt und Erythrozytenzahl vorliegen. Es kann nämlich ein Indexverhältnis normal = 1 bestehen bei dem Divisor und Dividendus doch in pathologischer Weise entsprechend gleichmäßig (parallel) vergrößert oder verkleinert sind. Der Index ist (selbst bei absolut normalem Wert) also nur als pathologisch veränderte Größe eines pathologischen Blutes von Interesse.

2". Zahl der Weißen pro 1 cmm 5—10000.

2a. $\frac{\text{Weiße}}{\text{Rote}}$ $\left(\frac{\text{W}}{\text{R}}\right)$[3]) $= \frac{1}{1000}$ bis $\frac{1}{500}$.

B. Mikroskopische Untersuchung und qualitative zytologische Zusammensetzung.

3. Untersuchung.

§ 1. Einteilung der morphotischen Blutelemente.

Im normalen Blut unterscheidet man folgende **körperliche Bestandteile.**

a) Rote Blutkörperchen oder Erythrozyten.
b) Sogen. Blutplättchen.
c) Farblose Blutzellen oder Leukozyten.

---

[1]) Oder $\frac{\text{Hb}}{\text{E}}$ (Erythrozyten).

[2]) Oder genauer genommen den Zähler mit 100000 aber den Nenner mit 2 multipliziert. $\frac{100}{5\ \text{Mill.}} \cdot \frac{100000}{2} = 1$.

[3]) Oder $\frac{\text{L}}{\text{E}}\left(\frac{\text{Leukozyten}}{\text{Erythrozyten}}\right)$.

a) Die **Erythrozyten.**

Dieses sind kreisrunde, strukturlose, kernlose, konvex-konkave, diskoidale Scheiben, diffus angefüllt mit dem Blutfarbstoff, der sich mikrochemisch oxyphil verhält, d. h. aus neutralen, aus sauren und basischen Farbstoffen gemischten Farbgemischen, die saure Komponente aufnimmt. Daher färben sie sich bei der von uns geübten, später unten zu besprechenden Färbung in einen orange-rosafarbenen Ton. Der Träger dieser Oxyphilie ist das Hämoglobin. Im Zentrum des Blutkörperchens ist der Farbstoff in schwächerer Schicht vorhanden, und daher erscheint das Körperchen hier optisch heller gefärbt (sogen. Delle).

Ihr Größendurchmesser beträgt im Mittel 7,6 μ. Sie stammen aus dem Knochenmark.

b) Die **Plättchen.**

Es sind das kleine farblose Protoplasmaklümpchen, die normalerweise höchstens den achten Teil der Größe eines roten Blutkörperchens betragen. Sie färben sich bei unserer Färbung äußerst zart mattblau und lassen ein körniges, durch Azur rotgefärbtes zentrales Endosoma oder Endoplasma erkennen. Ihre Entstehung und Herkunft ist nicht sicher bekannt; die Mehrzahl der Autoren erklärt sie als Sekretionsprodukte der Erythrozyten, ein Autor für Abschnürungsprodukte von Knochenmarksmegakaryozyten.

c) Die **Leukozyten.**

Wir unterscheiden normalerweise im Normalblut fünf verschiedene Formtypen, die sich folgendermaßen in zwei Hauptgruppen einordnen lassen:

I. Ein- oder richtiger einfachkernige, ungekörnte basoplasmatische lymphoide Elemente. (Mononukleäre Agranulozyten.)

1. Kleine und größere (mittelgroße) Lymphozyten. Sie stammen aus dem Lymphdrüsenapparat.
2. Große Monozyten (sogen. mononukleäre Leukozyten und sogen. Übergangsformen). Über ihre Herkunft bestehen verschiedene Ansichten. Einige leiten sie aus Lymphdrüsen, einige aus dem Knochenmark, wieder andere auch aus der Milz ab, und zwar, da die einen die Milz den Lymphdrüsen, andere die Milz dem Knochenmark nahe stellen, nehmen einige an, sie stammen aus Lymphdrüsen

und Milzfollikel, andere aus Knochenmark und Milzpulpa. Der modernste Standpunkt ist der, daß es zwei verschiedene Arten von Monozyten, aus Knochenmark einerseits und aus interfollikulären Lymphadenoidgeweben andererseits, gibt; daß aber im Normalblut nur lymphozytäre, den großen Lymphozyten verwandte Monozyten auftreten, während die myeloischen Monozyten pathologische Zellen sind, die den später zu besprechenden Leukoblasten entsprechen. Speziell die buchtkernigen Typen bezeichnete Ehrlich als Übergangszellen.

II. Polymerisiert-(segmentiert)-kernige, sogen. polynukleäre, gekörnte (granulierte) Leukozyten. (Polynukleäre Granulozyten.)

3. Neutrophil (oder ε-)gekörnte polynukleäre Leukozyten (stammen aus dem Knochenmark).
4. Oxyphil (oder α-)gekörnte, eosinophile Leukozyten (stammen aus dem Knochenmark).
5. Basophil (oder γ-)gekörnte Mastleukozyten. (Anscheinend verschiedener Herkunft. Die Frage ist noch nicht ganz gelöst.)

§ 2. Spezielle Morphologie und tinktorielle Verhältnisse der Leukozyten.

Die Gruppe I zeigt bei den meisten (älteren) Färbungen ein ungekörntes, mittelbreites bzw. mehr oder weniger breites Protoplasma, das aus Farbengemischen basischer und saurer Farbstoffe, mit Ausnahme des Triazid, stets die basische Komponente des Gemisches aufnimmt, also basophil ist. Bei der von uns empfohlenen (s. u.) modernen Färbung erscheint das Plasma leuchtend hellblau, also schwach basophil, öfters mit einem mehr oder weniger deutlichen retikulären Gerüstwerk, und gelegentlich vereinzelte, oder mehrere, zu einem singulären Haufen (Lymphozyten) angeordnete, oft auch diffus (Monozyten) das ganze Plasma erfüllende, durch Azur leuchtend rot gefärbte, kleinere oder größere Körnchen, sogen. Azurgranula, enthaltend. Bei allen sonstigen Färbungen und mit den üblichen sonstigen basischen, sauren und neutralen Farbstoffen ist diese Körnung nicht darstellbar.

Im übrigen unterscheiden sich die beiden Zellarten sub 1 und 2, abgesehen von der verschiedenen Größe, durch spezifische Besonderheiten des Kerns, nämlich dadurch, daß der stets rot violett gefärbte Kern bei 1 kräftig dunkel, bei 2 matter und zarter in seinen Chromatin-

strukturen gefärbt erscheint; daß ferner der Kern bei 1 total oder im größten Teil seiner Zirkumferenz streng rundlich ist, öfters 1—2 undeutlich konturierte Nukleolen enthält, während er bei 2 stets mehr oder weniger unregelmäßige Konturen aufweist, an mehreren Stellen flacher oder tiefer eingebuchtet oder gelappt erscheint und nie Nukleolen führt.

Über kleine Lymphozyten s. Pappenheim, Atlas, Taf. XXIX, Prototyp 48, Fig. 1—5; Prototyp 49, Fig. 1—6; Taf. XXX, Prot. 50, Fig. 1—9.

Über mittelgroße Lymphozyten s. ibid., Taf. XXIX, Prototyp 48, Fig. 6—9. (Speziell die breitleibigen großen Lymphozyten bezeichnete Ehrlich als große mononukleäre Leukozyten.)

Über Monozyten s. ibid., Taf. XXIX, Prototyp 48, Fig. 10—15; Prototyp 49, Fig. 26—30; Taf. XXX, Prototyp 50, Fig. 10—12.

Die Zellen der Gruppe II sind größer als die der Gruppe 1 und kleiner als die der Gruppe 2.

Die Zellen sub 3 und 4 haben einen dunkel färbbaren, aus mehreren Partialsegmenten, die durch dünne Fäden miteinander verbunden sind, bestehenden, hoch differenzierten und kompliziert gebauten Kern. Die Zahl der Kernsegmente beträgt bei Gruppe 3 meist drei, bei Gruppe 4 meist zwei an der Zahl. Der Kern der Zellen sub 5 ist entweder einheitlich, bläschenförmig, wie bei Gruppe I, 2 oder bisweilen auch in drei einzelne unverbundene Teile fragmentiert.

Das Plasma aller drei Zellarten zeigt eine den Zellleib diffus erfüllende Körnung. Während es aber im Verhältnis zum Kern relativ breit und somit körnerreich bei den Zellen sub 3 und 4 ist, bildet es bei den Zellen der Gruppe 5 nur eine schmale, und somit auch spärlich gekörnte Zone um den Kern herum.

Die Körnung der Zellen sub 5 ist stark färbbar, grob und unregelmäßig an Form und Größe, und nimmt aus neutralen Farbgemischen (mit Ausnahme des Triazid) die basische Komponente auf; bei unserem Farbgemisch ein violettes Blau. (S. Pappenheim, Atlas, Taf. XXIX, Prot. 48, Fig. 19—21; Taf. XXX, Prot. 50, Fig. 50 bis 58.)

Die Körnung der Zellen sub 4 ist ebenfalls großkörnig, schön regelmäßig rund, nimmt aber die saure Komponente in mäßig kräftiger Nuance auf; bei unserem Gemisch bräunlich rot. (S. Pappenheim, Atlas, Taf. XXIX, Prot. 48, Fig. 17, 18; Prot. 48, Fig. 71; Taf. XXX, Prot. 50, Fig. 48, 49).

Die Körnung der Zellen sub 3 ist äußerst fein und färbt sich in einer neutralen Mischfarbe (bei uns bräunlich violett bis bräunlich ziegel rosa). (S. Pappenheim, Atlas, Prot. 48, Fig. 16; Prot. 49.)

§ 3. Die numerischen Prozentverhältnisse der normalblütigen Leukozyten in der Norm.

Untersuchung 3a.

Es beträgt normalerweise die Zahl der

	Lymphozyten:	ca. 20—22	Proz.
	Monozyten:	„ 2— 6	„
Polynukleäre	Neutrophile:	„ 73—75	„
„	Eosinophile:	„ 2— 4	„
„	Mastzellen:	„ 0— 1	„

Kapitel 3.

Allgemeine Symptomatologie des pathologischen Blutes.

A. Veränderungen der allgemeinen quantitativen Farbstoff- und Zellzahlverhältnisse.

1. Farbstoffgehalt.

a) Eine absolute pathologische Vermehrung des Hb pro Volumeinheit Blutes über 100 Proz., eine sogen. Pleiochromämie,[1]) ist ziemlich selten. Sie ist die konstante Begleiterin und Folge einer pathologischen Vermehrung der roten Blutkörperchen, also der Vaquezschen Erythrämie und der relativen allgemeinen Höhenklima- und Stauungs-Erythrozytose.

b) Eine Verminderung des Hb-Gehaltes unter die Norm nennt man (allgemeine) Oligochromämie.[2]) Sie findet sich stets bei allen Arten von Blutarmut, ist ein Kardinalsymptom

[1]) Zu unterscheiden von der zellulären Hyperchromie (s. S. 24).

[2]) Von der absoluten Oligochromämie eines Blutquantums ist zu trennen die relative (zelluläre) Hypozytochromie der Einzelblutkörperchen. Letztere kann mit ersterer parallel gehen, ihr morphologischer Ausdruck sein, braucht es aber nicht. Es kann bei absoluter Oligochromämie zelluläre Hyperchromie bestehen (cf. Index > 1 bei perniziöser Anämie).

jeder Anämie, sowohl der hämatischen wie der medullären, besteht aber auch bei Bleichsucht (Chlorose); im ersten Falle, weil die Zahl der roten Blutkörperchen in der Volumeinheit Blut, im letzten Falle, weil der Farbstoffgehalt der einzelnen Blutkörperchen herabgesetzt ist.

2'. Die Zahl der Roten.

a) Eine absolute Vermehrung pro 1 cmm, oft bis über 8 Mill. (Polyglobulie, Polyzythämie) findet man bei der wahren Vollblütigkeit, der Erythrämie oder Plethora.

b) Eine Verminderung (Oligozythämie) ist das zweite Haupt- und Kardinalsymptom des anämischen Symptomenkomplexes. Keine Oligozythämie ohne allgemeine Oligochromämie, die ihre stete Begleiterin und Folge ist. Wohl aber gibt es (bei Chlorose) allgemeine Oligochromämie ohne entsprechende Oligozythämie.

1a. Der Färbeindex.

Er spielt eine wesentliche Rolle bei der Differentialdiagnose der verschiedenen Anämien.

Daß auch unter pathologischen Veränderungen des Hb-Gehaltes und der roten Zahl der Index trotzdem gelegentlich = 1 bleiben kann, wenn nämlich, wie z. B. bei einfachem, nicht zur Anämie führendem Blutverlust, beide Werte parallel ab- oder aber auch, wie bei der Erythrämie, parallel zunehmen, ist schon erwähnt.

Der eigentliche pathologische Färbeindex ist demgegenüber die Zahl, welche angibt, auf welchen Wert sich der normale Index nach oben oder unten verschoben hat. Er ist also stets entweder größer oder kleiner als 1.

Wie nämlich nicht jede allgemeine Blutfarbstoffverminderung gegenüber der Norm auch mit einer Verminderung der roten Blutkörperchenzahl einhergeht (z. B. nicht bei Chlorose), so geht umgekehrt eine Verminderung der roten Blutkörperchenzahl zwar stets mit einer absoluten Verminderung des Farbstoffes einher (Anämie), doch ist diese Farbstoffverminderung keineswegs stets der Zahlverminderung parallel, oder gar größer (einfache sekundäre Anämie), sondern vielfach ist die Farbstoffverminderung relativ geringfügiger als die Zahlverminderung (perniziöse Form der sekundären Anämie).

Es besteht also Ungleichmäßigkeit der Verminderung, mit anderen Worten ein Mißverhältnis.

Ob man annehmen soll, daß bei der perniziösen Anämie das Hb der degenerativen Blutzerstörung größeren Widerstand setzt als die Einschmelzung der Zahl (die Zahl erhält sich sogar eher infolge der kompensatorisch wirkenden Schizozytose, die sich aber auch bei einfach sekundärer Anämie findet), oder ob man annehmen soll, daß sich hier das Hb durch besonders farbstoffreiche Jugendformen verhältnismäßig schneller ersetzt als die Zahl, diese schwierigen Fragen der theoretischen Pathologie zu diskutieren und zu ihnen Stellung zu nehmen, ist hier nicht der Ort (s. darüber im Anhang).

Die Tatsache steht jedenfalls fest, daß bei den sogen. perniziösen Anämien, selbst wenn man die kleinsten Mikrozyten bei der Zählung als ganze Einzelblutkörperchen mit berücksichtigt, der Färbeindex > 1 ist und daß solch hoher Index besagt, daß, wenn Zahl und Hb-Gehalt pro Volumeinheit Blut gegen die Norm abnehmen, aber in ungleicher, für das Hb günstigerer Weise, daß dann die Färbekraft der einzelnen Blutkörperchen besonders groß, geradezu gegen die Norm vermehrt sein muß. Wir haben deshalb auch umgekehrt aus einem vergrößerten Index bei allgemeiner Oligochromämie und Oligozythämie auf die perniziöse Form von Anämie zu schließen.

Der genaue Wert eines pathologischen Index findet sich aus dem Quotienten aus verändertem Farbstoffgehalt und veränderter Erythrozytenzahl. Dieser Quotient besteht nicht aus den zwei ursprünglichen, durch die Untersuchung direkt gefundenen Werten für Hb und R, sondern aus zwei Zahlen, deren eine angibt, (nicht um wieviel, sondern) auf wieviel Prozent der Farbstoffgehalt verändert ist, dividiert durch die Zahl, die angibt, auf wieviel rote Blutkörperchen der rote Numerus verändert ist. (Dagegen ergibt sich die bloße allgemeine Feststellung überhaupt eines pathologischen Index $\gtrless 1$ aus der Verhältniszahl um wieviel Prozent sich Hb und Erythrozyten verändert haben. Z. B. liegt bei dem männlichen Index $\frac{\text{Hb } 80}{\text{R } 4 \text{ Mill.}}$ vor eine $\frac{\text{Abnahme um } 20\,\%}{\text{Abnahme um } 20\,\%}$, also ein Index $= 1$.)

Ferner ist ein Index ♀ von

$$\frac{60\,\text{Hb (subnormal)}}{4000000\text{ R. (normal)}} = \frac{60\,\%}{100\,\%} = 0{,}6,\ (\text{also} < 1).$$

Dieses wäre ein chlorotischer Index.

Ein Index ♂ von

$$\frac{50\,\text{Hb (subnormal)}}{3750000\text{ R. (subnormal)}}$$ also eine Verminderung auf $\frac{50\,\%}{75\,\%} =$ 1/15 (ist also < 1).

Dieses wäre etwa ein einfach anämischer Index.

Schließlich wäre ein ♂ Index von etwa

$$\frac{40\,\%\text{ Hb (subnormal)}}{1\text{ Mill. (subnormal)}},$$ entsprechend einem Verringerungsverhältnis auf $\frac{40\,\%}{20\,\%}$ bzw. um $\frac{\text{bloß } 60\,\%}{80\,\%}$ (da der weniger verkleinerte Zähler größer ist als der um 20 Prozent stärker verkleinerte Divisor), ein Index > 1.

Dieses etwa wäre ein perniziös anämischer Index.

2". Zahl der Weißen.

a) Eine abnorme Vermehrung der absoluten Zahl (also etwa über 10000 pro 1 cmm) bezeichnet man als absolute Hyperleukozytose, inkorrekt kurzweg Leukozytose. Sie ist das Symptom eines chemotaktischen funktionellen Irritationsprozesses des hämatopoetischen Gewebes und findet sich als Folge und Begleitsymptom bei den meisten allgemeinen, das Blut und den hämatopoetischen Apparat affizierenden Intoxikationen und Infektionskrankheiten, besonders Sepsis, Perityphlitis, Pneumonie ist hier bedingt hauptsächlich durch Vermehrung der neutrophilen Zellen und ist hier besonders ein differentialdiagnostisch wichtiges Symptom bei der Differentialdiagnose zwischen Typhus (wo absolute Hyperleukozytose fehlt und vielmehr Leukopenie besteht) und Perityphlitis.

Zahlen über 50000 findet man meist auch bei den beiden Leukämieformen, doch können Leukämien auch ohne derartige quantitative absolute Vermehrung bestehen, nämlich in den subleukämischen oder pseudoleukämischen Stadien dieser Krankheit.

b) Eine subnormale allgemeine Verminderung der Leukozytenzahl bezeichnet man als Leukopenie. Sie ist besonders pathognomisch wichtig für Typhus und Masern.

2a. Das Verhältnis W:R ist gestört meist zugunsten einer relativen Vermehrung der Weißen. So finden sich Verhältnisse von $^1/_{50}$, ja bis $^1/_2$ in den höchsten Graden von Leukämie.

Die relative Vermehrung der Leukozyten braucht selbstverständlich keineswegs stets Ausdruck und Folge einer absoluten und direkten Leukozytenvermehrung zu sein, sondern kann selbstredend auch mittelbar durch eine bloße hochgradige Verringerung der Erythrozytenzahl zustande kommen, also von relativer Natur sein. Oft bestehen beide Formen der Leukozytenvermehrung nebeneinander, denn in den meisten Fällen von Anämie gesellt sich zu der anämischen Oligozythämie noch eine direkte und positive begleitende sekundäre Leukozytose hinzu; allerdings pflegt dort die Verringerung der Erythrozytenzahl relativ hochgradiger zu sein, als die Vermehrung der Leukozyten. (Umgekehrt besteht bei der sogen. Leukanämie neben der absoluten und positiven leukämischen Leukozytenvermehrung eine beträchtliche begleitende anämische Oligozythämie.)

B. Die qualitative Veränderung des mikroskopischen Blutbildes.

a) Die Erythrozyten.

Abgesehen von Veränderungen der Zahl und des Farbstoffes, speziell der anämischen Zahl- und Farbstoffverringerung (die durch die vorher genannten Methoden festzustellen sind) finden sich morphologische Veränderungen des mikroskopischen Verhaltens der Erythrozyten ebenfalls eigentlich nur bei den toxisch-infektiösen anämisierenden Einflüssen auf das Blut und den blutbildenden Apparat.

Ein einfacher Blutverlust ist nämlich noch keine Anämie, immerhin aber beruht eine Anämie in erster Linie stets auf Rotblutverringerung gegenüber der Norm, seltener auf verringerter Blutbildung, zumeist auf Bluteinschmelzung, und zwar dann meist toxischer Zerstörung der Erythrozyten (primäre hämatotoxische Anämie).

Eine solche Hämolyse gehört zur Pathogenese einer gewöhnlichen (hämophthisischen) Anämie, ist gewissermaßen ihr Hauptsymptom und auslösender Faktor.

Damit aber Anämie besteht, muß noch ein zweites Moment hinzukommen, nämlich eine gewisse Beziehung zum erythropoetischen Apparat. Eine Anämie bei vorhandener Bluteinschmelzung (Hämophthise) besteht erst, wenn die Reparation oder regenerative Reaktion seitens des Erythroblastenapparats relativ zu klein ist (aktive Anämie), oder gar ganz ausbleibt (fälschlich sog. aplastische Anämie), auf alle Fälle also nicht ausreicht und zurückbleibt hinter der progredienten Bluteinschmelzung; ein Ausgleich und Heilung der letzteren also ausbleibt.

Hieraus folgt, daß das wesentliche Moment der Anämie die funktionelle und regenerative Insuffizienz des erythropoetischen Erythroblastenapparates ist und daß das Wesen einer Anämie und entsprechend ihres symptomatischen Ausdruckes sich zusammensetzt aus zwei Faktoren, der direkten morphologischen degenerativen Einwirkung auf die Blutkörperchen im Blut, und der hierdurch ausgelösten indirekten (regenerativen) Reizung des geweblichen Erythroblastenaparates, die zu regenerativem Ersatz durch vermehrte Bildung und Neubildung junger Blutzellen führt, welch letztere infolge des progredienten, immer relativ stärker vermehrten funktionellen Ge- und Verbrauches an Blutzellen vielfach zum Teil eher ins Blut übertreten, bevor sie völlig ausgereift sind. (Vermehrte Neubildung bei relativ verzögerter Differenzierung.)

Demnach haben wir im Symptombild einer Anämie an den Erythrozyten zu unterscheiden direkt degenerative Veränderungen der präformierten Erythrozyten, und Neuauftreten von Jugend- oder Unreifeerscheinungen an den neugebildeten sekundären Regenerationsformen aus dem Erythroblastenapparat.

Es zeigen nun ganz allgemein die Blut-Erythrozyten bei Anämien morphologische Veränderungen der Größe, der Form und der Färbbarkeit (Farbstoffgehaltes) gegenüber der Norm; diese Erscheinungen sind die Folge teils von direkter Degeneration der im Blut präformierten zirkulierenden Erythrozyten, teils sind es immanente Begleiterscheinungen der neu im Blut auftretenden, aus den hämatopoetischen Organen stammenden Jugendformen.

1. Größenveränderungen. Rote Blutkörperchen mit vergrößertem Durchmesser (bis 15 μ) bezeichnet man als **Makrozyten.** Kleine Zwergkörperchen als **Mikrozyten.**

   Das Vorhandensein von Makrozyten bezeichnet man kurz als Makrozytose, das von Mikrozyten als Mikrozytose. Makrozyten und Mikrozyten treten fast stets kombiniert auf; es gibt jedenfalls keine einseitige Mikrozytose, kaum je eine einseitige Makrozytose. Den Zustand dieser doppelseitigen Größenveränderung, dieser Größenoszillation um ein normales Mittelmaß, der somit eine hochgradige Ungleichheit der Größe der einzelnen Blutkörperchen bedingt, bezeichnet man als **Anisozytose.** Er findet sich nur bei Anämien, und seine größere oder geringere Ausgeprägtheit ist ein Maß, läßt einen gewissen Rückschluß auf den (degenerativen) Grad der bestehenden Anämie, den Grad der degenerativen erythronoziven Einwirkung zu. Das Bestehen einer Anisozytose weist also schon stets auf eine bestehende gewisse anämische Degeneration des Blutes event. leichtesten Grades, selbst bei anscheinend Gesunden, hin. Es spricht das also dafür, daß zugleich auch die anderen Kardinal-

symptome jeder Anämie, Oligochromämie und Oligozythämie vorhanden sein müssen. Keine Anisozytose ohne Anämie.

Die Mikrozyten sind nur zum allergeringsten Teil aus kernhaltigen Mikroblasten entstanden zu denken. Zu allermeist sind es (degenerative) Schrumpfungs- und Kontraktionsformen vormals normal großer Erythrozyten (Normozyten) oder auch tropfige Abschnürungsprodukte (Produkte der Plasmolyse) von Makrozyten, deren lipoide Starrheit pathologischerweise irgendwie herabgesetzt und flexibeler geworden ist.

Die Makrozyten sind unserer Ansicht nach ebenfalls nur zum sehr geringen Teil Entkernungsprodukte, Produkte pathologischer Reifung von großen Normoblasten, oder gar Megaloblasten. Zumeist dürften sie direkter degenerativer Quellung (Eiweißimbibition) der präformierten, in ihrer Permeabilität veränderten Normozyten durch das in seiner Isotonie veränderte hydrämische Serum ihre Entstehung verdanken.

Sie sind also jedenfalls kein Zeichen für einen megaloblastischen Regenerationsmodus von seiten des hämatopoetischen Gewebes, sondern ein degeneratives Symptom, und sie finden sich ebenso wie die Mikrozyten sowohl bei einfachen wie perniziösen Anämien.

2. Formveränderungen. Von Veränderungen der Form finden sich birnen-keulenförmige und sonst wie in einem Durchmesser verzogene Blutkörperchen. Ein solches Verhalten findet sich in den höheren Graden sowohl der einfachen wie der perniziösen Anämie und spricht ebenfalls für einen degenerativen Einfluß des Blutplasma auf die in ihrer diosmotischen Resistenz herabgesetzten Erythrozyten. Die größeren unregelmäßig gestalteten Erythrozyten bezeichnet man als Poikilozyten; ihr Auftreten als **Poikilozytose;** die unregelmäßigen durch Plasmorrhexis und Plasmoschise entstandenen Mikrozyten heißen Schistozyten, ihr Auftreten Schistozytose.

Auch die Schizozyten sind durch Abschnürung seitens der Poikilozyten entstanden zu denken. Obwohl degenerativer Natur, haftet diesem Prozeß doch ein gewisses kompensatorisches Moment zur Vergrößerung der respiratorischen Oberfläche an.

Poikilozytose ohne Anisozytose existiert nicht, wohl aber Anisozytose ohne Poikilozytose. Die Poikilozytose ist gewissermaßen ein höherer Grad oder ein weiteres Degenerationsstadium der Anisozytose.

3. Veränderungen der Färbbarkeit und Chromophilie des Hämoglobins.

3a. Die roten Blutkörperchen erscheinen in sauren Farben abnorm blaß färbbar infolge herabgesetzten Hb-Gehaltes.

Dieses ist der Fall bei **Chlorose** und einfacher Anämie.

Im letzteren Fall ist die blasse Färbung eine diffuse **(Hypozytochromie),** gleichmäßig über das Körperchen ausgedehnte.

Bei der Chlorose besteht ungleichmäßiges Nebeneinander von Hb-Gehalt und Hb-Mangel, nur partielle Farbstoffanwesenheit zugleich verbunden mit partiellem oder lokalem völligen Hb-Mangel.

Bei der Chlorose ist oxyphil färbbares Hb nur an der äußeren Zone, in schwersten Fällen nur an der alleräußersten Peripherie des Blutkörperchens vorhanden; die zentrale Delle erscheint infolgedessen außerordentlich vergrößert, völlig ungefärbt und scharf von den peripherischen, farbstoffführenden Teilen des Blutkörperchens abgegrenzt (sogen. Pessarformen). Das Blutkörperchen ist also nur partiell gefärbt. (Lokale zentrale Anochromie.)

Ob es sich bei der Chlorose um primäre Hb-Hypoplasie seitens einer Funktionsschwäche des erythroplastischen Apparats oder um einen sekundären zentralen (degenerativen) Hb-Verlust der zirkulierenden Erythrozyten im Blut, Quellung und Auslaugung durch Hyperplasmie (Hyperalbuminose und Hydrämie) handelt, ist bisher nicht entschieden. Jedenfalls liegt wohl auch der Chlorose des Blutes eine Art anämisierender Autointoxikation durch Störung der inneren Sekretion, also durch Dyssekretion, der Germinationsorgane zugrunde.

Die partielle zentrale Chlorose der kernlosen roten Blutkörperchen kann auch mit anämischer Anisozytose und Poikilozytose kombiniert sein. Man spricht dann von Chloroanämie.

3b. Die einzelnen roten Blutkörperchen erscheinen infolge relativ hochgradigen Hb-Gehaltes abnorm stark oxyphil in allen Graden der perniziösen Form der Anämie **(Hyperzytochromie).** Das Symptom der Hyperzytochromie findet sich stets kombiniert mit anderen und zwar anämischen Symptomen, wie Anisozytose und besonders Oligozythämie und allgemeine Oligochromämie. Es ist also selbst von anämischer Bedeutung und daher niemals die Ursache einer allgemeinen Pleiochromämie.

Die zelluläre anämische Hypozytochromie kann mit allgemeiner Oligochromämie parallel gehen, gewissermaßen deren morphologischer Ausdruck sein (einfache Anämie); es kann aber auch bei allgemeiner Oligochromämie zelluläre Hyperzytochromie bestehen (perniziöse Anämie).

Es scheint daher, daß die mikroskopisch erhöhte Färbbarkeit oder zelluläre Hyperchromie eine Parallelerscheinung des

erhöhten Färbeindex (nicht aber etwa der allgemeinen Pleiochromämie bei Polyglobulie) ist, während die mikroskopisch herabgesetzte zytoindividuelle Färbbarkeit (oder Hypozytochromie) der mikroskopische Ausdruck für die in den übrigen Fällen von einfacher Anämie bestehende absolute und allgemeine Oligochromämie ist.

Es ist nicht erwiesen, daß die erhöhte Hämoglobinchromophilie bei perniziöser Anämie ein Ausdruck des megaloblastisch-embryonalen Regenerationsmodus mit Neubildung besonders farbstoffreicher Zellen ist (Naegeli, Erich Meyer). Die jungen roten Blutzellen sind stets (infolge Polychromophilie) besonders Hb-arm. Da eine nachträgliche Vermehrung und Anhäufung von Hb in den kernlosen Erythrozyten nicht gut wahrscheinlich ist, handelt es sich vielleicht um verminderte Hb-Zerstörung, vielleicht aber auch um qualitativ besonders hämatinreiches und relativ globinarmes Hämoglobin, oder aber auch um diffuse chemische degenerative Umwandlung des Farbstoffes der einzelnen Erythrozyten und seiner Oxychromophilie. Dieses wäre dann eine direkte hämatische Folge der direkt anämisierend-degenerativen Schädigung der präformierten Bluterythrozyten, wobei indes, falls das Symptom der Hyperzytochromie mit erhöhtem O_2-Bindungs- und Zehrungsvermögen und mit erleichterter Dissoziation einhergehen sollte, ebenfalls ein gewisser kompensatorischer Faktor nicht ganz auszuschließen ist.

3c. Zu solitären Einschlüssen degenerativer Natur gehört jene partielle Veränderung der Färbbarkeit des Hämoglobins, die als sogen. methämoglobinämische Innenkörper (Ehrlich-Heinz) bekannt sind, und die sich bei Vergiftungen mit Nitrobenzol und gewissen Anilinderivaten einstellen. Sie findet sich öfters auch in Verbindung mit Anisozytose und Poikilozytose.

Wie die partielle chlorotische Anochromie zur diffusen anämischen Hypochromie, so verhalten sich ungefähr diese solitären methämoglobinämischen Binnenkörper zur diffusen perniziös anämischen Hyperchromämie.

Diese färberische Veränderung bzw. diese Binnenkörper bestehen in einer zirkumskripten besonders starken Färbbarkeit des Hämoglobins an einer singulären Stelle im Innern des Blutkörperchens, zentral oder exzentrisch gelegen. Diese vergiftete Stelle hat die Form eines rundlichen Korns und ist besonders stark mit saurem Farbstoff färbbar; ist also ein oxyphiler Einschlußkörper. (Er ist übrigens auch vital mit basischen Farbstoffen färbbar [also tot und lipoidhaltig] und kann aus der Zelle ausgestoßen werden).

Über den regenerativen oder degenerativen Wert der bisher genannten pathomorphologischen einzelzellulären Veränderungen besteht im einzelnen bisher nicht völlige Übereinstimmung der Ansichten; die meisten der genannten Erscheinungen (Mikrozytose, Poikilozytose, Hypozytochromie) sind nach allgemeiner Übereinstimmung wohl degenerativer Natur, indessen wird für einen Teil der Makrozyten auch eine regenerative Bedeutung von gewisser Seite zugelassen, ebenso wie für den erhöhten Einzelzell-Farbstoffgehalt (Hyperzytochromie) und die dadurch bedingte relativ erhöhte Färbbarkeit bei perniziöser Anämie; und auch der Schistozytose kommt ein gewisser kompensatorischer Wert, wenigstens in funktioneller, wenn schon nicht morphologischer Hinsicht zu.

Die jetzt folgenden pathologischen **Veränderungen der Färbbarkeit** haben jedoch sicher und ausschließlich **regenerativen** Wert und Charakter. Sie sind keine direkten exogenen Veränderungen der Chromophilie des Hämoglobins, wie die sub 3 genannten, sondern nur indirekte, hervorgerufen und beeinflußt durch ein neben dem oxyphilen Hb vorhandenes besonders färbbares basophiles protoplasmatisches Stroma (Diskoplasma) oder Kerneiweiß.

Ferner handelt es sich in all diesen folgenden Fällen von Veränderungen der Färbbarkeit gegenüber der Norm nicht um sekundär akquierierte Abänderungen der Chromophilie der im Blut präformierten, unter Einfluß der anämisierenden Noxen zirkulierenden und durch sie abgeänderten Erythrozyten und ihres Farbstoffgehaltes, wie bei den Veränderungen sub 3, sondern um native immanente Eigentümlichkeiten der Färbbarkeit neuer, junger und unreifer, als regenerativer Zellersatz neben den alten präformierten rein oxyphilen Erythrozyten auftretenden Blutkörperchen.

Diese Erkenntnis und die Feststellung eines solchen Befundes als den einer unreifen Blutzelle hat ihre wichtige diagnostische Bedeutung bei der Beurteilung eines anämischen Blutes, da ein solcher positiver Befund zu erkennen gibt, daß das die betreffenden Blutzellen bildende Gewebe, in solchem Falle also das Knochenmark, noch tätig, funktionell aktiv und bestrebt ist, die degenerative Blutschädigung durch Regeneration, d. h. Neubildung junger Blutkörperchen, zu kompensieren. Selbstverständlich spricht ein negativer Befund unreifer Blutzellen im Blut nicht unbedingt gegen solche regenerative Aktivität und für die (fälschlich) sogen. aplastische Form der Anämien, da ja trotz verstärkter Zellbildung im Knochenmark ebenso wie die Reifung der Zellen, so auch ihr Übertritt ins Blut hintangehalten sein kann (pseudo-aplastische Anämie).

4. Die jetzt in Betracht kommenden folgenden, ausschließlich bei **unreifen Jugendformen** von Erythrozyten sich findenden Abweichungen der Färbbarkeit beruhen nicht auf direkten Veränderungen (sekundäre Abnahme, Zunahme, chemisch-degenerative Umwandlung) des oxyphilen Blutfarbstoffes, sondern sind indirekter Natur, auf dem Auftreten von basophilen Einlagerungen in das Grundplasma zwischen das oxyphile Hämoglobin beruhend.

   Da es sich in all diesen Fällen um neugebildete Jugendformen handelt, handelt es sich gegenüber den normalen Zellen nicht um sekundär neues Hinzutreten von basophilen Einlagerungen in die präformierten normalen

oxyphilen reifen Blutzellen, sondern um neu auftretende unreife Blutzellen mit noch vorhandenen primären basophilen Einlagerungen zwischen dem oxyphilen Blutfarbstoff. Die dadurch bedingte Veränderung des Farbstoffgehaltes (Verringerung und Abnahme gegenüber der Norm) ist kein sekundär degenerativer Verlust, sondern eine primär zu geringe Bildung resp. zu geringes Vorhandensein der funktionellen ozonophoren Substanz. Es handelt sich nicht um eine direkte Verminderung des Farbstoffgehaltes selbst, sondern um ein indirektes und relatives Minus. Dieses Nebeneinander von oxyphilem Hb-Farbstoff und (basophiler) Einlagerung bedingt eine gegen die Norm veränderte Chromophilie des Blutkörperchens.

Es sind also zwei Arten von veränderter Färbbarkeit infolge eines gegen die Norm verminderten Farbstoffgehaltes zu unterscheiden; die sub 3 beschriebene degenerative, die zumeist auf sekundärer Verminderung beruhen dürfte, sei es, daß das oxyphile Hb in toto als solches zum Teil ausgelaugt, oder durch minderwertiges, zu globinreiches und hämatinarmes, also zu schwach oxyphiles Hb ersetzt wird; und die sub 4 beschriebene regenerative die auf primärer relativer Hb-Armut beruht, bei welcher noch parafunktionelle basophile Substanz zwischen dem sonst normalen Hb präformiert vorhanden ist und so letzteren den Raum zur Anfüllung der Erythrozyten präokkupiert.

Dieses die unreifen roten Blutkörperchen charakterisierende Auftreten der fremdartigen, normalerweise in den normalen Erythrozyten nicht vorhandenen, basophilen Substanz kann dreifacher Natur sein.

α) Eine, das ganze Erythrozytenplasma diffus durchsetzende, äußerst feine, körnig-fädige, basophile Substanz charakterisiert die Erscheinung der sogen. **Polychromophilie.** Hier ist das ganze Erythrozytenplasma gleichzeitig außer in sauren auch in basischen Farbstoffen färbbar, so zwar, daß mosaikartig nebeneinander gelagert, kleinste sauer und basisch gefärbte Teilchen im Zellleib miteinander abwechseln. Da in den üblichen neutralen, aus basischen und sauren Farbstoffen bestehenden Farbgemischen die basische Komponente gewöhnlich dunkler (Methylenblau)[1]) als die helle saure Komponente (Eosin) ist, so heben sich, infolge der Prävalenz des dunklen Farbstoffes, die polychromatischen, bläulichrot gefärbten Erythrozyten überwiegend dunkel, basophil, von den normalen orthochromatischen, rein oxyphilen und rosarot gefärbten Erythrozyten ab.

[1]) Im Triazid ist die Polychromophilie ebenso wenig zu erkennen, wie die sub β) beschriebene basophile Punktierung, da der in diesem Farbgemisch vorhandene basische Farbstoff Methylgrün plastinophob ist, nur Chromatin, nicht Basoplastin färbt, ein basischer, basoplasmophiler Farbstoff, wie Methylenblau oder Pyronin, in diesem Gemisch aber fehlt.

Es ist die Existenz der Polychromophilie bedingt durch die Abstammung der Erythrozyten von ursprünglich basoplasmatischen Zellen. Sie bedeutet also genetisch einen noch nicht völligen Verlust der Plasmabasophilie der unreifen Vorstufen,[1]) eine noch nicht abgeschlossene Ausreifung des Plasma zur Oxyphilie, also ein Unreifestadium. Sie ist also plasmatischer, nicht karyogener Natur, und somit ein Zwischenstadium zwischen noch völliger Plasmabasophilie (Hb-Mangel) und reiner Oxyphilie (Basoplasmiemangel).

Da die völlige Oxyphilie lediglich durch den Hb-Gehalt bedingt wird, so sind basoplasmafreie, der Chromophilie nach völlig und rein orthochromatische Erythrozyten relativ reich an Hb, polychromatische Erythrozyten aber, da in ihnen neben dem oxyphilen Hb noch eine parachromophile basophile, funktionell indifferente Substanz vorhanden ist, relativ Hb-arm. Es handelt sich also bei der Polychromophilie nicht um sekundäre exogene fremdartige Einlagerung basophiler Substanz, sondern um Nochvorhandensein, um noch nicht abgeschlossene Elimination einer der vollendeten Reifeform nicht zugehörigen entogenen Unreifesubstanz.

Die Polychromasie bedeutet gegenüber den folgenden Unreifeformen β) und γ) den geringsten Grad von Blutkörperchenunreife, die Erythroblasten und speziell Megaloblasten den höchsten. Polychromophilie kann sich schon bei einfacher Mauserung des Blutes nach geringen menorrhagischen usw. Blutverlusten einstellen. Selbstredend kann die Polychromasie sehr hochgradig an Zahl und auch an Intensität (bis zur reinen Hb-freien Basophilie der Erythrozyten) auftreten. Eine bloße selbst hochgradige polychromatische Regeneration ist also an und für sich, selbst beim Erwachsenen, und selbst wenn etwa Oligozythämie und Oligochromämie besteht, falls nicht gleichzeitig auch noch

[1]) Auch die rein basophilen, völlig Hb-freien, unreifsten kernhaltigen Erythroblastenvorstufen, die sog. Erythrogonien, können pathologischer Weise (schwere Anämie) entkernt werden und so ins Blut übertreten; das wären dann rein basophile, völlig von oxyphilem Blutfarbstoff freie Erythrozyten, und ihr Zustand stellt (obzwar oxyphiles Hb ganz fehlt) eine Art Polychromophilie höchsten Grades, somit den tiefsten Grad der kernlosen Erythrozytenunreife dar.

deutliche morphologische anämische Zelldegenerationen vorhanden sind, noch kein Zeichen bestehender hämatischer Anämie. Sie findet sich physiologischer Weise oft zahlreich auch im Blut jugendlicher Individuen.

β) Eine multiple Einlagerung zirkumskripter, basophiler, feiner oder gröberer, scharf und dunkel (in unserem Farbgemisch blau) färbbarer Bröckel und Körnchen in den oxyphilen Zellleib charakterisiert den Zustand der sogen. **basophilen Punktierung.**[1]) Es bedeutet die basophile Punktierung nach ihrer Morphogenese ein weiteres degeneratives Entwickelungsstadium der Polychromophilie,[2]) und als solche ein unmittelbares Vorstadium der völligen Elimination der Plasmabasophilie der Erythrozyten. Sie ist also ebenfalls plasmatischer Natur und ebenfalls als solche ein Zeichen zellulärer Unreife, gewissermaßen ein Symptom pathologischer Regeneration. Sie ist das häufigste und charakteristischste regenerative Symptom der Bleianämie und hier, wenn durch myelogenen Übertritt im Blut vorhanden, geradezu das pathognomonische Blutsymptom; kann aber natürlich, wie selbstredend, auch hier trotz bestehender Bleivergiftung und trotz ihrer Bildung im Knochenmark, im Blut fehlen, dagegen auch bei anderen anämischen Prozessen (Chloranämie, Leukanämie) im Blut auftreten.

γ) Die dritte Form basophiler Einlagerungen, meist singulärer und wohlstrukturierter Natur, wird repräsentiert durch die Kerne der **kernhaltigen** Vorstadien der Erythrozyten, der sogen. **Erythroblasten.**

Soweit die Kerne der Erythroblasten in wohlerhaltener Struktur auftreten, und das ist stets in den jungen Formen der Erythroblasten der Fall, zeigen sie eine radiäre, zentripetal orientierte Chromatinanordnung (Radkern). Die Chromatin-

[1]) Von der basophilen Punktierung des fixierten Blutpräparates ist zu unterscheiden die granulo-rektikuläre (lipoide?) Pseudostruktur der Erythrozyten bei Vitalfärbung des Blutes. Nach Vorstellung der italienischen Autoren dokumentiert auch dieses Phänomen einen jugendlichen Zustand, nach französischer Anschauung einen Zustand herabgesetzter Resistenz und erhöhter Labilität. Auch dieses Phänomen findet sich besonders bei Anämien und hämolytischem Ikterus.

[2]) Man muß sich vorstellen, daß die diffuse, zarte, basophile Netzsubstanz der Polychromophilie hier zu multiplen, gröberen, basophilen Tropfen und Klümpchen zusammengelaufen und konglobiert ist.

bälkchen setzen mit breiten Füßchen an der Kernmembran an.

Unter anämischen Umständen sind auch, wie alle die genannten neugebildeten jugendlichen Vorstadien, so speziell auch die Erythroblasten und ihre Kerne unter Umständen sekundär degeneriert. Im letzteren Falle erscheinen die Kerne oft nicht nur strukturlos (pyknotisch, was eine bloße physiologische Alterserscheinung auch der normalen Erythroblasten [Normoblasten] einfacher Anämie ist), sondern (meist bei perniziöser Anämie) oft auch in der Mehrzahl auftretend (Kernzertrümmerung oder Karyorrhexis); dann können derartige, mit multiplen Kernresten versehene Erythrozyten vielfach den basophil punktierten Erythrozyten ähnlich sehen. Eine färberische Unterscheidung wird ermöglicht durch die von uns empfohlene, weiter unten zu besprechende, panoptische Universalfärbung, bei der Kernstrukturen und strukturlose Chromatinreste [auch pyknotische Kerne und Jollykörper[1])] elektiv durch Azur rot gefärbt sind, während die basophile Plasmasubstanz der basophilen Punktierung und der Polychromophilie die andere basische Komponente (Methylenblau) aufnimmt und sich in dieser rein blau färbt. (Bei Methylgrun + Pyroninfärbung Chromatinreste grün, basophile Punktierung rot.)

Die drei sub α, β, γ genannten basophilen Einlagerungen können einzeln oder miteinander kombiniert auftreten. So gibt es kernlose polychromatische Erythrozyten, die zugleich basophil punktiert sind, und ferner kernhaltige Erythroblasten mit Kernen oder multiplen oder singulären (Jollyschen) Kernresten, die zugleich polychromatisch, oder basophil punktiert, oder beides sind. Die bei Anämien im Blut auftretenden Jugendformen sind an und für sich, da nur von sekundär-regenerativer Natur und reaktiver Tendenz ihr Auftreten verdankend, normal gestaltet. Sie können aber auch sehr wohl weiterhin sekundär im Blut den direkt anämisierenden degenerativen Einflüssen anheimfallen, dysmorphe Gestalt und hyperchrome Färbbarkeit erlangen. Alsdann findet man kernhaltige Poikilozyten, oder Erythroblasten mit erhöhter Plasmafärbbarkeit.

γ'. Bei den kernhaltigen Erythrozyten, den sogen. Erythroblasten, unterscheidet man nach der Kernstruktur zwei Arten, die eine mit zartstrukturierten Kernen, deren Chromatingerüst kompliziert feinfädig und eng ist, bezeichnet man, weil die Zellen meistens über Mittelgröße sind, als **Megaloblasten** (oder gar Gigantoblasten). Die zweite Art von Zellen, meist von normaler Größe, die deshalb **Normo-**

[1]) **Jollykörper** (genauer Howell-Schmaueh-Jollysche Restkörper oder Kernreste) sind ein weiteres Stadium der physiologischen Degeneration der gealterten, strukturlosen pyknotisehen Kerne; ebenfalls singulär in der Zelle, sind sie das unmittelbare Vorstadium der karyolytisch-chromatolytischen Entkernung dieser. Sie unterscheiden sich von den pyknotischen Kernen, daß letztere viel größer und bei unserer Färbung violettblau, die viel kleineren Jollykörper rein azurrot erscheinen.

blasten genannt werden (die kleinsten Zwergformen heißen Mikroblasten), führt einen Kern, der wegen seines einfachen plumpen, grobfädigen Chromatingerüstes bedeutend stärker färbbar ist. Im Prinzip zeigen aber beide Formen von Erythroblasten den gleichen Kernbau, nämlich ein zentriertes, zentripetales Radienwerk der Chromatinbalken (Radkern). Oft, bei höherem Alterungsgrad der Zelle, erscheint, speziell bei der normoblastischen Art, der Kern bis zur Strukturlosigkeit verdichtet und frei von Parachromatin. Man nennt solche, besonders in den Normoblasten und Mikroblasten auftretenden Kerne pyknotisch; ihr Auftreten in roten Zellen spricht somit für deren normoblastische Natur und gegen ihren Megaloblastencharakter. Selbstverständlich gibt es aber auch Normoblasten ohne pyknotische, d. h. also mit wohlstrukturierten, Parachromatin führenden grobbalkigen Kerngerüsten. Es charakterisiert nämlich die Pyknose bloß die ontogenetische Kernalterung des Normoblasten, die bei den Megaloblasten nie zu morphologisch gleich weit vorgeschrittenen Stadien gelangt. Pyknotische Normoblasten sind also bloß gealterte, in der ontogenetischen Kernalterung vorgeschrittene, also ältere Normoblasten, wohingegen die Normoblasten mit deutlich strukturiertem Kern die jungen Formen sind. Megaloblasten sowohl wie Normoblasten können zudem in schmalleibiger wie breitleibiger Form auftreten. Auch hier entspricht die Schmalleibigkeit der plasmatischen Jugendform, die Breitleibigkeit der fortgeschrittenen Altersentwicklung des Plasma. Meist, aber nicht stets, sind Jugendkerne mit schmalem Plasma, pyknotische Alterskerne mit breitem Plasma vergesellschaftet. Oft auch, besonders pathologischerweise, verläuft die Plasmaalterung unabhängig von der Kernalterung. Gegenüber diesen bloßen Alterscharakteren bedeutet die megaloblastische oder normoblastische Chromatinstruktur einen spezifischen Zellartcharakter, und zwar ist die Art der Megaloblasten zellphylogenetisch graduell tiefer stehend, als die der artlich eine Entwicklungsstufe höher stehenden, aus ihnen durch differenzierende Proliferation hervorgehende Tochtergeneration der Normoblasten.

Wie aus vorstehender Beschreibung hervorgeht, ist die

bloße verschiedene äußere Größe der kernhaltigen Erythroblasten kein ausreichendes differentialdiagnostisches Unterscheidungskriterium der beiderseitigen kernhaltigen roten Blutzellarten; es gibt vielmehr neben kleinen und protoplasmaarmen Megaloblasten auch übernormal große kernhaltige rote Blutzellen von normoblastischem Charakter. Man hat also zwischen wahren Megaloblasten und bloß großen Normoblasten wohl zu unterscheiden. Das Artkriterium ist die Kernstruktur.

Das gegenseitige genetische Verhältnis zwischen Megaloblasten und Normoblasten und die genetische Entwickelung und Reifung der Erythroblasten zu Erythrozyten hat man sich folgendermaßen vorzustellen:

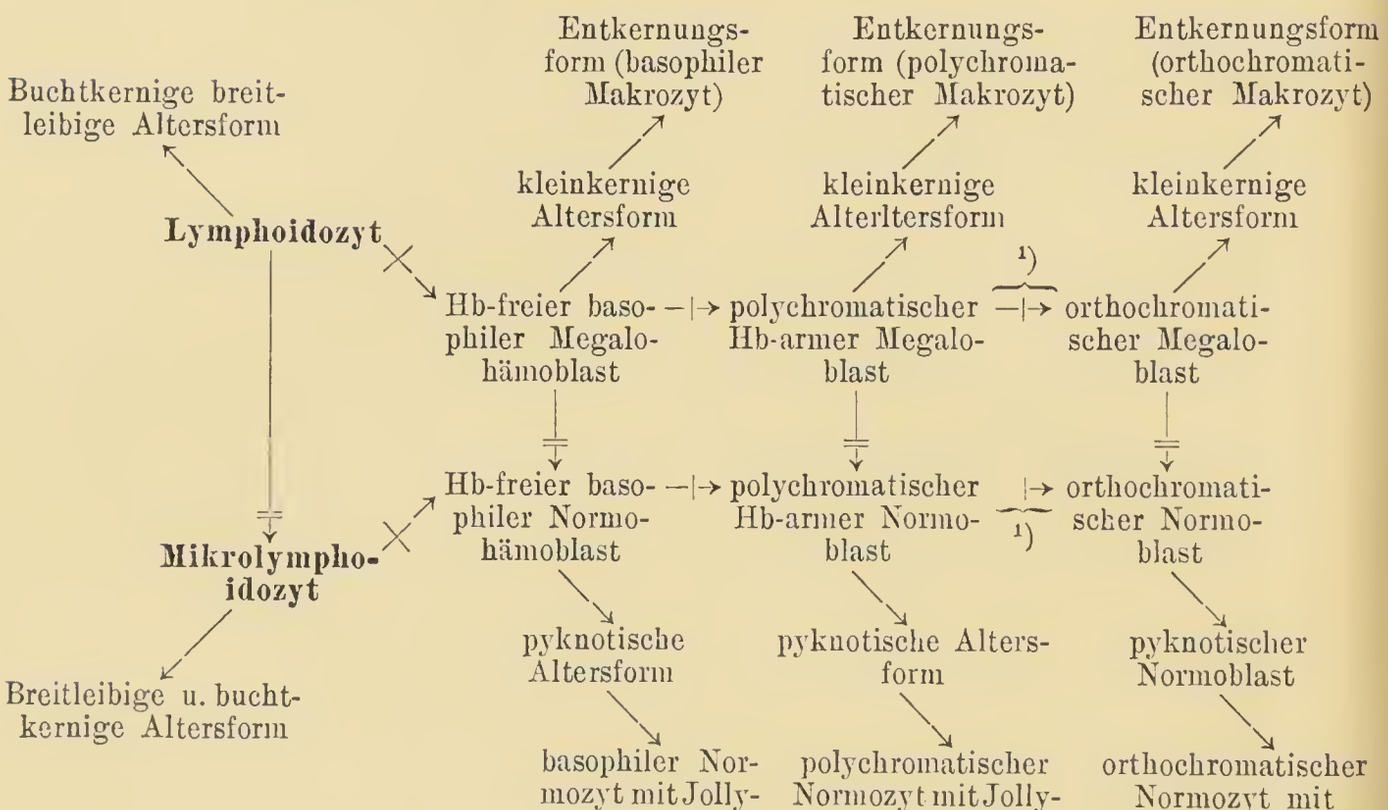

[1]) Auf diesem Entwickelungswege zwischen Polychromasie und Orthochromasie liegen die im Plasma basophil punktierten Erythroblasten, die ebenfalls mit pyknotischen Kernen, mit Jollykörpern, und schließlich, durch Entkernung, kernlos auftreten können. Es ist die multiple (blaue) basophile Punktierung ein phylogenetisches Unreifezwischenstadium der artlichen Plasmadifferenzierung zwischen Polychromasie und Orthochromasie, der singuläre (azurrote) Jolly-Restkörper ein ebensolches ontogenetisches der zytoindividuellen Kernalterung zwischen Kernpyknose und Kernlosigkeit.

Zur **diagnostischen Bedeutung** des Auftretens der genannten zytomorphologischen Symptome an den Erythrozyten ist kurz folgendes zu sagen:

a) Alle degenerativen Symptome der Erythrozyten sind in pathogenetischer Hinsicht anämischer Natur, durch bestehende Anämie veranlaßt, und sind somit in pathognostischer Hinsicht von anämiseher Bedeutung, d. h. auf Anämie hinweisend.

Was die diagnostische Bedeutung speziell der morphologischen degenerativen Erythrozytenveränderungen anbetrifft, so sprechen daher auch sie, besonders bei gleichzeitiger Oligozythämie und allgemeiner Oligochromämie, für eine bestehende Form von hämatischer Anämie; im besonderen spricht Hyperzytochromie für perniziöse Anämie; methämoglobinämische Binnenkörper für Anämie nach Vergiftung durch Anilin und verwandte Blutgifte (Nitrobenzol, Toluylendiamin usw.).

b) Nicht alle regenerativen Symptome haben, wie die degenerativen, schon ohne weiteres eine auf bestehende Anämie hinweisende diagnostische Bedeutung. Vielmehr ist hinsichtlich des Auftretens von Jugendformen folgendes zu bemerken.

Das Auftreten von irgendwelchen roten Jugendformen im Blut Erwachsener spricht jedenfalls ganz allgemein nur für eine regenerative Betätigung des myeloischen Erythroblastenapparats, wie sie allerdings gewöhnlich bei anämisierenden Reizprozessen desselben statthat. Hier gilt das Auftreten von Erythrozyten-Polychromophilie für den geringsten Reizausdruck, das Auftreten basophiler Punktierung ist schon ein schwereres Symptom, deutet größere Überstürzung der regenerativen Zellbildung und Reifung, also hohen Ersatzbedarf, somit indirekt vermehrten Zellverbrauch und -untergang an; bei noch stärkerer regenerativer Reizung und regenerativem Zellbedarf geht die vermehrte regenerative Bildung und der Übertritt von Jugendformen zurück auf die Erythrozyten mit Jollyresten und die Erythroblasten, und in den höchsten Graden sogar bis zu den zu tiefst stehenden Megaloblasten. (Res venit ad tiarios.) Das Auftreten von basophiler Punktierung und vor allem das von Erythroblasten, besonders wenn es noch mit sonstigen, selbst noch geringeren, degenerativ anämischen Symptomenbefunden kombiniert ist[1]) (Oligozythämie, Anisozytose) ist ein Symptom ausschließlich anämiseher Natur.

Das bloße Auftreten von Polyehromophilie findet natürlich aueh bei Anämie statt, aber außerdem auch schon bei einfachen kleinen Blutverlusten, ohne daß gleich ein direkt anämisches und relativ insuffizientes Mißverhältnis zwischen Blutuntergang und myelogener Erythroregeneration zu bestehen braucht. Polychromophilie ist also zwar ein regeneratives, aber nieht ohne weiteres gleich ein anämisches Symptom selbst wenn dabei naturgemäß, infolge der relativen Hb-Armut der polychromatischen Blutkörperchen, etwas allgemeine Oligochromämie besteht. Erst wenn die Polychromophilie hohe numerische Werte hinsichtlich der

[1]) Das angeblich einmal beobachtete Auftreten von Erythroblasten bei Polyglobulie bedarf noch der Bestätigung.

mit ihr behafteten Zellzahl, und hohe Intensität bis zur völlig Hb-freien Erythrozytenbasophilie annimmt, und wenn überdies noch erhebliche Oligozythämie und Anisozytose hinzutritt, dürfte die Diagnose Anämie begründet sein.

Anders aber bei den anderen regenerativen Symptomen höherer Ordnung. Diese sind als solche meist ohne weiteres anämischer Natur, und zwar sind sie hier Symptome nur indirekter Natur, die nicht direkt die Hämanämie und die anämisierende Blutdegeneration anzeigen, sondern die direkt vorerst nur ein Ausdruck der sekundären myelogenen Zellreparation sind und dadurch erst indirekt auf eine bestehende Anämie hinweisen.

Das Auftreten von Jugend- und Unreifeformen bei Anämien spricht in diesem Sinne ganz allgemein also nur für das Bestehen einer aktiv-plastischen Form von Anämie, jedenfalls für regenerative Tätigkeit und gegen Aphasie des blutbildenden Gewebes: Megaloblasten für perniziöse Anämie, basophile Punktierung in auffällig großer Zahl, oft bei Fehlen sonstiger Anämiesymptome im Blut, mit Reserve, für anämisierende Bleivergiftung.

Wie die höheren Grade und Formen von Zelldegenerationen für höhere Grade anämischer Blutschädigung sprechen, so die tieferen Regenerationsentwickelungsstufen für hochgradigere reaktive Anstrengung der zytoblastischen Funktion der blutbildenden Gewebe, also auch für höhere Grade von Anämie.

Es spricht also das Auftreten irgendwelcher roter unreifer Jugendformen höheren Grades, speziell aber das von kernhaltigen Erythroblasten, gewöhnlich und meist für regenerative Knochenmarkstätigkeit bei Anämie, somit also indirekt schließlich doch auch für Anämie.

Gewöhnlich ist dies Symptom ein solches der Hämozytoregeneration bei Hämanämie, in seltenen Fällen ein solches der Myeloregeneration bei Myeloanämie, und hier kommt dann das Auftreten von Erythroblasten im Blut nicht zustande aktiv durch einen anreizenden Tropismus vom Blut aus, sondern mehr passiv vom Knochenmarksgewebe aus durch mechanische Verdrängung und Ausstoßung.

Hier ist nun speziell die Erkennung und Feststellung von Erythroblasten megaloblastischen Charakters im Blut von hoher diagnostischer Bedeutung bei der Differentialdiagnose der verschiedenen Anämien, speziell bei der Identifizierung der sogen. perniziösen Form der hämatischen Anämie. Es sollen sich nämlich nach Ehrlichs Angabe Megaloblasten nur bei der letzteren Form, also nur innerhalb des hämatologischen Symptomenkomplexes einer Hämanämie mit den übrigen perniziös anämischen Symptomen (Hyperzytochromie usw.) finden, womit natürlich nicht ausgeschlossen ist, daß neben den Megaloblasten hier auch noch Normo- und Mikroblasten auftreten können. Bei den einfachen Formen von Anämie finden sich angeblich aber, wenn überhaupt kernhaltige Rote, nur Normoblasten. Es ist nach dieser Lehre zu schließen, daß, wenn also Megaloblasten auftreten, dann die perniziöse Form der Anämie und anämischen Regeneration vorliegt; also muß das Auftreten von Megaloblasten stets kombiniert sein mit den anderen „perniziösen“ Symptomen der Hyperzytochromie und des erhöhten Index.

Wie aber schon oben erwähnt, gibt es auch Anämien, ohne daß kernhaltige Zellformen und sonstige Jugendformen im Blute auftreten (sogen. aplastische und pseudoplastische Anämien), sei es, daß diese Regenerationstypen im Knochenmark gar nicht gebildet (aplastische Form), oder, wenn gebildet, ins Blut nicht ausgeschwemmt werden (pseudoaplastische Form). Da es nun auch bei der perniziösen Anämie, ebenso wie bei den einfachen Anämien, aplastische und pseudoaplastische Formen neben den aktiv regenerativen Formen gibt, so spricht das bloße Fehlen von Megaloblasten im Blut noch nicht gegen perniziöse Anämie.

Wie daher die Erythroblasten und sonstigen regenerativen Jugendformen überhaupt für die Diagnose der Anämien im allgemeinen, so sind speziell die Megaloblasten für die perniziösen Anämieformen ein Symptom von, wenn vorhanden, zwar spezifisch pathognomonischer, im allgemeinen ihrem Wesen nach aber doch nur sekundär-akzidenteller Bedeutung; die in erster Linie maßgeblichen anämischen Symptome sind, wenigstens für die häufigsten und wichtigsten Anämien, nämlich die hämatischen Formen, die erythrodegenerativen; bei der perniziösen Anämie im speziellen also der erhöhte Index und die zelluläre Hyperzytochromie. Neben diesen können Erythroblasten fehlen oder auftreten. Im letzteren Falle können also gelegentlich nur Normoblasten angetroffen werden, keine Megaloblasten. Auch bei aplastischer perniziöser Anämie gibt es Hyperzytochromie, ein Beweis, daß diese (ebensowenig wie übrigens auch die Makrozyten) keine Folge megaloblastischer Blutregeneration ist.

Da die kernhaltigen Erythroblasten die unreifen Vorstufen der kernlosen Erythrozyten sind und somit kernlose Makrozyten, außer durch degenerative Quellung aus Normozyten, sowohl aus Megaloblasten wie aus großen Normoblasten durch Entkernung entstehen und entstanden gedacht werden können, so ist es klar, daß, im Gegensatz zur Megaloblastose, eine bloße Makrozytose (und Anisozytose) allein nicht für die Diagnose einer perniziösen Anämie und den perniziös megaloblastischen Charakter ihrer Blutbildung verwendbar ist, und daß sie somit, da ihr Unreifecharakter (als entstanden durch entkernte Megaloblasten) nicht feststeht, auch keineswegs im Sinne eines regenerativen Symptoms, somit eines aktiven Charakters der betr. Anämie zu verwerten ist. Erst eine mit Hyperzytochromie verbundene Anisozytose und Makrozytose spricht für den sogen. perniziösen Charakter einer bestehenden sekundären Anämie.

Anhang. Erythrozytenparasiten.

6. Die roten Blutkörperchen zeigen basophile parasitäre Einschlüsse bei den Malariaerkrankungen.

Die Malariaplasmodien erscheinen je nach dem Stadium ihrer Reifung und Entwicklung, welche Stadien vielfach auch für die

verschiedenen Phasen der Erkrankung charakteristisch sind, von verschiedener Größe und Gestalt. So unterscheidet man Sporen (Merozoiten), Ringformen, Geschlechtsformen oder Gameten (weibliche oder Makrogameten, männliche oder Mikrogametozyten), Sporulationsformen, Sichelkeime (Sporozoiten) usw.

Sie alle sind morphologisch charakterisiert durch ein basophiles, bei geeigneten Farbstoffen (Toluidinblau, Pyronin) leicht metachromatisch färbbares Protoplasma und einen azurophilen Chromatinkörper oder Kernapparat. Bei unserer kombinierten Färbung (s. u.) erscheint das Protoplasma himmelblau, der Chromatinapparat leuchtend rot. Mit zunehmendem Wachstum bildet sich in ihrem Leibe ein körniges schwarzbraunes Melaninpigment aus. Man unterscheidet drei verschiedene Formen der Malaria mit drei verschiedenen Parasiten.

Die Febris tertiana wird durch das Plasmodium vivax erzeugt, das Quartanfieber durch das Plasmodium malariae, und das Plasmodium immaculatum, auch Laverania genannt, ist der Parasit des malignen tropischen Ästivoautumnalfiebers.

Die jüngsten und kleinsten Sporen oder Ringformen, die man auf der Höhe des Fieberanfalls im Blute findet, sind bei allen drei Arten fast völlig gleich (nur ein kleiner runder strukturloser Chromatinpunkt in kleinsten Siegelringformen), höchstens, daß bei der Tropica das Chromatinkorn etwas stäbchenhaft ausgezogen scheint.

Die sicherste artliche Unterscheidung der drei Arten gewähren die Sporulationsformen, die sich im Fieberanstieg und auf der Fieberhöhe finden und die bei allen drei Arten durch die verschiedene Zahl der Merozoiten oder Keime charakteristisch verschieden sind.

Bei der **Tertiana** finden sich so 15—25 radiär um das pigmentierte Zentrum angeordnete Sporen, wodurch die sogen. Sonnenblumenform oder Morula entsteht. Die Teilungsform der **Quartana,** noch regelmäßiger zentriert als die der Tertiana, enthält nur 6—14, gewöhnlich 8 Teile, und bildet dadurch die sogen. Gänseblümchen- oder Margaritenform. Bei der **Tropica** finden sich 8—25, im Durchschnitt 12 Teile.

Die Parasiten der **Tertiana** sind im ausgewachsenen Zustande die größten und zeigen eine große Mannigfaltigkeit der Formen.

Im Blut sind sie meistens reichlich vorhanden. Die von ihnen befallenen roten Blutkörperchen erscheinen stark vergrößert und gequollen, abgeblaßt und partiell an verschiedenen Stellen im Farbstoff ausgelaugt, wodurch der Färbungseffekt der sogen. Maurer-Schüffnerschen Tüpfelung[1]) an dem restierenden und wohl auch chemisch veränderten Hämoglobin hervorgerufen wird.

Der Formenreichtum des **Quartanparasiten** ist geringer, die Zahl der im Blut auftretenden Parasiten gewöhnlich spärlich; die vom Parasiten befallenen Erythrozyten erleiden keine Größenzunahme; charakteristisch sind besonders die 24 Stunden nach dem Anfall sich findenden sogen. Bandformen.

Bei der **Tropica** finden sich im peripherischen Blut überwiegend nur Ringformen verschiedener Größe. Die von ihnen befallenen Erythrozyten erscheinen geschrumpft und verkleinert. Im übrigen gleichen die erwachsenen Parasiten jenen der Quartana, die Teilungsformen ähneln denen der Tertiana, nur daß sie viel kleiner sind. Besonders charakteristisch sind aber ihre Gameten, die die Form von Halbmonden besitzen.

b) Die Blutplättchen.

Sie erscheinen mikroskopisch vermehrt und vergrößert bei verschiedenen intoxikativen und infektiösen Prozessen, besonders bei den einfachen sekundären Anämien und der Chlorose, während sie bei den perniziösen Anämien sowie hämorrhagischen Diathese angeblich meist vermindert sein sollen. Die Verminderung ist die Ursache verminderter Koagulationsfähigkeit und erst die Folge einer der kombinierten hämolytischen und endotheliotoxischen koordinierten besonderen dritten Giftkomponente.[2]) Dies solle konstant bei der sogen. Biermerschen

[1]) Diese besteht aus einem feinkörnigen, bei unserer Färbung azurroten Chagrin, ist ein spezifisches degeneratives, wenn auch diagnostisch unbedeutendes Symptom der Malariaanämie (malarischen Anämisierung) und muß durchaus von der oben beschriebenen basophilen Punktierung unterschieden werden.

[2]) So ist z. B. im Schlangengift neben dem Neurotoxin ein dreifaches Blutgift vorhanden, dessen erythrolytische Komponente Anämie, dessen endotheliotoxische Hämorrhagie, und dessen globulinolytische Komponente verringerte Koagulationsfähigkeit durch Plättchenzerstörung bewirkt. Auch bei der akuten myeloischen Leukanämie finden sich neben einer leukoblastischen auch noch alle diese drei anämischen Komponenten nebeneinander.

Krankheit, die gewöhnlich mit perniziöser Anämie einhergeht, der Fall sein.

Man kann die Tatsache ihrer Vermehrung oder Verminderung einfach registrieren und die so gewonnene Feststellung nach der empirischen Erfahrung diagnostisch verwerten; irgendeine histogenetisch topische Diagnose auf den Reizzustand eines bestimmten hämatopoetischen Organs läßt sich daraus aber, da sie ja vermutlich erst in der Zirkulation aus den Erythrozyten sich bilden, nicht ableiten. Vielleicht deutet das vermehrte Auftreten von Plättchen auf eine gewisse herabgesetzte Resistenz der Erythrozyten hin.

c) Die Leukozyten.

Im mikroskopischen Leukozytenbild ist zu achten:

1. Auf eine Änderung des normalen Prozentverhältnisses der verschiedenen normalen Leukozytenformen zueinander. Aufnahme der sogen. Leukozytenformel.
2. Auf das Auftreten qualitativ neuer, abnormer, dem normalen Blut blutfremder Zelltypen. Diese sind meistens unreife Jugendformen, seltener Degenerationsformen.
3. Speziell bei den neutrophilen Zellen ist zu achten auf das prozentuale Verhältnis der pathologischen neutrophilen Jugendformen zu den normal-präformierten Zellen. Aufnahme des neutrophilen Blutbildes nach Arneth.

1. Eine **Verschiebung des normalen Zahlenverhältnisses** der fünf normalen Blutzellarten gegeneinander in Form einer einseitigen Vermehrung Einer Zellart ist ein Zeichen eines bestehenden leukozytotischen Reizungsprozesses.

Die Feststellung einer einseitigen relativen Verminderung eines normalen Zelltyp gegenüber den übrigen ist bisher ohne jede diagnostische Bedeutung geblieben. Es handelt sich vielmehr also bloß um die Feststellung und Deutung des Vorhandenseins der einseitigen prozentualen Vermehrung eines der normalen Zelltypen vor den übrigen. Man nennt die bloße prozentuale Vermehrung auch relative Vermehrung (relative polynukleäre Neutrophilie usw.), im Gegensatz zur allgemeinen oder absoluten Hyperleukozytose.

Es handelt sich naturgemäß nicht darum, ein bloßes relatives Übergewicht der einen Zellart überhaupt über die andere festzustellen, denn schon normalerweise prävalieren die Neutrophilen über die Lymphozyten, die Lymphozyten über die Monozyten,

sondern eine pathologische Verschiebung des gegenseitigen normalen Prozentverhaltens der normalen Zahlenverhältnisse zu konstatieren.

Es ist klar, daß bei normaler absoluter Leukozytenzahl eine prozentuale einseitige Vermehrung nur eines Zelltyp mit einer Verminderung der anderen Zellen einhergehen, auf solcher Verminderung beruhen muß, daß somit gewissermaßen eine einseitige prozentuale Vermehrung eines Zelltypus nur auf Kosten der anderen Zelltypen erfolgen kann.

Es hat sich nun herausgestellt, daß unter solchen Verhältnissen dann die anderen Zellen meist nicht gleichmäßig vermindert sind, sondern daß bestimmte Gesetzmäßigkeiten obwalten, derart, daß ein Wechselverhältnis z. B. zwischen Neutrophilen einerseits und Lymphozyten oder Eosinophilen anderseits besteht usw.

Die beobachteten einseitigen prozentuellen Vermehrungen der einzelnen Leukozytenarten lassen nämlich eine gewisse Gesetzmäßigkeit in der Hinsicht erkennen, daß Lymphozytose und Eosinophilie gewöhnlich auf Kosten der polynukleären Neutrophilen zustande kommen, also mit einer relativen Neutropenie einhergehen. Man folgert daraus in theoretischer Hinsicht, ob mit Recht oder Unrecht bleibe dahingestellt, daß ein direktes gegenseitiges Abhängigkeitsverhältnis besteht, derart, daß die Reize, welche zu einer Vermehrung der einen Zellart im Blute führen, gleichzeitig spezifisch abstoßend (negativ chemotaktisch, antitrop [Milchsäure, Chinin, Aggressine] die Amöboidität lähmend), auf die anderen Zellarten wirken. Im allgemeinen kann man aber doch wohl sagen, daß die bloße relative einseitige Leukopenie einer Zellart nur indirekter Natur ist, bedingt durch entsprechende Vermehrung der anderen Zellarten.

Es ist von diagnostischem Wert, bei normaler absoluter Leukozytenzahl in erster Linie nicht eine prozentuale Verminderung irgendeiner Zellart, als vielmehr irgendeine prozentuale Zunahme festzustellen. Diese einseitige prozentuale Zunahme ist nämlich auch bei nicht bestehender absoluter Hyperleukozytose ein Zeichen spezifisch elektiver leukozytotischer Reizung der betreffenden Zellart. Man spricht hier von relativer Leukozytose, Lymphozytose und dergleichen.

Besteht absolute Hyperleukozytose, so können theoretisch naturgemäß alle Zellen gemeinsam gleichmäßig absolut vermehrt sein. Hier würde dann keine prozentuale Verschiebung vorhanden sein. Meist ist aber die allgemeine Vermehrung keine gleichmäßige, sondern mit irgendeiner einseitigen Prozentvermehrung verknüpft, bzw. umgekehrt die relative Vermehrung ist in solchen Fällen mit absoluter Hyperleukozytose verbunden. In diesem Falle kann man folgern, resultiert die allgemeine Hyperleukozytose aus der elektiven relativen Leukozytose bzw. letztere führt zu jener, ist ihre Ursache.

Schließlich kann drittens bei absoluter Leukopenie normale Zahlenrelation oder einseitige relative Vermehrung einer Zellart vorhanden sein.

Es ist also zu bemerken, daß die genannten einseitigen pathologischen Prozentvermehrungen statthaben können bei normaler absoluter Leukozytenzahl, bei absoluter Leukozytose und auch bei absoluter Leukopenie.

Eine mit relativer eosinophiler Leukopenie einhergehende relative neutrophile Leukozytose kann also bestehen bei absoluter Hyperleukozytose, bei normaler Zahl, wie auch bei absoluter Leukopenie.

Im ersteren Fall könnten wohl neben den vermehrten Neutrophilen sehr wohl auch die Eosinophilen in absoluter Weise über die Norm vermehrt sein, an der abso-

luten Leukozytenvermehrung teilhaben, und doch kann dabei ihr bloßes Prozentverhältnis gegenüber den Neutrophilen gegenüber der Norm nach unten verschoben sein. Sie wären da also unverhältnismäßig weniger vermehrt, somit die Neutrophilen verhältnismäßig einseitig mehr vermehrt. Es findet also in solchen Fällen von absoluter Hyperleukozytose und gleichzeitiger relativer Neutrophilie die absolute Leukozytenvermehrung im wesentlichen durch die abnorme einseitige Vermehrung der Neutrophilen statt. Es besteht da also gleichzeitig absolute und relative Neutrophilie.

Auch im letzten Eall einer relativen Neutrophilie bei absoluter Leukopenie besteht trotz der Verringerung der absoluten Leukozytenzahl doch durch die einseitige Prävalenz der Neutrophilen vor den anderen Zellarten ein gewisser Grad von einseitiger Neutrophilie.

Solche Fälle von absoluter Leukopenie, die zudem ja noch eo ipso mit relativer Lymphopenie oder Eosinopenie (vgl. oben) verbunden sind, stehen daher nicht im konträren Gegensatz zu den Erscheinungen der absoluten neutrophilen Hyperleukozytose, sondern sind nur eine graduelle Abart dieser.

Wie im ersten Fall von absoluter Hyperleukozytose mit relativer polynukleärer Neutrophilie die absolute Leukozytenvermehrung durch unverhältnismäßig stärkere einseitige Vermehrung gegenüber der geringen Vermehrung der anderen Arten zustande kam, so handelt es sich bei der bloß relativen Neutrophilie bei absoluter Leukopenie zwar auch um eine wirkliche Vermehrung der Neutrophilen, aber direkt auf Kosten der Eosinophilen oder Lymphozyten; d. h. also um absolute Leukopenie mit relativer Lymphopenie oder durch eosinophile Leukopenie; es findet also die mit relativer Neutrophilie einhergehende absolute Verminderung der Leukozytenzahl statt durch einseitige Verminderung hauptsächlich der Lymphozyten oder Eosinophilen. Umgekehrt ist eine bei absoluter Leukopenie bestehende relative Neutropenie für gewöhnlich kein Zeichen neutrotaktisch-neutrozytotischer Reizung (es sei denn, daß neutrophile Jugendformen auftreten [s. u.]), sondern beruht auf relativer Eosinophilie oder lymphozytotischer Reizung. Mit anderen Worten, es ist bis jetzt nur von sehr mittelbarem Interesse und akzessorischem Wert, bei etwaiger absoluter Leukopenie, die mit ihr verbundene oder sie gar bedingende relative Leukopenie festzustellen und zu eruieren.

Zusammenfassung: Es kann also eine einseitige Vermehrung der Neutrophilen bei normaler oder veränderter absoluter Leukozytenzahl bestehen, oder zu Hyperleukozytose führen. Es kann Hyperleukozytose durch gleichmäßige prozentuale Vermehrung aller Zellkomponenten oder durch einseitige Neutrophilie zustande kommen.

Es kann absolute Leukopenie bei normalen Prozentverhältnissen bestehen, oder mit einfacher Neutrophilie oder einseitiger Neutropenie einhergehen.

In allen drei Fällen kommt es aber für die Diagnose nur darauf an, festzustellen, welche Zellart relativ vor den anderen am meisten über das normale Prozentverhältnis hinaus prävaliert und um wieviel Prozent. Ob dabei die absolute Zahl vermehrt oder vermindert ist, ob also auch die anderen Zellarten absolut (und nur weniger) vermehrt oder aber direkt vermindert sind, ob also die anderen Zellarten nur relativ oder auch absolut vermehrt oder sogar absolut vermindert sind, ist erst in zweiter Linie von Interesse; denn es kann die eine betreffende Zellart derart prävalieren, daß die anderen Zellen nur relativ weniger zugenommen haben, oder nicht zugenommen haben, oder sogar um ein entsprechendes absolut abgenommen haben.

α) Das häufigste Vorkommnis ist eine prozentuelle Vermehrung der polynukleären neutrophilen Leukozyten, inkorrekterweise neutrophile Polynukleose oder gar schlechthin nur Polynukleose genannt. Die richtige Bezeichnung ist polynukleäre Neutrophilie. Sie ist, wie wir später sehen werden, nur eine besondere Form der allgemeinen leukozytotischen Neutrophilie.

Sie findet sich, außer bei der physiologischen Eiweißverdauung, als Teilerscheinung der auf S. 20 erörterten allgemeinen und absoluten sekundären Hyperneutrophilie, der Leukozytose *κατ' ἐξοχήν*, als chemotaktische Reaktion auf parenterale Nukleinsäureeinverleibung, so auch bei den meisten akuten, auch chronischen, Allgemeininfektionen, wie besonders bei chronischer Sternbergscher generalisierter Lymphdrüsentuberkulose und Hodgkinscher Krankheit, ferner den akutfieberhaften und septischen Infektionskrankheiten (Pneumonie, Meningitis, Erysipel, besonders bei Eiterungen [Phlegmone, Perityphlitis]), bei anämischen, kachektischen und sonstigen Intoxikationen, wie auch bei der Schwangerschaft usw., schließlich als stets vorhandene Teilerscheinung bei der gemischtzelligen Myeloleukämie.

Eine relative neutrophile Polynukleose weist auch ohne bestehende absolute Hyperneutrophilie, ja selbst bei absoluter Leukopenie, auf das Vorhandensein eines neutroleukozytotischen Reizes hin.

β) Einseitige Vermehrung der großen Monozyten begleitet angeblich gelegentlich eine polynukleäre Neutrophilie, häufiger eine Vermehrung der Lymphozyten;[1]) sie kann aber auch, und das ist das gewöhnliche, absolut und isoliert auftreten.

Eine solche spezifische, von Lymphozytose zu trennende großzellige Mononukleose, besser Monozytose genannt, soll sich besonders bei den Protozoeninfektionen des Blutes, so namentlich den Malariakrankheiten und Variola, finden; aber auch nach Milzexstirpation. Möglich ist es aber, daß die angeblichen Monozyten hier bloß große Lymphozytenformen waren, die bei älteren Färbemethoden von Monozyten schwer zu unterscheiden sind.

---

[1]) Nur bei bestehender Lymphozytose handelt es sich um echte Monozyten, die angebliche Monozytose bei Neutrophilie ist anscheinend wohl stets bedingt durch monozytoide Leukoblasten und neutrophil gekörnte Promyelozyten.

γ) Einseitige Lymphozytose findet sich außer bei der Fettverdauung bei funktionellen und hyperplastischen Reizungsprozessen des Lymphdrüsenapparates, so bei gewissen Formen luetischer und skrofulöser Erkrankung, bei Status thymico-lymphaticus und Struma Basedowii, ferner der lymphatischen Pseudoleukämie und Leukämie (der aleukämischen und leukämischen Lymphadenie) und bei Übergang von Lymphosarkomatose in sarkoide Lympholeukämie.

Besonders wichtig ist z. B. hier das Symptom der relativen Lymphozytose bei absoluter Leukopenie für die Erkennung der Bantischen Milzanämie. Außerdem ist es auch ein gelegentliches Begleitsymptom in den Strümpellschen (linealen) Formen der perniziösen Biermer-Anämie.

δ) Die polynukleäre Eosinophilie oder eosinophile Polynukleose findet sich besonders bei Asthma bronchiale, Formen von Myokarditis und gewissen Formen von Wurmkrankheit (Helminthiasis), so besonders Trichinosis und Echinococcus; manchmal bei Neurasthenie, gewissen Nebennierenerkrankungen, Jakschscher Kinderanämie, bei exsudativer Diathese, seltenen Fällen von maligner Lymphdrüsengranulomatose, besonders oft aber auch als gelegentliche Teilerscheinung bei typischer gemischtzelliger myeloischer Leukämie. Sie ist aber weder überhaupt noch besonders hier für Myeloleukämie irgendwie pathognomisch, da sie in der akuten und atypischen Form dieser Leukämie völlig fehlen kann.

Sehr selten, meist eigentlich nur bei Leukämie, kommt es vor, daß diese einseitige Eosinophilie sogar die Ursache einer absoluten Hyperleukozytose wird.

ε) Eine einseitige Mastzellleukozytose ist bisher in der menschlichen Pathologie nicht zur Beobachtung gelangt; man findet sie aber kombiniert mit Neutrophilie und Eosinophilie als Teilerscheinung bei der typisch gemischtzelligen myeloischen Leukämie.

Die speziellere diagnostische Bedeutung des Symptoms der relativen leukozytotischen Zellvermehrung.

In diagnostischer Hinsicht ist nur die einseitige relative Vermehrung von Bedeutung und zwar im Sinne einer reaktiven chemotaktischen Zellreizung, i. e. einer funktionellen leukozytotischen Reizung des betreffenden hämato-

poetischen Zellbildungsgewebes. Ob dabei zugleich absolute Hyperleukozytose, normale Gesamtzahl oder Leukopenie besteht, ist erst von sekundärem Interesse. Es hat also im Prinzip die einseitige relative Lymphozytose oder Neutrophilie bei normaler absoluter Zahl oder selbst bei absoluter Leukopenie eigentlich dieselbe Bedeutung, wie eine absolute Hyperleukozytose einseitig durch Lymphozyten oder Neutrophile. Es bedeutet dieses Symptom eine über die Norm verstärkte Anwesenheit dieser betreffenden Zellart im Blut, also eine vermehrte Ausfuhr aus dem blutzellbildenden Gewebe; also eine funktionelle (in erster Linie nicht plastisch-hyperplastische) Reizung des letzteren. Die relative einseitige Leukozytose ist daher eben nur eine Abart der absoluten, oder richtiger, die absolute einseitige Leukozytose nur eine zufällige Modifikation, wenn man will ein höherer Grad der einseitigen relativen Leukozytose, und daher nach dieser und im Zusammenhang mit dieser zu bewerten. (Später werden wir noch sehen, daß selbst bei normalen gegenseitigen relativen Prozentverhältnissen doch das Bestehen eines neutrozytotischen Reizes angenommen werden kann aus dem Auftreten von [metamyelozytären und myelozytären] Jugendformen.) Mit anderen Worten, eine relative Leukozytose irgendwelcher Art zeigt, auch bei fehlender absoluter Hyperleukozytose, einen leukozytotischen Reizzustand an. Die Art der betreffenden Blutzellen (Granulozyten, Lymphozyten) läßt dabei noch einen topisch-histiogenetischen Rückschluß auf das betreffende affizierte hämatopoetische Gewebe, also den Sitz des funktionellen Reizeinfalles, zu.

Die absolute allgemeine und spezielle relative Leukopenie hat ebenfalls nur erst sekundären diagnostischen Wert. Von Wichtigkeit im Sinne einer bestehenden leukozytotischen Reizung ist ohne sonstiges allein nur die einseitige und elektive relative Vermehrung irgendeiner Zellart.[1]) Die einseitige Zellvermehrung ist hier ein Ausdruck der elektiven leukozytotischen Reizung.

(Auch die einseitige relative Verminderung einer Zellart kann Ausdruck spezifischer leukozytotischer Reizung sein, aber mit Sicherheit nur, wenn sie mit gleichzeitigem Auftreten von Jugendformen einhergeht [nach links verschobene relative Leukopenie] s. u.)

Die relative einseitige Zytose einer Zellart kann zustande kommend gedacht werden indirekt durch Verminderung aller anderen Zellarten. Eine derartige gleichzeitige multiple Abnahme kommt aber tatsächlich wohl kaum vor. Oder sie kann zustande kommen durch einseitige Verminderung Einer Zellart oder auch durch diese mit gleichzeitiger positiver Zunahme der betreffenden einen Zellart selbst.

Relative einseitige Zellvermehrung kann bei absoluter Hyperleukozytose bestehen und innerhalb dieser sich darbieten; sie kann auch bei allgemeiner absoluter Leukopenie bestehen; braucht es aber naturgemäß nicht und es wird auch wohl kaum je die einseitige relative Leukopenie einer Zellart eine absolute allgemeine Leukopenie nach sich zu ziehen.

Über die feinere spezialdiagnostische Deutung und Bedeutung dieses kombinierten Symptoms s. w. u. im Anhang.

---

[1]) Eine bloße einfache relative Verminderung ist bedeutungslos, eine absolute und zugleich relative Verminderung kann aber ebenfalls für leukozytotische Reizung mit negativer Chemotaxis bzw. richtiger für beginnende Insuffizienz und Paralyse der Zellbildung sprechen, wenn gleichzeitig Jugendformen der betreffenden Zellart auftreten.

2. Die pathologischen Leukozytenformen.

Allgemeines.

Wie bei den roten Blutkörperchen, so treten auch bei den farblosen Blutkörperchen pathologischerweise qualitative Abweichungen des normalen Typus und morphologischen Habitus auf, die man hinsichtlich ihres genetischen Zustandekommens ebenfalls in zwei Hauptgruppen ordnen kann, in Unreifeformen und in degenerative Veränderungen

Im Gegensatz zu den anämischen Veränderungen der Roten spielen bei den Weißen die pathologischen Degenerationen nur eine sehr untergeordnete Rolle. Während bei den Anämien die degenerative Erythrophthise und Erythrolyse selbst primäres, direkt auslösendes, ursächliches Reizmoment für die myelogene sekundäre Regeneration ist, schließt sich bei der Leukozytose gerade umgekehrt die Zelldegeneration dem vermehrten Zellübertritt reifer und regenerativer Jugendzellen ins Blut an; letzterer ist das Vorangehende und für alle Formen der Leukozytose Wesentliche, die Degeneration ist das sich daran anschließende Sekundäre, ob es sich nun, wie bei den echten funktionellen Leukozytosen, nur um primär vermehrte Ausfuhr und Mobilisierung präformierter blutreifer Zellen aus dem Gewebe handelt mit nachfolgender sekundärer Regeneration, oder, wie bei den leukämischen Leukozytosen, sogleich um primäre Neubildung junger Zellen mit sekundärer Ausfuhr.[1])

Es handelt sich dann bei den degenerativen Formveränderungen, wie bei den roten Blutkörperchen, meist um direkte Veränderung der im Blut zirkulierenden Zellen durch im Blut sitzende Schädlichkeiten, sei es fremde, chemisch-toxische Noxen, sei es bloße physikalische Veränderungen der osmotischen Isotonie des eigenen Blutplasma.

Eine zweite Form degenerativer Veränderungen, repräsentiert besonders durch die Plasma- und Reizungszellen, stellt Degenerationen der Leukozyten dar, die schon im blutzellbildenden Gewebe stattgehabt haben.

Demgegenüber sind die Unreifeformen normal gebildete eumorphe und normomorphe neue Zellen des hämatopoetischen Gewebes, die an Stelle der normalen reifen

---

[1]) Bei der Leukämie liegt primäre vermehrte gewebliche Zellbildung vor mit sekundärer leukämischer Blutleukozytose, bei der echten funktionellen eigentlichen Leukozytose handelt es sich um primäre hämatische Affektion mit sekundärer, erst funktioneller Reizung des blutzellbildenden Gewebes (vermehrte Zellausfuhr reifer Blutzellen), dann regenerative Reizung (Neubildung und Ausfuhr). Die leukämischen Krankheiten sind eigene primäre Systemaffektionen des blutbildenden Apparates, die Blutleukämien sind nur ihre sekundären akzidentellen Blutsymptome, aber eben Symptome und Ausdruck spezifischer eigener Gewebskrankheiten. Die eigentlichen funktionellen Blutleukozytosen sind dagegen unspezifische sekundäre Begleiterscheinungen (sekundäre Leukozytosen) verschiedenster primärer infektiöser oder toxischer, im Blut sitzender und von hier aus bloß funktionell auf den hämopoetischen Apparat wirkender (toxämischer, septikämischer, bakteriämischer usw.) Allgemeinerkrankungen.

Alle leukämischen Leukozytosen sind passiv, auch die leukozytären, dagegen alle infektiösen usw. funktionellen Leukozytosen sind aktiv, auch die lymphozytären; erstere affizieren das Blut zytokerastisch durch die mechanisch wirkende vis a tergo des unter nisus formativus stehenden geweblichen Waehstums, letztere durch die vis a fronte der tropisch-chemotaktischen Reizung vom Blut aus.

Blutzellen aus dem Gewebe ins Blut übertreten und diese hier zum Teil substituieren und funktionell unterstützen sollen. Sie stellen also einen Zellersatz, keine direkte Zellveränderung dar. Auch sie können natürlich sekundärer Degeneration anheimfallen.

Sie treten, wie die Degenerationsformen, im Blut auf bei überstarker primärer idiopathischer Zellbildung seitens des blutzellbildenden Gewebes, wie es bei den leukämischen Affektionen derselben der Fall ist, und zweitens bei überstarkem funktionellen, schließlich zur Regeneration führenden Zellanspruch und Bedarf, wie es bei den chemotaktischen Reizungsleukozytosen der Fall ist, also bei überstarker, sowohl primärer wie sekundär-regenerativer Zellbildung.

Sie bilden die hauptsächlichste und wichtigste zytomorphologische Veränderung des leukozytären Blutbildes.

Sie stellen sich dar gegenüber den reifen normalen Blutzellen als Abweichungen

a) der Größe;
b) der Kernform;
c) der Plasmachromophilie;
d) des Körnchengehaltes.

Es sind nämlich die Jugendformen gegenüber den normalen reifen Zellen

oft viel größer, seltener kleiner,
sie haben einfacher gebaute Kerne,
ihr Plasma ist besonders bei Leukozyten oft basophil statt oxyphil
und das Plasma der unreifen Granulozyten ist ungekörnt statt gekörnt.

Die Unreifeformen im Speziellen.

Hier sind zu unterscheiden:

a) Unreife Formen der ontogenetischen Reifung. (Jugendzellen, Jugendformen.)
b) Unreife Vor- und Zwischenstufen unvollendeter artlicher Differenzierung (Vor- und Mutterarten),
   α) der normalen artlichen Differenzierung,
   β) der pathologischen überstürzten Differenzierung.

ad a) Die im normalen Blut kursierenden Blutzellen sind die letzten reifen Endentwicklungsstufen der zytoontogenetischen Alterung der spezifisch differenzierten Parenchymzellen des blutzellbildenden Gewebes, die sessilen Gewebszellen sind also ihre Jugendvorstufen. Die Blutzellen sind somit gealterte Gewebszellen, bzw. die Blutfähigkeit und funktionelle Reife der ergastischen Zellen wird erworben durch den Prozeß der ontogenetischen Alterung seitens der reifen Gewebsparenchymzellen.

Die morphologischen Kriterien der leukozytären Jugendlichkeit sind schmales Plasma und relativ großer rundlicher Kern (große Kernplasmarelation, lymphozytiformer Habitus).

Die morphologischen Kriterien der stattgehabten Alterung, i. e. des Alters, sind Breitleibigkeit und mehr oder weniger gebuchtete Kerne (kleine Kernplasmarelation, leukozytoider Habitus).

Diese Kriterien finden sich in prinzipiell gleicher Weise bei allen Arten von Leukozyten und Lymphozyten.

ad b) Die reifen differenzierten Parenchymzellen des hämatopoetischen Gewebes also die Jugendvorstufen der reifen Blutzellen) entstehen ihrerseits aber auch wieder aus unreifen Vorstufen, und zwar durch artliche Differenzierung dieser.

Da diese Vorstufen pathologischerweise eigene morphologische Alterstufen (Breitleibigkeit, Buchtkernigkeit) aufweisen, muß man sie als eigne Vorarten (bei den Myeloleukozyten) bzw. Mutterarten (bei den Lymphozyten) bezeichnen.

Es ist also die artliche Reifung oder Differenzierung von der ontogenetisch individuellen Alterung zu unterscheiden; und entsprechend zerfällt auch die Unreife schlechtweg in eine phyletische und eine solche in zytoontogenetischer Hinsicht.

Artliche und zytogenetische Unreife sind also nicht identisch, geschweige denn viel weniger stets vereint, und entsprechend sind unreife Vorstufen der ontogenetischen Alterung (Jugendformen) und solche der artlichen Reifung (Vorarten) zu unterscheiden.[1])

Normalerweise sind zwar beide Prozesse, der der artlichen und der der ontogenetischen Reifung, kombiniert, interferieren miteinander und verlaufen parallel pari passu; die indifferente Stammzelle altert unter Differenzierung bzw. differenziert sich während der Alterung. Bzw. die noch artlich unreife Gewebszelle differenziert sich zuerst, und erst wenn sie die artliche Reife zur spezifizierten Gewebszelle erlangt hat, altert sie schließlich und nachträglich auch noch zur blutfähigen Blutzelle.[2]) Die Alterung zu funktionskräftigen Blutzellen geschieht also im Gewebe, nicht im Blut.

Pathologischerweise aber tritt Dissoziation, ein Auseinanderfallen beider Prozesse, ein, indem schon in artlicher Hinsicht mehr oder minder ausgereifte Formen, unreife Vorarten der artlichen Reife und Differenzierung, altern. Solche atypischen Unreifeformen sind an den Erythroblasten stets Folge, Ausdruck und Zeichen einer pathologischen überstürzten sekundären Regeneration bei hämotoxischen Anämien, bei Leukozyten gewöhnlich Folge lediglich einer überstürzten und abgekürzten primären Zellbildung bei Leukämien.

Wie bei den roten Blutkörperchen Hb-freie und polychromatische Hb-arme Erythroblasten, ferner die Unterart der orthochromatischen Megaloblasten vorzeitig vor vollendeter artlicher Differenzierungsreife entkernt werden können, so können bei den Leukozyten schon in artlicher Hinsicht noch mehr oder minder indifferenten Promyelozyten, Leukoblasten und Makromyelozyten polymorphe Kernfigur erhalten und so bei unreifem Plasmazustand die Kernreife der blutreifen normalen Blutzellen antezipieren und imitieren (prämature Alterung, maturatio praecox nuclei).

Denn es ist die artliche Reifung und Differenzierung des Plasma von der zytoontogenetischen Alterung des Kerns zu unterscheiden; letztere läuft pathologischerweise oft der ersteren voraus, während normalerweise eher das umgekehrte der Fall ist. Es können daher zwei Zellen einmal artlich verschieden hoch entwickelt sein, die eine artlich tiefer stehen als die andere, und doch kann gleichzeitig die am Plasma phylogenetisch minder entwickelte ontogenetisch am Kern weiter gereift und gealtert sein,

---

[1]) Der Metamyelozyt z. B. ist eine Unreifeform der individuellen Alterung, der Promyelozyt eine solche der artlichen Differenzierung.

Der Erythrozyt mit Jollykörper ist eine Zwischenstufe zellulärer Alterung, der polychromatische Erythroblast und der Erythrozyt mit basophiler Punktierung eine solche der artlichen Differenzierung.

[2]) S. das Schema auf S. 51, 55 und 58.

als die artlich höher differenzierte. Mit anderen Worten, es gibt z. B. gealterte artlich tief stehende Leukoblasten neben artlich höheren jugendlichen Promyelozyten.

Eine unreife Zelle des pathologischen Blutes kann somit bald bloß in bezug auf den Kern und dessen ontogenetische Alterung jünger und unentwickelter sein als eine andere, oder in bezug auf die artliche Differenzierung des Plasma, oder schließlich in bezug auf den Reifegrad der Körnung, denn auch die einzelnen Körnchen reifen.

Der unreife Kern ist einfacher gestaltet als der polysegmentierte gereifte, ein granuliertes Plasma ist höher differenziert als ein lymphoides, und die reife eosinophile Körnung z. B. hat eine mehr amphobasophile Vorstufe.

a) Die normalen ontogenetischen und artlichen Vorstufen der weißen Blutzellen.

Unreife Leukozytenvorstufen treten im Blut nur pathologischerweise als Heterotopien auf bei den zur leukozytotischen Blutveränderung führenden und mit solcher einhergehenden funktionellen und plastischen Reizungen und deren Grundlage bildenden histologischen Prozessen des hämatopoetischen Apparates, im speziellen des Lymphdrüsen- und submukösen Bindegewebes sowie des leukoblastischen Knochenmarkanteils; also nur bei leukozytotischen Blutveränderungen, i. e. im Verlauf und im Rahmen einer funktionellen oder leukämischen Leukozytose.

Das normale Blut führt nach der heute herrschenden Ansicht nur reife, artlich ausdifferenzierte und gealterte Zellformen; auch die Monozyten sind solche. Jugendformen treten, also nur im Verlauf einer leukämischen Leukozytose, und zwar hier sofort, ferner im Verlauf einer funktionellen Leukozytose, dort aber erst bei einer gewissen graduellen Steigerung derselben auf. Diese Steigerung kommt so zustande, daß aus einer polynukleären neutrophilen Leukozytose oder Polynukleose durch einen vom Blut aus auf das Gewebe wirkenden (regenerativen) Reiz, immer rückwärts gehend, allmählich erst eine neutrophile Metamyelozytose unreifer Vorstufen, und schließlich, bei noch höherer Steigerung, eine Myelozytose ganz jugendlicher Zellformen wird, nicht indem die normalen (reifen) polynukleären Leukozyten sich im Blut in Myelozyten zurückwandeln, sondern indem das retikuläre zytoblastische, myeloische Adenoidgewebsparenchym nicht mehr reife Leukozyten, sondern an deren Stelle nur noch ihre metamyelozytären und myelozytären Vorstufen ins Blut schickt, da diese im Gewebe vor dem stürmischen Bedarfsanspruch nicht Zeit haben, auszureifen. Ob eine nachträgliche Reifung im Blut statthat, ist unwahrscheinlich, da diese hauptsächlich zum Reifen bestimmten Zellen ja hier hauptsächlich schon funktionell herangezogen und in Anspruch genommen werden, obwohl sie funktionell minderwertig sind. Das Auftreten dieser Zellen ist somit nur eine Teilerscheinung (graduelle Steigerung) und ein Anzeichen entweder einer bestehenden leukämischen Hyperleukozytose oder einer einfachen funktionell leukozytotischen, zur Leukozytose führenden und mit solcher einhergehenden Gewebsreizung. Ein spezifisches isoliertes Auftreten irgendwelcher solcher pathologischer Zellformen ohne solche allgemeine polynukleäre Leukozytose oder Lymphozytose auch reifer Blutzellen (also etwa eine elektive Metamyelozytose, oder Myelozytose,[1])

[1]) Im Gegensatz zu dieser gewöhnlichsten Form von Myelozytose, welche nur einen höheren und sekundären Grad einer hämatisch-hämatogenen, durch Reiz vom Blut aus auf das Gewebe bewirkten funktionellen polynukleären Leukozytose darstellt,

oder Promyelozytose) gibt es sonach nicht. Daß umgekehrt eine entsprechende Gewebsveränderung mit funktioneller sekundärer oder leukämisch-hyperplastischer primärer Mehrbildung weißer Blutzellen im Gewebe bestehen kann, ohne daß es zu einer entsprechenden vermehrten Zellausfuhr der neugebildeten blutpathologischen jugendlichen Blutzellen zu kommen braucht, ist nach dem früher allgemein Gesagten auch hier bei den Leukozytosen selbstverständlich.

Das Auftreten von Jugendformen und Vorstufen in einer bestimmten Zellart „verschiebt", wie man zu sagen pflegt, den normalen Aspekt des Blutes in bezug auf den betreffenden leukozytären Zellanteil „nach links".

Es findet sich eine solche Linksverschiebung eo ipso und a priori bei allen leukämischen Blutveränderungen, sie gehört hier zum Wesen des leukämischen Gewebsprozesses und liegt in seiner hyperplastischen auf Zellvermehrung beruhenden[1]) Natur begründet. Bei den spezifisch leukozytotischen Blutveränderungen findet sie sich erst sekundär, erst in den höheren Graden (in der sekundären regenerativen Phase). Es ist daher bei dieser letzteren die Verschiebung nach links nur ein höheres Stadium der gewöhnlichen durch relative Zellvermehrung sich kundtuenden spezifischen Leukozytose. Weder die absolute noch die relative einseitige funktionelle Zytose braucht mit Linksverschiebung, d. h. Auftreten von Jugendformen, einherzugehen; andererseits aber ist

---

steht die sehr seltene spezifische primäre und primär medulläre, direkt myeloirritative Reizungsmyelozytose, welche unabhängig von Polynukleose ist. Bei der Entstehung dieser kommt es durch primäre oder besonders sekundäre heterotope metahyperplastische Wucherungsprozesse im Knochenmark (lymphozytäre Myelome, Krebsmetastasen, beginnende lymphadenoide leukämische Hypermetaplasie) direkt zur mechanischen und chronischen Reizung des noch restierenden Myeloidgewebes mit reaktiver Wucherung und Ausführung von dessen spezifischen Myeloidgewebsparenchymzellen, eben der jugendlichen Leukozytenvorstufen, der Myelozyten (ebenso wie oft auch Erythroblasten, s. o. S. 34) ins Blut. In diesem Sinne kann man Myelozyten im Blut auch bei lymphadenoider Leukämie finden. Während eine gewöhnliche event. „links verschobene" Polynukleose (polynukleäre Neutrophilie) die ständige Begleiterin der gewöhnlichen hämatischen Anämie ist, begleitet die Reizungsmyelozytose gewöhnlich die myelopathisch-myelophthisische Anämie. Auch hierin könnten unter Umständen beide Formen von Anämie hämatologisch unterschieden werden. Die Reizungsmyelozytose ist daran kenntlich, daß sie meist mit den unreifen artlichen Vorstufen der Myelozyten, den Leukoblasten verbunden auftritt, daß also auch Leukoblastose besteht. Das sind die Fälle von Neutrophilie, die zugleich gewissermaßen mit pathologischer Monozytose einhergehen, wo die Monozyten myeloische Azur- und event. spärliche Neutrophilkörnung führen. Also das Auftreten von einseitiger gleichzeitiger Leukoblastose neben (neutrophiler) Myelozytose ist vielfach das Zeichen direkter mechanisch-geweblicher Knochenmarksreizung. Dies sind die Fälle, die ihrerseits von atypischer (nur neutrophiler) Myeloleukämie (ohne Mastzellen und Eosinophile) unterschieden werden müssen (s. u.)

[1]) Zellvermehrung beruht nämlich auf Zellteilung und diese kann nur in ontogenetischen Jugendzellen (z. B. Myelozyten, nicht aber polynukleären Leukozyten) statthaben. Also handelt es sich bei den Leukämien um Zellvermehrung durch Zellteilung der Jugendzellen, i. e. um vermehrte Bildung von Jugendzellen.

eine Linksverschiebung auch bei relativer einseitiger Leukopenie ein Zeichen spezifisch leukozytotischer Reizung der betreffenden Zellart.

Hinsichtlich des Auftretens von Jugendformen ist hier bei der spezifischen funktionellen Leukozytose in diagnostischer Hinsicht einmal das bloße Auftreten in rein qualitativer Hinsicht festzustellen, und zweitens, namentlich bei der Neutrophilie, in quantitativer Hinsicht das prozentuale Verhältnis der Jugendformen zu den normalen Reifeformen zu eruieren. Prävalieren die pathologischen Jugendformen, so spricht das für einen noch höheren Grad der funktionellen Reizung und ist in prognostischer Hinsicht kein ganz gleichgültiges Symptom, besonders dann, wenn dieses relative Prävalieren von Jugendformen mit einseitiger Leukopenie der betreffenden Zellart einhergeht.

Nach dem oben Ausgeführten gibt es auch bei der funktionellen Leukozytose keine isolierte funktionelle Zytose tiefer stehender Jugendformen ohne gleichzeitige Zytose reifer Zellen und weniger unreifer Zwischenformen. Das Auftreten tiefer Formen bedingt, daß eine Zytose auch höherer zu supponieren ist, bzw. sie selbst ist erst ihrerseits bedingt durch das voraufgehende Vorhandensein einer Zytose der höheren Formen. Je tiefer der zytologische und artliche Grad der Unreife der auftretenden Zellen, desto mehr „nach links“ ist das Blutbild verschoben.

Hinsichtlich der Unreifeformen der Leukozyten hat man zu unterscheiden die bloßen unmittelbaren ontogenetischen Vorstufen oder Jugendformen der reifen Blutzellen, und die artphylogenetisch tiefer stehenden Mutter- und Vorarten.

Es sind die Jugendformen der Blutzellen die spezifischen reifen ausdifferenzierten Parenchymzellen der hämatopoetischen Gewebe, bzw. die normalen Blutzellen sind die funktionskräftigen ontogenetischen Altersstadien der gewebliehen artlich reifen Parenchymzellen. Dagegen sind die unreifen Vorarten einseitige noch nicht ausdifferenzierte tiefere Entwickelungsstufen der Gewebsparenchymzellen.

Bei einfachen leukozytotischen Reizungen pflegt es meist nur zum Auftreten von Jugendformen zu kommen, dagegen bei leukämischen Blutveränderungen sogleich auch schon zum Auftreten von Vorarten, und zwar kommt es bei den Blutleukozytosen erst in höheren Stadien zum Auftreten dieser Jugendformen, dagegen bei leukämischen Blutveränderungen sogleich zum Übertritt schon der Vorarten. Diese Verschiedenheit erklärt sich aus der Verschiedenheit des pathogenetischen Mechanismus beider Prozesse, und ist differentialdiagnostisch von Wichtigkeit.

Bei der Leukämie handelt es sich nämlich von vornherein um primär vermehrte Bildung (Gewebshyperplasie) von Gewebszellen; die Entwicklung reifer Blutzellen ist dabei nicht oder erst in zweiter Linie vorgesehen. Es vermehren sich also mitotisch wesentlich die unreifen germinativen Bildungszellen, je nach der Akuität des leukämischen Reizes und Prozesses unter mehr oder minder hochgradiger Einstellung ihrer artlichen Differenzierung; eventuell altern sie im artlichen Unreifezustand (Riederzellen) in abgekürzter überstürzter Reifung (Kernalterung ohne Plasmareifung, atypische Unreifeformen).

Bei der Leukozytose liegt dagegen im Prinzip nur eine bloße funktionelle Zellreizung vor; es werden vom Blut aus die in dem betreffenden hämopoetischen Gewebe als Reserve vorrätig gehaltenen reifen Blutzellen mobilisiert; es tritt auf diese Weise der betreffende Zelltyp normaler Blutzellen vermehrt im Blut auf. Erst wenn dieser

Vorrat erschöpft ist und der Reiz und Zellbedarf noch anhält, kommt es zur regenerativen Gewebsreizung, zur vermehrten Ersatztätigkeit des Gewebes, welche, wenn sie gegenüber dem Bedarf insuffizient wird, zur Ausfuhr der nächst unmittelbaren, für gewöhnlich sessilen Vorstufen oder fixen Gewebszellen, also der nur zur Reifung bestimmten, funktionell weniger ausgebildeten und brauchbaren Jugendzellen als Ersatz- und Aushilfszellen führt. Ob und daß diese Zellen nachträglich noch im Blut zu reifen ergastischen Arbeitszellen ausreifen, ist sehr fraglich und wenig wahrscheinlich.

Hierin liegt also eine Analogie zur anämischen Regeneration. Bei beiden Prozessen kommt es erst in der Folge zu sekundärer Zellregeneration. Der Unterschied ist aber der, daß bei der Anämie die schließliche Blutveränderung eine gemischt heterogene, bei der Leukozytose eine einheitlich homogene ist. Hier ist das Auftreten von Jugendzellen nur ein graduell höherer Grad von vermehrter Zellausfuhr oder Leukozytose, dagegen bei der Anämie qualitativ different von der eigentlich anämischen Blutveränderung, welche in primärer Erythrodegeneration und vermehrtem Zelluntergang besteht. Bei der hämatischen Anämie besteht primär vermehrter hämatischer Blutuntergang, Zellschädigung und Zellverminderung mit daran sich ansehließender Regeneration; bei der hämtischen, vom Blut aus sekundär auf das zytoblastische Gewebe wirkenden funktionellen Leukozytose besteht primär vermehrter funktioneller Zellbedarf mit vermehrter Ausfuhr und Mobilisierung dieser Blutzellen und einer sekundär daran sich anschließenden Regeneration, d. h. ebenfalls vermehrter Ausfuhr der vermehrt neugebildeten Jugendzellen. Dort schließt sich die Regeneration dem degenerativen Zelluntergang, hier dem funktionellen Zellbedarf an.

Bedeutete bei den anämischen Prozessen das Auftreten roter Jugendformen eine regenerative Aktivität und Reaktion des Gewebes gegen die anämisierende Schädigung des roten Blutzellvorrates, so bedeutet bei der Leukozytose schon die erste primäre leukozytotische Ausfuhr reifer Blutzellen eine funktionelle noxotrope Reaktion der Blut- und reifen Gewebszellen, das Auftreten von Jugendformen aber die zweite Phase der leukozytotischen Reizung, nämlich die stattgehabte Erschöpfung dieses funktionsfähigen Blut- und Gewebszellvorrates und die beginnende sekundäre Regeneration, die nicht mehr eigentlich und direkt zur leukozytotischen Reizung selbst gehört.

α) Bei den Monozyten sind eigentliche Jugendformen bisher nicht genügend charakterisiert; allenfalls sind die schmalleibigsten großkernigen Typen, die oft von großen Lymphozyten nicht zu unterscheiden sind, als solche aufzufassen. Von manchen werden sie selbst als Vorstufen der Lymphozyten (Unitarier) oder auch der granulierten Leukozyten (Dualisten) aufgefaßt, weil sie gelegentlich zugleich mit diesen vermehrt im Blute erscheinen; doch zu Unrecht, da sie einerseits nicht stets sondern höchstens zufällig bei einer graduell gesteigerten Lymphozytose oder Polynukleose auftreten, und weil andererseits spezifische elektive Monozytosen vorkommen können (Malaria). Gerade diese spezifischen Monozytosen zeigen, daß die Monozyten eine eigene Zellart mit eigenen Jugend- und Altersformen und eigenen funktionellen Aufgaben sind, während die Hyperleukozytosen der Lymphozyten und Granulo-

leukozyten besondere eigene makrolymphozytäre bzw. leukoblastische Vorstufen dieser Zellen erkennen und im Blut erscheinen lassen, die von den Monozyten getrennt werden müssen. (Pappenheim, Atlas, Prot. 48, Fig. 10.)

β) Bei den Lymphozyten treten im Verlauf funktioneller Lymphozytosen und alsbald zu Beginn lymphozytärer Leukämien als unreife Vorstufen große Lymphozytenformen (lymphoblastische Makrolymphozyten) auf, die sich nur durch die erheblichere Größe dieser jungen Zellen, und besonders des Kernes von den gewöhnlichen reifen kleinen Lymphozyten unterscheiden. Auch sie führen oft Nukleolen. Sie sind den Monozyten ähnlich, besonders in ihren breitleibigen und buchtkernigen Altersformen. (Pappenheim, Atlas, Prot. 48, Fig. 9.)

Es sind nun diese letztgenannten großen Lymphozyten (Makrolymphozyten) eine phylogenetisch tiefere Mutterzellart der blutreifen kleinen Lymphozyten; dagegen existiert eine eigene ontogenetische Jugendform der gewöhnlichen kleinen blutreifen Lymphozyten in fast nacktkernigen, äußerst protoplasmaarmen Zellformen dieser kleinen kleinkernigen Zellart (Pappenheim, ibid., Prot. 48, Fig. 1); es sind somit jene größeren lymphozytären Zellformen, deren Größe bloß in der Voluminosität allein des Zytoplasma bei normaler gewöhnlicher kleinlymphozytärer Kerngröße gelegen ist, lediglich normale Altersformen des normalen kleinen Lymphozyten und des normalen Blutes (ältere breitleibige leukozytoide Mikrolymphozyten). Pappenheim, Prot. 48, Fig. 3—5.

Es besteht also folgende genetische Beziehung.[1])

Makrolymphozyt mit eigenen schmalleibigen Jugend- und breitleibigen und buchtkernigen Altersformen (Mutterzellart)

↓

nacktkernige Jugendvorstufe des kleinen Lymphozyten → blutfähiger reifer mittelbreitleibiger kleiner Lymphozyt → breitleibige und event. kerngebuchtete (leukozytoide) Altersform

γ) Bei den Mastzellen sind pathologische Jugendzellformen bei der Seltenheit ihres Vorkommens auch nicht besonders näher bekannt. Es dürften hierher die einkernigen und einfachkernigen Formen rechnen, die unter dem Namen der Mastmyelozyten oder Mastlymphozyten in

[1]) Es zeigen die einfachen Pfeile die einfache ontogenetische Alterung, die doppelt quergestrichenen Pfeile die proliferative Differenzierung, die Differenzierung durch proliferative Vielzellbildung an.

der Literatur beschrieben sind und besonders bei Myeloleukämie auftreten. (Pappenheim, Prot. 50, Fig. 50—56.)

δ) Speziell bei den granulierten, den neutrophil und eosinophil gekörnten polynukleären Leukozyten, besonders bei den ersteren, den neutrophilen, ist eine große Reihe von Zelltypen bekannt, die die Bedeutung von bald ontogenetischen, bald phylogenetischen Vorstufen besitzen und als solche aufzufassen sind.

Wir müssen also, ebenso wie schon bei den Lymphozyten, ganz besonders auch bei diesen echt granulierten Zellarten ontogenetische Vorstufen und phylogenetische Vorarten unterscheiden.

Alle diese mehr oder weniger unreifen Zellformen sind mehr oder weniger einkernig, d. h. haben einen nicht mehr oder richtiger noch nicht polymerisiert-segmentierten, sondern bloß einen einfachen, und trotz etwaiger Buchtung und Lappung einheitlichen oder sogar ungebuchteten und rundlichen Kern. All diese Vorstufen der gekörnten Leukozyten kann man unter den Sammelnamen der Myelozyten (Knochenmarksgewebszellen, Markzellen) im weiteren Sinne zusammenfassen. Sie bilden, im Gegensatz zu den blutfähigen Funktionszellen der (polynukleären) Leukozyten, die normalblutunfähigen sessilen Parenchymzellen des Myeloidgewebes.

Man unterscheidet sie in gekörnte und ungekörnte Myelozyten; erstere sind die eigentlichen Myelozyten im engeren Sinne und als solche die ontogenetischen Vorstufen der Leukozyten. Sie sind also weiter nichts wie junge Leukozyten und bilden die reifen, artlich ausdifferenzierten Markgewebszellen; die polynukleären Leukozyten mit ihren gazilen und komplex gebauten Kernen bilden lediglich ihre blutfähigen funktionskräftigen ontogenetischen Reifungs- oder Altersstadien.

Die unreifen ungekörnten Markzellen bilden ihrerseits die phylogenetischen Vorarten der reifen Myelozyten und Leukozyten. Auch bei ihnen sind eigene rundkernige schmalleibige Jugendformen und breitleibige buchtkernige Alterstypen zu unterscheiden.

Mit anderen Worten: der eigentliche oder gekörnte Myelozyt s. str. ist nur ein junger Leukozyt, dagegen der ungekörnte lymphoide Myelozyt oder Leukoblast ist eine artlich unreife phylogenetische Vorart des artlich reifen und differenzierten Myelozyten und seiner blutreifen Altersstufe des Leukozyten.

δ') Die eigentlichen „Myelozyten“ (gekörnte Myelozyten, Myelozyten im engeren Sinne) unterscheiden sich von den Leukozyten nur

durch die abweichende, nicht segmentierte, einheitliche Kernform; Körnung und plasmatisches Verhalten ist vollständig dasselbe. Es sind also die Myelozyten bloß einkernige Leukozyten, bzw. die Leukozyten bloß segmentiertkernige Myelozyten. Diese rundlichen oder jedenfalls einheitlichen Bläschenkerne der Myelozyten haben eine ganz charakteristische streifig gefelderte Chromatinstruktur, die von der der Monozyten und Lymphozyten deutlich verschieden ist. (Pappenheim, Atlas, Prot. 50, Fig. 44 u. 47; Prot. 49, Fig. 56—81; Prot. 51, Fig. 18—24.) Wie es große Lymphozytenmutterzellen und kleine Tochterzellen, ferner bei den Roten Megaloblasten und aus ihnen durch Proliferation entstehende Normoblasten gibt, so gibt es auch große Myelozyten und eigentliche d. h. kleine Tochtermyelozyten, Myelozytentochterzellen, Mikromyelozyten (Prototyp 51, Fig. 18—24). Die gewöhnlichen polynukleären Leukozyten sind die Altersstufen letzterer.

δ") Die unreifen Myelozyten oder „Leukoblasten“ unterscheiden sich von den reifen Myelozyten nur durch abweichendes Protoplasmaverhalten, während die Kernstruktur im Prinzip die gleiche myelozytäre ist, wenn auch noch erst weniger deutlich ausgebildet. Auch sie haben der Anlage nach einen Myelozytenkern, ihr Protoplasma ist aber ungekörnt und basophil, wie bei den Lymphozyten und Monozyten. Während sie durch die abweichende Kernstruktur und stete Nukleolenfreiheit aber von Lymphozyten und besonders Monozyten unterschieden sind, mit welch letzteren sie Habitus und Größe und Basoplasmie teilen, sind sie infolge der myelozytären Kernstruktur ebenfalls doch in erster Linie Myelozyten, die man nur eben wegen ihres abweichenden Protoplasmaverhaltens als ungekörnte und basoplasmatische (lymphoide) Myelozyten auffassen muß. Während die artlich ausgereiften und differenzierten Myelozyten, eben wie ihre Altersformen, die Leukozyten, ein gekörntes und mehr oder weniger stark oxyphiles, jedenfalls im völlig ausgereiften Zustand normalerweise niemals basophiles Plasma führen, ist den unreifen Myelozyten vor allem ein basophiles Plasma eigen. Und zwar sind ihre tiefsten artlichen Vorstufen, die Leukoblasten, gleichzeitig basophil und ungekörnt; allerdings können sie, wie alle sonstigen basoplasmatischen Zellen, wie Lymphozyten, Makrolymphozyten und Monozyten, gelegentlich in gewissen funktionellenReizzuständen, eine äußerst starke und grobe, reichliche und ziemlich dunkelblaurote (myeloische) Azurkörnung führen. (Pappenheim, Atlas, Prot. 50, Fig. 32—40; Prot. 51, Fig. 1—5.)

δ''') Als etwas weiter vorgeschrittene, aber immer noch unreife Entwickelungsformen und Artvorstufen der Myelozyten, als Zwischenform zwischen Leukoblasten und Myelozyten figurieren die „Promyelozyten“; das sind zwar schon gekörnte, aber gleichzeitig doch noch basoplasmatische Myelozyten, die die Körnchen im noch basophilen Protoplasma führen. (Sie entsprechen also den polychromatischen Erythrozyten [s. diese] der roten Zellreihe, den Hb-armen Zwischenstufen zwischen basophilen Hb-freien und orthochromatischen basoplasmafreien Erythrozyten, die das spezifische Plasmaprodukt, den Blutfarbstoff, noch nicht rein, sondern eingebettet in indifferentes, basophiles Spongioplasma führen.) Neben den neutrophilen usw. Körnchen können oft noch Azurkörnchen bestehen. Auch hier große und kleine Formen. (Pappenheim, Atlas, Prot. 51, Fig. 9—11, und Fig. 14—17.)

δ'''') Ebenso figuriert als Zwischenform zwischen Myelozyt bzw. Mikromyelozyt und polynukleärem Leukozyt der sogen. „Metamyelozyt“. Es ist dieses ein Myelozyt bzw. Leukozyt mit gleichen plasmatischen Verhältnissen wie diese beiden Zellformen, der einen zwar stark polymorphen, aber noch nicht durch Fadenbrücken segmentierten Kern hat. (Pappenheim, Prot. 49, Fig. 62; Prot. 51, Fig. 25.)

ε) Schließlich ist als noch vor den Leukoblasten stehend die tiefste Keimzelle der Leukozyten bzw. die gemeinsame Stammform der Leukozyten, Monozyten und Lymphozyten zu vermerken.

Es ist dieses eine Zelle vom Habitus bald der großen Makrolymphozyten, bald der normalen kleinen Lymphozyten, die aber ein abweichendes eigenes, auch von dem der Myelozyten verschiedenes, außerordentlich fein- und dichtfädiges, genauer gesagt körniges (leptochromatisches), Kerngerüst, oft mit Nukleolen, aufweist. Man nennt sie **„Lymphoidozyt“** [früher Großlymphozyt, Urlymphozyt, Hämatogonie[1])]. Zwischen Lymphoidozyt und Leukoblast existieren ebenfalls alle Übergänge. (Prot. 50, Fig. 29—31.) Es wären derartige Zellen also sozusagen Leukoblasten mit noch nicht deutlich myelozytärer Kernstruktur, deren Kernstruktur der der Lymphoidozyten noch näher steht, bzw. die eine undeutliche Myelozytenkernstruktur, eine Mischung dieser und der Lymphoidozytenkernstruktur aufweisen. Die Lymphoidozyten und die eigentlichen Leukoblasten werden in der Literatur gewöhnlich inkorrekterweise als Myeloblasten zusammengefaßt.

---

[1]) Abbildungen dieser großen Stammzellen werden bei Romanowskyfärbungen erst in einer späteren Lieferung unseres Atlas reproduziert.

Es sind also die ontogenetischen Vorstufen der polynukleären Leukozyten zunächst der Metamyelozyt, weiter der Myelozyt. Mit anderen Worten Metamyelozyten und Leukozyten sind die bloßen besonders benannten Altersstufen des Myelozyten, sind gealterte, ontogenetisch weiter gereifte Myelozyten, gehen durch ontogenetische Reifung aus den Myelozyten hervor. Sie sind bloß der äußeren Kernform nach verschiedene morphologische Zelltypen der Myelozyten, keine eigene Zellarten. Dagegen bildet der gekörnte Myelozyt mit seinen eben genannten Altersstufen eine eigene Zellart, ferner die gekörnten und ungekörnten basoplasmatischen Vorstufen des Myelozyten, zunächst der Promyelozyt, alsdann der Leukoblast, und schließlich der Lymphoidozyt, eigene artlich mehr oder weniger unreife Vorarten des Myelozyten mit eigenem Unterartcharakter des Chromatins und eigenen ontogenetischen Altersstadien. Mit anderen Worten, der Lymphoidozyt geht durch progressive artliche Differenzierung in den lymphoiden Myelozyt oder Leukoblast (Lymphoidozyt mit Myelozytenkern) über, und dieser differenziert sich wieder durch Vermittelung des Promyelozyten (gekörnter Leukoblast) zum fertig differenzierten gekörnten Myelozyten, dessen beginnende Altersstufe der Metamyelozyt, dessen fertig ausgebildete Altersstufe der polynukleäre Leukozyt ist.

Führt das Blut statt bzw. neben den fertigen reifen Leukozyten noch (links im Schema stehende) ontogenetische oder phylogenetische Vorstufen, so nennt man das „Verschiebung des Blutbildes nach links“, „das Blut ist nach links verschoben“.

Folgendes wäre also ganz grob das Schema[1]) der granuleukozytären onto- und phylogenetischen Leukogenese.

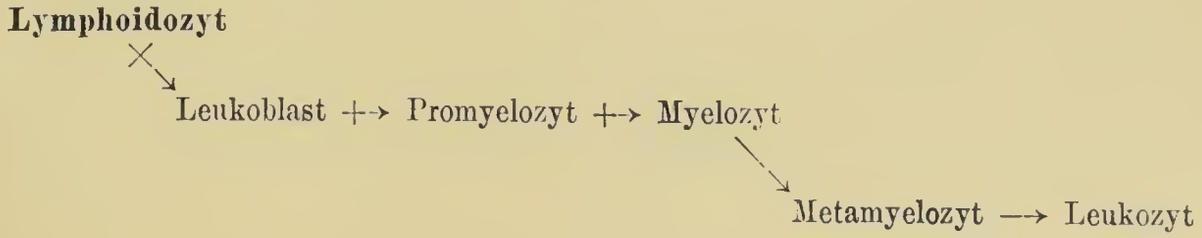

Normalerweise differenziert sich die Stammzelle im Knochenmark erst zum Myelozyten und altert alsdann von diesem aus zum Leukozyten. Pathologischerweise, besonders bei plastisch-hyperplastischen

[1]) Hier zeigen die einfachen Pfeile die ontogenetische Altersentwickelung an, die quergestrichenen Pfeile die artliche Differenzierung.

(leukämischen), seltener funktionell-regenerativen Zellbildungsreizen, können auch die Vorarten altern, Altersstufen bilden und ins Blut senden, anstatt sich erst artlich fertig zu differenzieren. Hier entstehen die polymorphkernigen Lymphoidozyten, Leukoblasten Promyelozyten. Das ist eine die polynukleäre Leukozytenbildung antezipierende bzw. imitierende Reifung des Kernes bei zurückgebliebener oder behinderter artlicher Plasmadifferenzierung.

Diese Zellen werden wir bei den atypischen oder pathologischen Unreifeformen besprechen.

Die verschiedenen lymphoiden Zellformen.

Man hat also außer den normalblutzelligen kleinen und größeren Lymphozyten und großen Monozyten noch folgende weitere blutpathologische lymphoide (i. e. basoplasmatische ungekörnte) Zellformen des pathologischen Blutes zu unterscheiden und auseinander zu halten.

Die großen Makrolymphozyten, die großen Leukoblasten, die großen und kleinen Lymphoidozyten.

Und schließlich ist noch eine Zellform zu erwähnen, die genetisch zwar nicht zu den Leukozyten gehört, sondern zu den Erythrozyten, aber morphologisch leicht als Leukozytenform imponiert, und besonders in ihren großen Formen den Lymphoidozyten und Leukoblasten, in ihren kleinen Formen den Lymphozyten ähnelt. Es ist das eine basophile ungekörnte lymphoide Zelle mit erythrozytärem Radkern, also mit Erythrozytenkern, somit ein lymphoider basophiler Hb-freier Erythroblast, eine Rotzelle ohne roten Farbstoff. Diese Zellform, Hämoblast oder Erythrogonie genannt, steht in der Entwicklung vor den Hb-führenden Erythroblasten, ist ein unreifer Erythroblast und entspricht in ihrer Stellung etwa den Leukoblasten in der leukozytären Reihe. Durch ihre Entkernung (ontogenetische Alterung) resultieren die ganz basophilen Hb-freien Erythrozyten.

Wie der Leukoblast durch den Promyelozyt in den reifen Myelozyt übergeht, so steht der oben erwähnte polychromatische Erythroblast als Zwischenform der Entwicklung zwischen dem oben hier erwähnten lymphoiden Erythroblast (Hämoblast oder Erythrogonie genannt) und dem Hb-führenden höher differenzierten orthochromatischen Erythroblast.

Es sei nochmals betont, daß auch die verschiedenen genannten blutpathologischen lymphoiden Leukozyten, ebenso wie die normalen lymphoiden Monozyten und Lymphozyten, bei der von uns geübten unten zu beschreibenden Universalfärbung (mit Ausnahme der Hämoblasten) eine eigentümliche, der neutrophilen Körnung sehr ähnliche, aber von ihr zu unterscheidende, unregelmäßige, ungleichmäßig angeordnete und ungleich große, bald leuchtend rote, bald mehr violett bräunliche, nur mit Azurfärbungen darstellbare Körnung führen, die nicht als Äquivalent oder gar unreife Versuche der übrigen echten basophilen, oxyphilen und neutrophilen Körnungen gelten darf,[1]) und als azurophile Körnung oder Azurkörnung bezeichnet wird. Sie fehlt, außer in den lymphoiden Hämoblasten, meist auch noch in Reizungs- und Plasmazellen.

Es sind nun innerhalb der Gruppe der lymphoiden Zellen einander außerordentlich ähnlich und allenfalls nur an der deutlich ausgesprochenen Kernstruktur unterscheidbar: schmalleibiger Mikrolymphozyt und Mikrolymphoidozyt, schmalleibiger Makrolymphozyt und Lymphoidozyt, breitleibiger, buchtkerniger Monozyt und breitleibiger und buchtkerniger Leukoblast, azurophil gekörnter Monozyt und azurophil gekörnter Leukoblast und neutrophil gekörnter Promyelozyt. Da alle diese Zellformen nach unserer Ansicht näher oder weiter miteinander verwandt (vielleicht nur morphologischer Ausdruck differenter Funktionszustände sind) und daher durch Übergangsformen verknüpft sind, gibt es auch Zwischenformen, deren Rubrizierung und Identifizierung zur Unmöglichkeit werden kann.

Die wichtigsten **genetischen Beziehungen** der blutpathologischen normalen Unreifeformen zu den normalen blutreifen Zellen und ihre gegenseitigen Beziehungen zu der gemeinsamen Stammzelle, dem Lymphoidozyt, seien etwa durch folgendes **Stammbaumschema** versinnbildlicht.

Jede einzelne der durch —|➤ oder —‖➤ voneinander getrennten Zellformen repräsentiert eine ganze Zellart. Jede einzelne dieser unreifen Vor- oder Mutterzellarten kann unter pathologischen Umständen

---

[1]) Sie bildet mit ihrem azurophilen Substrat keine chemische Bindung, sondern wird physikalisch durch starre Lösung auf diesem präzipitiert und von ihm physikalisch adsorbiert.

ihre eigenen ontogenetischen Altersstufen bilden,[1]) deren Jugendtypen sich durch schmales Zellplasma auszeichnen, deren Altersstadien breite Zellleiber und gebuchtete Kerne haben. Denn es sind im Jugendzustand die Kerne stets groß und rund, im Altersstadium sind die der Leukozytenformen gebuchtet; (die der Erythrozytenform sind im Alters-

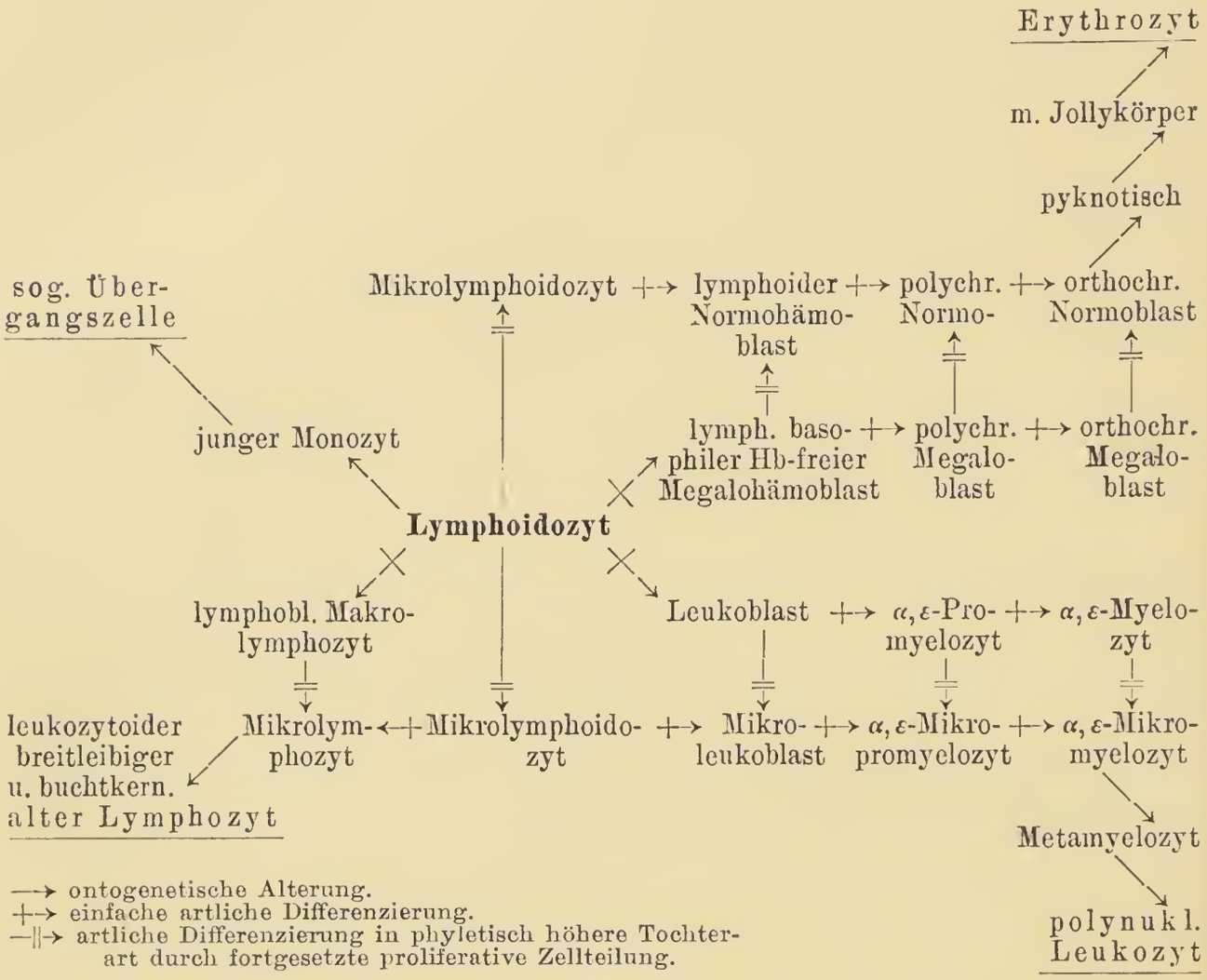

zustand klein und verdichtet [pyknotisch], und gehen dann, durch Vermittlung der Jollyzwischenkörper, in die kernlose Form über).

Das vorliegende Schema führt also, durch —→ abgetrennt, und unterstrichen, die Alterstypen nur der normalen artlichen diffe-

[1]) Z. B. gibt es so: Breitleibige und buchtkernige Makrolymphozyten.
Polymorphkernige Muttermyelozyten.
Breitleibige und buchtkernige Promyelozyten und Leukoblasten.
Buchtkernige Lymphoidozyten (Riederzellen).
Entkernte Megaloblasten, entkernte polychromatische oder Hb-freie basophile Normoblasten.

rentiellen Zellentwicklung, der fertig ausdifferenzierten Reifungsarten auf.

In diesem Schema sind also die unterstrichenen Zellen, die die äußersten Endstadien der vier verschieden divergierenden Entwicklungs-Pfeilrichtungen bilden, die blutfähigen reifen Funktionszellen des Normalblutes.

Sie (Erythrozyten, Lymphozyten, Monozyten, polynukleäre Leukozyten) bilden an den vier äußersten Endzweigen des Schemas die reifen blutfähigen Funktionszellen des Normalblutes. In der Norm tritt im hämopoetischen Gewebe also erst die artliche Differenzierung ein und erst die artlich ausdifferenzierte Zellart altert zu blutfähigen Reifetypen.

Unter pathologischen Umständen kann aber schon jede der minder reifen Zwischenarten altern, ja selbst Altersformen der Stammzelle können gebildet werden und als solche ins Blut übertreten. (Kernlose Hämoblasten, kernlose oder Jollykörper führende Megalozyten, polychromatische oder basophil gekörnte Erythrozyten, polynukleäre Leukoblasten, riederförmige Lymphoidozyten, polynukleäre Muttermyelozyten.) Das ist der Fall unter solchen Umständen (überstarke hyperplastische oder regenerative Zellbildung), wo die Bildung oder Neubildung der Zellen die funktionelle Differenzierung überwiegt, die Zellen sich vermehren und im unreifen Zustande altern (Riedertypen, entkernte Hämoblasten), anstatt sich erst zu differenzieren. Es entstehen dadurch die atypischen Unreifeformen. Sämtliche lymphoide, der Azurkörnung fähige Zellen (Lymphozyten, Monozyten, Lymphoidozyten) können ferner in Mastzellen und in Plasmazellen übergehen.

b) Atypische Unreifeformen.

Formen der pathologischen Leukozytenbildung und Reifung.

Während bei den roten Blutkörperchen (abgesehen von kernlosen polychromatischen und basophilen Erythrozyten) eigentlich nur bei den toxischen, speziell perniziösen Anämien Formen atypischer Blutreifung (entkernte Megaloblasten[1]) Hbfreie basophile Erythrozyten) auftreten und dort, gemäß dem Wesen dieser Anämien, im Sinne eines pathologischen Regenerationsmodus sprechen, finden wir im Leukozytenbild atypische Unreifeformen eigentlich nur bei den leukämischen Leukozytosen. Während nämlich bei den einfachen Leukozytosen die etwa auftretenden Unreifeformen gewöhnlich nur typische Jugendvorstufen sind, treten bei den Blutleukämien daneben in erster Linie auch artliche Vorstufen, sogen. Vorarten auf,

[1]) Kernlose polychromatische Erythrozyten finden sich allerdings allenthalben auch ohne Anämie im jugendlichen sich rasch erneuernden Blut.

und, da es hier, besonders in den akuten Fällen, gemäß dem Wesen der Leukämien als überstark vermehrter primärer Zellbildungen, zu einer pathologischen und zwar überstürzten Zellbildung und Reifung kommt, so werden wir hier jene oben erwähnten atypischen Zellbildungs- und Reifungsformen zu erwarten haben, bei denen nur der Kern ontogenetisch gereift und gealtert, das Plasma aber in der artlichen Differenzierung zurückgeblieben ist. Es werden also Altersstufen artlich mehr oder weniger unreifer Vor- und Zwischenarten der Entwicklung auftreten.

Während bei den Rotzellen pathologische Reifungsformen nur in geringer Zahl bekannt sind (nur die Megalozyten, die Jollyschen Kernreste, die basophile Punktierung und völlig basophile [Hbfreie] Erythrozyten [im Hämoblastenstadium entkernte Zellen, entkernte lymphoide Hämoblasten] sowie Formen der Karyorrhexis und Kernknospung der Erythroblasten gehören hierher) und hier im Sinne einer pathologischen Regeneration bei schweren toxogenen Anämien sprechen, finden sich bei den Leukozyten eine größere Zahl solcher atypischer Formen, die hier gemäß ihres ganzen Wesens und ihrer Bedeutung, nach Maßgabe der sonstigen begleitenden Umstände und des übrigen Blutbildes meist im Sinne einer bestehenden Leukämie verwertet werden können. Es sind diese Gebilde gewöhnlich weiter nichts wie typisch gebildete ontogenetische Altersformen artlich tiefer stehender Vorarten, im Zustand der artlich größeren oder geringeren Unreife gealterte Zellen. Solche Bildungsstufen kommen zustande, wenn (Leukämie) überstarke und übersehnelle Vermehrung der tieferen Arten statthat und diese sich daher nicht differenzieren können, die artliche Differenzierung zu Funktionszellen relativ behindert oder gelähmt ist und vor der bloßen Vermehrung zurücktritt, oder wenn infolge überstarker funktioneller Ansprüche (Anämie) die regenerative Zellbildung mit dem funktionellen Bedarf nicht Schritt hält und daher schon die tiefsten Vorarten funktionell herhalten müssen und sie daher in überstürzter und abgekürzter Weise bloß äußerlich zu annähernder Blutfähigkeit durch bloße Alterung des Kerns (Pyknose, Entkernung der Roten, polynukleäre Buchtung der Weißen) reifen, anstatt vorher erst artlich weiter zu differenzieren und in Ruhe auszureifen. Bei der einfachen leukozytotischen Regeneration geht der Zellbedarf rückwärts gewöhnlich nur zu den nächsten ontogenetisch unreifen typischen Jugendzellen; bei immer stärkerem Bedarf geht die Zelleinstellung noch weiter rückwärts zuweilen bis zu den artlichen Vorstufen. Es müssen dann also schon artlich unreife Zellen zu Funktionszwecken ins Blut übertreten, und je stärker der Zellbedarf, desto tiefer „nach links“ zurück geht die Einstellung. Res venit ad triarios. Suchen diese Zellen dabei noch in überstürzter Weise zu reifen, so kommt es zur Bildung der atypischen Altersreifestufen, d. h. von artlich unreifen, aber ontogenetisch im Kern überreifen, über die Spezifizität der unreifen Art hinaus gealterten, den reifen Funktionszellen äußerlich angenäherten Zelltypen. Natürlich sind diese Zellen funktionell nur ein Notbehelf und von geringem Wert, z. B. Hb-freie Erythrozyten. Möglich wäre allenfalls eine Nachreifung im Blut, obwohl hier nicht dieselben günstigen Bedingungen wie im Gewebe dafür vorhanden sind.

Es handelt sich hier bei diesen atypischen Zellformen um bloße atypische Reifungsformen, um Aberrationen der zytoindividuellen Reifung, den Ausdruck des abgekürzten zytoontogenetischen Reifungsvorganges, bei denen noch irgendwie artlich unreife Zellformen den morphologischen Ausdruck der individuellen Reifung vorwegnehmen, der erst

den artlich ausgereiften Formen zukommt, also Polynuklearität erlangen und so den Typus der polynukleären Leukozyten imitieren und antezipieren.

Normalerweise nämlich geht Differenzierung und Alterung in ihren Etappen etwa ungefär pari passu, jedenfalls müssen sich die artlich reifen Zellen erst aus ihren unreifen Vorarten artlich differenzieren und erst dann reift die so artlich ausdifferenzierte Zelle auch durch ontogenetische Alterung zur Blutfähigkeit; also die ontogenetische Bildung bildet den Abschluß, nachdem die artliche Differenzierung vorangegangen war.

Bei dem in Rede stehenden Falle pathologischer Zellbildung aber fällt phylogenetische differentielle Reifung und ontogenetische Alterung auseinander und es altern schon die unreifen Vorarten durch maturatio praecox nuclei und antezipieren und imitieren so die fertigen Blutzellen in artlich unvollkommenen, funktionell minderwertigen Zerrbildern.

Es gehören bei den Leukozyten zu solchen atypischen Unreifeformen erstens gekörnte polynukleäre Leukozyten und Metamyelozyten mit basophilem Plasma. (Kernpolynuklearität bei unvollständiger Plasmareifung. Polynukleär gewordene Promyelozyten.)

Zweitens Formen vom vollständigen Habitus der Myelozyten, Metamyelozyten und polynukleären Leukozyten, auch mit oxyphilem Plasma, aber ungranuliert, also ohne Körnchen im oxyphilen Zellleib. (Es handelt sich bei diesen oxyplasmatischen ungranulierten Myelozyten und Leukozyten um ungenügende Körnchenausbildung.)

Drittens gehören hierher basophile ungekörnte Zellen mit typisch polynukleärer Kernfigur, die also gewissermaßen als polynukleäre Leukoblasten (nicht etwa polynukleäre Monozyten) aufzufassen sind, und welche somit dem Kern und Habitus nach polynukleäre Leukozyten vorstellen, deren Plasma aber noch basophil geblieben und nicht gekörnt ist.

Viertens polynukleäre gekörnte Riesenleukozyten von der Größe großer Muttermyelozyten, die man daher auch als polymorphkernige oder polynukleäre Makromyelozyten auffassen kann.[1]) Hier sind die Muttermyelozyten gealtert, anstatt sich vorher zu kleinen Mikrotochtermyelozyten differenziert zu haben.

---

[1]) Pappenheim, Atlas, Prototyp 15/16, Fig. 42, 43.

Fünftens das entgegengesetzte Extrem, Zwergformen, Zwergmyelozyten und polynukleäre Zwergleukozyten, sowie Zwerglymphozyten.

Sechstens finden sich lymphoidozytäre Stammzellen mit bizarrer Polymorphose ihres Zellkerns, das sind basophile ungekörnte Zellen, deren innere Chromatinstruktur die Anordnung der Lymphoidozytenkerne aufweist, während der äußere Kernhabitus und die äußere Kernform abnorm konfiguriert erscheint (sogen. **„Riederzellen“**).

c) Zellteilungsformen.

In gewissem Sinne zu den Unreifen und Jugendformen gehören auch die Zellteilungsformen.

Während sich Mitosen der Erythroblasten außerordentlich selten und dann auch nur in Megaloblasten perniziöser Anämien finden, treten Mitosen der Myelozyten und ihrer unreifen Vorarten, sowie Amitosen der Lymphozyten und der gemeinsamen lymphoidozytären Stammzellen nur bei Leukämien im Blute auf. Es scheint sich nicht so sehr um im Blut sich vollziehende als aus dem wuchernden Gewebe ausgeschwemmte Mitosen zu handeln.

Zur speziellen diagnostischen Bedeutung des symptomatologischen Befundes von leukozytären Unreifeformen. (Jugendformen, Vorarten, atypische Reifungsstadien.)

Leukozytäre Unreifeformen = zytoontogenetische und zytophylogenetische Blutzellvorstufen, oder für gewöhnlich sessile (obwohl amöboide) blutfunktions-minderwertige Gewebsparenchymzellen treten ins Blut über nur bei überstarker zytoplastischer Reizung des blutbildenden Gewebes, d. h. bei abnorm starker primärer oder sekundärer (= regenerativer) Blutzellbildung, bei Gewebshyperplasie oder funktionellem irritativem Zellersatz, i. e. im Rahmen einer leukämischen oder einer einfachen Leukozytose. Bei der ersteren sogleich, bei der zweiten erst in der sogen. zweiten Phase, wenn hier nämlich der die Zellbildung reizende Zellbedarf den präformierten Vorrat an reifen Zellen erschöpft hat und nunmehr größer ist als das zellbildende Reaktionsvermögen des Gewebes. Alsdann nämlich muß der neugebildete Zellnachschub, der eigentlich nur zur Reifung in ergastische Funktionszellen bestimmt ist, selbst, obwohl unreif und funktionell minderwertig, diesem Reiz folgen und vorschnell ins Blut zur Funktionsvorstufung austreten, anstatt im Gewebe zu reifen, ohne also hier Zeit zur Reifung zu finden.

Leukozytäre Jugendformen treten für gewöhnlich nie in isoliert abrupter Weise auf, sondern nur im Verlauf und im symptomatischen Rahmen einer Leukozytose; infolgedessen zeigt das Auftreten von Jugendformen stets einen bestehenden leukozytotischen Prozeß an.

Finden sich hier nur einfache ontogenetische Jugendformen, so besteht nur einfache, sekundäre Leukozytose, kein leukämischer Zustand. Dies Symptom spricht also

für einfache funktionelle Lymphozytose oder Leukozytose (und zwar für die zweite regenerative Phase) und spricht somit gegen Leukämie.

Das Auftreten also nur einfacher Jugendformen bei Ausschluß leukämischer Zustände im Rahmen des Symptomenbildes einer funktionellen Leukozytose, d. h. bei einseitiger relativer Vermehrung einer Zellart, spricht also für die zweite regenerative Phase einer Leukozytose.

Das qualitative Auftreten von bloßen Jugendformen im Rahmen eines einfach funktionell leukozytotischen Reizprozesses könnte theoretisch auch bei bestehender relativer Leukopenie einer bestimmten Zellart statthaben und dann auch dort für das Bestehen einer leukozytotischen Reizung dieser betr. Zellart sprechen. Für gewöhnlich indes dürften sich Jugendformen wohl meist nur bei relativer Leukozytose finden, sei es nun, daß zugleich absolute allgemeine Hyperleukozytose oder absolute allgemeine Leukopenie besteht.

Bei absoluter einfach leukozytotischer (also nicht leukämischer) Hyperleukozytose ist ihr Auftreten meist selten; solange nämlich Hyperleukozytose besteht, befindet sich der leukozytotische Prozeß noch in der ersten Phase der Mobilisierung und vermehrten Ausfuhr fertig präformierter reifer Zellen der blutbildenden Gewebe; das Auftreten von Jugendformen deutet schon das Bestehen der zweiten Phase, den Regenerationszustand, an.

Hier wird meist schon keine absolute Hyperleukozytose mehr bestehen, sondern nur mehr relative Leukozytose bei normaler Leukozytengesamtzahl. Finden sich also bei absoluter Hyperleukozytose Jugendzellen einer Zellart, so dürfte das intermediäre Stadium des Übergangs der ersten Phase in die zweite Phase vorhanden sein.

Jugendformen einer Zellart bei absoluter Leukopenie deuten schon einen gewissen Grad beginnender Erschöpfung der regenerativen Potenz des betr. hämatopoetischen Gewebes an.

Noch mehr ist das der Fall bei relativer Leukopenie der betr. Zellart, zu der die Jugendformen gehören.

Ein noch höherer Grad regenerativer Insuffizienz wird angedeutet durch das Prävalieren der Jugendform vor der Reifeform bei der Feststellung des Arnethschen Blutbildes, wie das aus dem gleich folgenden Abschnitt 3 hervorgeht.

Finden sich nun aber auch indifferentere, artlich undifferenziertere Vorstufen (Vorarten), so spricht das sehr gegen einfache Leukozytose[1]) und zugunsten einer leukämischen Blutveränderung. Noch wahrscheinlicher, ja fast sicher, wird diese Diagnose beim Auftreten von tiefsten Stammzellen und atypischen Alterungsstufen dieser. Dieses letztere Symptom

---

[1]) Dies Gesetz dürfte für die gewöhnliche funktionell-chemotaktische (hämatogene) Leukozytose (Reiz vom Blut aus) seine Gültigkeit haben; es scheint aber, als ob promyelozytäre und lymphoide Vorarten bis herab zu den Leukoblasten auch bei einseitiger neutrophiler Granuloleukozytose, speziell bei sogen. (myelogener) Reizungsmyelozytose durch direkte Knochenmarksmetaplasie (Reizsitz im Myeloidgewebe) im Blut auftreten können. Einfache Leukozytosen können gelegentlich einfache hämatische Anämie (Hämanämie) begleiten, Reizungsleukozytosen sind stets mit myelophthisischer Anämie (Myeloanämie) verbunden.

spricht andererseits daher auch in gewissen Grenzen ziemlich direkt gegen einfache sekundäre hämoirritative Leukozytose.[1])

d) Pathologische Zellformen.

β) Hierher gehören vor allem die sogen. **Reizungs- und Plasmazellen** (Plasmozyten). Es sind das die verschiedensten lymphoiden Zellformen (Lymphozyten, große Lymphozyten, Lymphoidozyten, auch Leukoblasten und anscheinend auch Monozyten) mit einem ganz abnorm stark basophilen, also bei unserer Färbung tief dunkelblau gefärbten, stark strukturierten Zytoplasma, das sehr häufig kleine Vakuolen, aber kaum jemals azurophile Körnchen enthält. Die Bedingungen dieser Zellbildung und die funktionelle Bedeutung dieser Zellen ist unbekannt, sie bilden sich im Keimgewebe der betreffenden Zellart, aus der sie hervorgehen, und finden sich im Blut bei entzündlichen und leukämischen Leukozytosen.

γ) Die sog. Sternbergschen Leukosarkomzellen (angeblich anaplasierte Tumorzellen des lymphatischen und myeloischen Gewebsparenchyms), die sich bei akuter Sarkoleukämie (Chloromatose) finden sollen, sind vielleicht zellbiologisch wohl, aber morphologisch jedenfalls keine besondere Zellbildung, sondern sind morphologisch meist bloße atypische unausdifferenzierte und unfertig entwickelte lymphatische und myeloische Lymphoidzellen und deren atypische Altersformen, wie buchtkernige (Riedersche) Lymphoidozyten und Makrolymphozyten, ungekörnte polynukleäre Makromyelozyten, Promyelozyten usw.

δ) Megakaryozyten sind normale aber sessile Bewohner des Myeloidgewebes mit bestimmter Funktion, die sie nur im Gewebe zu erfüllen haben. Sie sind ihrer Natur und Genese nach auch eine Art physiopathologischer Zellbildung. Im Blut bilden sie eine bloße Heterotopie (durch passive Ausschwemmung, nie durch aktiven Übertritt); sie finden sich hier außerordentlich selten und nur bei hyperplastischer myeloischer Leukämie und bei Eklampsie.

ε) Im myeloleukämischen Blute treten sehr gewöhnlich Mischformationen zwischen Eosinophilen und Mastzellen auf, hybride Zellen, die beiderlei Körnchen führen.

---

[1]) Das Auftreten von normalen jungen schmal- oder älteren breitleibigen und selbst einfachbuchtkernigen indes nicht direkt polynukleären Leukoblasten begleitet meist die myeloirritative Reizungsmyelozytose und macht diese als solche vor einer einfachen links verschobenen hämoirritativen Polynukleose kenntlich (Leukozytose kombiniert mit Pseudomonozytose). Bei Myeloleukämie, besonders akuter, aber auch direkt polynukleäre, also atypisch gealterte Leukoblasten usw.

Je nach der Prävalenz der Körnung unterscheidet man Mastzellen mit einzelnen eosinophilen Körnchen, Eosinophile mit Mastkörnchen, und wirkliche, nicht einseitig zu rubrizierende Bastard- oder Zwitterformen.

e) Degenerationsformen.

α) Verfettungen der polynukleären neutrophilen Leukozyten, besonders bei den Leukozytosen septischer Eiterungen und purulenter Sepsis (nachweisbar durch Sudanfärbung).

β) Fettvakuolen im Plasma der Lymphozyten treten besonders in akuten lymphozythämischen Prozessen kurz ante mortem, also sub finem vitae auf. Pappenheim, Atlas, Prototyp 19, Fig. 27, Prot. 21, Fig. 6, Prot. 37, Fig. 26, 27.

γ) Vakuoläre Degeneration im Plasma der großen Monozyten findet sich besonders bei Malaria, wo diese Zellen als Pigmentophagen oder Melanophoren fungieren.

δ) Globulifere Erythrophagen finden sich im Blut in Gestalt von Lymphoidzellen lymphozytären, monozytären und leukoblastischen Types besonders bei paroxysmaler Hämoglobinurie.

ε) Formen der Zytolyse finden sich besonders an Lymphozyten, großen Lymphozyten und Lymphoidozyten in Gestalt der freien, plasmalosen aber oft noch Nukleolen führenden Klein-Gumprechtschen **Kernschatten,** meist bei akuter lymphozytärer und myeloischer Leukämie. (Freie ausgestoßene oder ausgequetschte pyknotische Erythroblastenkerne finden sich allenthalben, wo Erythroblasten im Blut auftreten, also bei einfacher normoblastischer und bei perniziöser megaloblastischer Anämie. Sie sind von derselben diagnostischen [regenerativen] Bedeutung wie die intakten Erythroblasten.)

ζ) Formen der Karyorrhexis bei polynukleären Leukozyten (5 und mehr Kernsegmente) sind bisher nur selten, so u. a. bei der die perniziöse Anämie begleitenden Leukozytose gesehen worden (sogen. „Verschiebung des neutrophilen Blutbildes nach rechts“). Pappenheim, Atlas, Prototyp 15/16, Fig. 71.

---

3. Das **Prozentverhältnis** der blutpathologischen Jugendformen zu den normalen ausgereiften Leukozyten und diagnostische Bedeutung des Arnethschen Blutbildes in pathogenetischer Hinsicht.

Diese diagnostische Manipulation, die bisher nur bei den neutrophilen Granuloleukozyten vorgenommen wird, hat die in sie gesetzten hohen klinischen

Erwartungen, womöglich wesentliche prognostische Rückschlüsse auf die Schwere der vorhandenen infektiösen, septischen oder tuberkulösen Affektion zuzulassen, nicht völlig erfüllt. Von seiten der Internisten wird diese Methode daher jetzt fast völlig beiseite gelassen, da man, sehr zu Unrecht, bald in das entgegengesetzte Extrem der völligen Wertlosigkeitserklärung verfiel. Sie wird daher zurzeit (in der ursprünglichen originalen Art und Weise) nach wie vor nur noch von einigen wenigen chirurgischen und gynäkologischen Enthusiasten verlangt und geübt, die mit dieser ursprünglichen Methodik relativ unrichtige und mit den Tatsachen meist nicht stimmende Feststellungen erheben.

Und doch liegt der Methode ein richtiger und gesunder theoretischer Kern zugrunde, nur ist speziell die originale Arnethsche Methodik total verfehlt und muß, von unrichtigen Prämissen ausgehend, zu falschen Resultaten führen. Das hat dann die ganze diagnostische Manipulation in Mißkredit gebracht. Der Fehler Arneths lag darin, daß er ganz äußerlich die Leukozyten nach der Zahl der Kernlappungen klassifiziert und oligolobulärkernige Zellen für jünger hält als polylobulärkernige. Das ist in dieser Verallgemeinerung falsch.

Fraglos sind Myelozyten jünger als Leukozyten, und es ist sicher pathogenetisch und prognostisch nicht gleichgültig, ob bei einer leukozytotischen Reaktion statt der reifen Funktionszellen unreife, funktionell minderwertige Vorstufen und Mutterzellen, und womöglich in überwiegender Anzahl auftreten.

Das zytodiagnostische Merkmal eines Myelozyt gegenüber einem Leukozyt ist aber nicht bloß die äußere Konfiguration des Zellkerns, sondern auch der sonstige Habitus der Zelle, und speziell die innere Chromatinstruktur ist nicht zu vernachlässigen. Arneth war bei Aufstellung und Ausarbeitung seiner Methode noch nicht genügend weit in die morphologische Zytologie und Genese der Blutzellen eingedrungen; er kannte noch nicht den von uns gemachten Unterschied zwischen Zellonto- und Phylogenese, zwischen Mutterart und Vorart, also z. B. zwischen Mutter- und Tochtermyelozyten, weiß nicht, daß die polynukleären Leukozyten nur von Tochtermyelozyten abstammen, und kennt daher auch nicht den Begriff der polymorphkernigen Muttermyelozyten, die doch durchaus besondere pathologische Zellformen sind und von normalen polynukleären Leukozyten unterschieden werden müssen. Diese polymorphkernigen älteren Muttermyelozyten stehen nämlich artlich tiefer (mehr links) aber zytoontogenetisch höher (mehr rechts) als z. B. einkernige jüngere Tochtermyelozyten. Ferner geht Arneth von der völlig unbewiesenen Voraussetzung aus, daß innerhalb der einmal polynukleär gewordenen segmentiertkernigen Zellen z. B. die trilobären Kernformen jünger seien, ontogenetisch tiefer und weiter links stehen, als etwa vier- oder fünffach gelapptkernige Zellen.

Es steht nun zwar fraglos ein Metamyelozyt tiefer als ein polynukleärer Leukozyt, aber innerhalb der Leukozyten, der einmal stattgehabten Kernpolymerisation, tritt die multiple multilokuläre Segmentierung des Kerns simultan auf, und es ist absolut unbegründet, zu behaupten, daß bilobär-polynukleärkernige Leukozyten jünger sind als trilobärkernige. Dagegen ist in gewissem Sinne ein trilobärkerniger (gealterter) Muttermyelozyt artlich tiefer stehend und unreifer als ein bilobulärkerniger polynukleärer Metamyelozyt.

Daher ist allerdings der ursprüngliche Arnethsche Modus procedendi der Zellklassifizierung nach der Kernzipfelzahl methodologisch ebenso grob schematisch wie zeitraubend umständlich und vor allem theoretisch falsch und schlecht begründet. Dagegen ist das dieser diagnostischen Manipulation ganz allgemein sonst zugrunde liegende

theoretische Grundprinzip wohlbegründet, gesund und aussichtsvoll. Das Prinzip also ist richtig, nur die Methodik der diagnostischen Verwendung muß geändert werden.

Denn es ist von gewissem klinisch-diagnostischem Interesse, das Verhältnis der blutpathologischen Unreifeformen zu den normalen reifen Blutformen festzustellen. An Stelle der ursprünglichen Arnethschen Methodik hat also zu treten die von uns eingeführte und von uns geübte einfache prozentuale Feststellung des gegenseitigen Zahlenverhältnisses der blutreifen Leukozyten zu den verschiedenen Vorstufen, bzw. umgekehrt der letzteren zu jenen.

Das Anwendungsgebiet dieser Methode ist naturgemäß nur die einfache sekundäre und konkomittierende Leukozytose (bei Intoxikationen und besonders bei Infektionen tuberkulöser und septischer Natur), bei der ja allein bloße normale leukozytäre Jugendformen speziell der neutrophilen Art im Blut auftreten. Es handelt sich darum, festzustellen, in welchem Prozentverhältnis die etwa auftretenden Jugendformen (Metamyelozyten, Myelozyten) gegenüber den reifen normalen Zelltypen vorhanden sind, um daraus gewisse diagnostische und prognostische Schlüsse zu ziehen. Auf Grund der Tatsache, daß die Leukozytosen reaktiver Natur und die ein- und einfachkernigen Granulozyten (Myelozyten und Metamyelozyten) jugendlicher sind, als die kompliziert-kernigen polynukleären Leukozyten, ist nicht nur ihr bloßes Auftreten, sondern besonders eine etwaige Prävalenz dieser jugendlichen Zellen gegenüber den reifen Zellen von gewisser diagnostischer Bedeutung; nur darf man nicht, wie Arneth das will und tut, bilobärkernige polynukleäre Leukozyten, polynukleäre Leukozyten mit zweigezipfeltem Kern, für jünger halten als polynukleäre trilobärkernige Leukozyten oder gar als trilobär-polymorphkernige Makromyelozyten.

In solchen Überlegungen liegt zweifellos ein richtiger Kern und theoretische Berechtigung, und es ist sicher von gewissem klinischen und kasuistisch-wissenschaftlichen Interesse, eine solche „Verschiebung des neutrophilen Blutbildes nach links“ und den Grad derselben zu konstatieren.

Da das Arnethsche Blutbild bisher nur bei Leukozytosen der Knochenmarkszellen, nicht bei Lymphozytosen erhoben wird, und ferner nur bei einseitiger funktioneller Neutrophilie, nicht bei gemischtzelliger Myeloleukämie, so beschränkt sich die Bestimmung des Arnethschen Blutbildes lediglich auf die neutrophil gekörnten Blutzellen selbst, ihre reifen Leukozytenformen und ihre metamyelozytären und myelozytären Jugendformen, nicht aber erstreckt es sich (inkonsequenterweise) bisher auf deren ungekörnte, artlich unreife

Vorstufen oder unreife Vorarten, die Leukoblasten und Lymphoidozyten.

Das bloße Auftreten von Jugendformen im Rahmen einer einfachen sekundären Leukozytose spricht für Vorhandensein schon der zweiten regenerativen Phase, d. h. für Erschöpfung des reifen Reservezellvorrates des hämatopoetischen Gewebes und für bestehende Neubildung. Die relative Prävalenz dieser Jugendformen spricht aber dafür, daß das regenerativ tätige hämopoetische Gewebe bereits unter einer gewissen funktionellen Überanstrengung und Insuffizienz steht, indem nicht nur schon bloß unreife Reserven auf den Kampfplatz geworfen und zu funktioneller Betätigung herangezogen werden, da das reife Zellmaterial nicht mehr ausreicht, sondern daß auch ihre Umbildung und Reifung zu funktionstüchtigen Normalblutzellen infolge der für den Nachschub zu starken Inanspruchnahme und des hohen Bedarfs nicht mehr Zeit zum Zustandekommen im Gewebe selbst findet; d. h. die (ontogenetische) Reifung leidet und darniederliegt, so erheblich, daß fast nur noch unreife Blutzellen im Blut auftreten, die reifen Formen aber an Zahl zurücktreten, da sie aus jenen anderen fast gar nicht mehr gebildet werden.

Mit anderen Worten man hat sich vorzustellen, daß das bloße Auftreten von Jugendformen das Bestehen der von mir sogen. zweiten Phase der Leukozytose anzeigt, bei der der präformierte Vorrat von funktionstüchtigen blutfähigen Blutzellen erschöpft ist, und nunmehr eine gewebliche Regeneration, ein regenerativer Reizungszustand des präformierten oder neo- und metaplastisch neugebildeten Knochenmarkgewebes mit Neubildung von Reifezellen und vermehrt gebildeten unreifen Mutterzellen und Vorstufen einsetzt. Jedenfalls zeigt ihr Auftreten das noch bestehende regenerative Vermögen des Gewebes an.

Eine Prävalenz dieser Jugendformen ist dagegen prognostisch schon ein Anzeichen für einen Übergang zur funktionellen Überanstrengung, wo nicht gar zur geweblichen Erschöpfung der Regeneration. Namentlich bei der leukopenischen Form der Leukozytose könnte solches der Fall sein, während eine gleichzeitig noch bestehende Hyperleukozytose eine umso günstigere Prognose gäbe, je weniger unreife Zellen dabei im Blut auftreten.

Wir sehen also, daß das Auftreten von Jugendzellen und die Deutung des neutrophilen Blutbildes kompliziert ist mit den zufällig gleichzeitigen Besonderheiten der absoluten Zellzahl sowie der prozentuellen Relation der Neutrophilen

zu den übrigen Leukozyten in der gewöhnlichen Leukozytenformel. Das Arnethsche Symptom bzw. das Ergebnis dieser Methodik hat also nur relativen Wert innerhalb des Gesamtbildes einer Leukozytose und in Beziehung zu ihren sonstigen Einzelsymptomen.

Es ist also nicht nur zu beachten in qualitativer Hinsicht, ob Jugendzellen auftreten, sondern auch in quantitativer Hinsicht, in welcher Prozentzahl sie gegenüber den reifen Blutzellen auftreten; ferner sowohl im ersten wie im letzten Falle, ob zugleich absolute Hyperleukozytose, normale Leukozytenzahl, oder Leukopenie besteht.

Die absolute diagnostische Bedeutung des speziellen Arnethschen Symptoms der Verschiebung des neutrophilen Blutbildes nach links.

Das bloße Auftreten von Jugenformen im Rahmen einer einfachen funktionellen Leukozytose spricht auf alle Fälle, auch bei fehlender Hyperleukozytose und bei absoluter allgemeiner Leukopenie, für die zweite Phase eines bestehenden einfachen leukozytotischen Reizungsvorganges. Speziell bei Masern tritt diese schon sehr bald zu Beginn der klinischen Erscheinungen auf.

Das Prävalieren der Jugendformen spricht für beginnende funktionelle regenerative Überanstrengung des hämatopoetischen Gewebes. Besteht gleichzeitig eine allgemeine Leukopenie, so bedeutet dieses einen graduell noch höheren Erschöpfungszustand.

Zusammenfassung über die Stellung des Arnethschen Symptoms innerhalb der Symptomatologie der funktionellen Leukozytose.

Rückblick auf die gesamte Symptomatologie der neutrophilen Leukozytose. (Die absolute und relative Leukozytose. Das Auftreten von Jugendformen, und die Prävalenz ihres Prozentverhältnisses gegenüber den Reifezellen.)

Das im Arnethschen Sinne wichtige prognostische Moment wird also nach uns nur aus der prozentualen Bestimmung des gegenseitigen numerischen Quantitätsverhältnisses der verschiedenen Altersentwickelungstypen zueinander abstrahiert, wobei wir aber nicht grob schematisch die Zellen nach dem einen Symptom der Zahl der Kernzipfel registrieren und alle bilobärkernigen Zellen schlechthin für jünger erachten als die trilobärkernigen, sondern indem wir den Grad des Zellalters nach dem inneren artlichen Kerncharakter der myelozytären, metamyelozytären und reifen leukozytären Zellformen und überhaupt dem gesamten Zellhabitus feststellen, wobei wir innerhalb der segmentiertkernigen Polynukleären zweizipflige Kernformen als gleichwertig ansehen mit fünfzipfligen, dagegen dreizipfligkernige Myelozyten[1]) für tiefer stehend erachten als zweizipfligkernige Leukozyten.[2])

[1]) Pappenheim, Atlas, Prot. 40, Fig. 31.
[2]) Pappenheim, Atlas, Prot, 40, Fig. 52.

Das auf unsere Weise festgestellte qualitative Bestehen einer Myelozytose bedeutet nun (im Sinne Arneths) eine Verschiebung des neutrophilen Blutbildes nach links, d. h. eine Leukozytose in der zweiten regenerativen Phase, und zwar eine weitere Linksverschiebung als das Bestehen einer bloßen Metamyelozytose, also einen höheren Grad von Leukozytose stadii alterius.

Es ist somit die genauere quantitative Erhebung des Arnethschen neutrophilen Blutlbildes, die Arnethsche Methode der Blutuntersuchung, nur eine weitere speziellere Ausbildung und Form der Diagnose zur Erkennung des Grades einer vorliegenden Neutrophilie.

Das heißt es ist eine Metamyelozytose und eine Myelozytose, selbst wenn sie ohne entsprechende Polynukleose einhergehen würde, nur ein höherer Grad oder späteres Stadium der betreffenden Polynukleose, alle drei aber, neutrophile (oder eosinophile) Polynukleose, Metamyelozytose und Myelozytose, sind nur besondere Unterformen einer allgemeinen leukozytotischen Neutrophilie oder eosinophilen Leukozytose.

Es kommt also hier bei der symptomatologischen Bewertung der Leukozytose, bei der Diagnose der Leukozytose und der diagnostischen epikritischen Beurteilung und Deutung ihrer Einzelsymptome einmal darauf an festzustellen, ob und daß das neutrophile Blutbild überhaupt im qualitativen Sinne, etwa bis zur Myelozytose, nach links verschoben ist, und zweitens darauf, wie hochgradig im quantitativen Sinne diese Metamyelozytose oder Myelozytose, d. h. der prozentuale Myelozytenanteil, innerhalb der neutrophilen Leukozytose ist.

Die Vornahme der Arnethschen (von uns im angegebenen Sinne modifizierten) Methodik kann sich und hat sich also unmittelbar nur an die mikroskopische qualitative Feststellung von Jugendformen anzuschließen und hat nur dann Sinn, wenn solche vorhanden sind.

Bedeutet das Auftreten von Jugendformen eo ipso bestehende Leukozytose und zwar gleich ein weiteres zweites Stadium, nämlich die zweite regenerative Phase einer solchen, so eruiert die Aufnahme des Blutbildes nach Arneth den Grad eben dieser zweiten Phase.

Die bloße Erhebung, ob überhaupt eine reaktive Leukozytose erster Phase besteht, ergibt sich dagegen, falls pathologische Jugendzellformen fehlen, aus der Aufnahme der einfachen Leukozytenformel der normalen weißen Blutzellen, nämlich das Vorhandensein einer einseitigen prozentualen Artvermehrung, einer sogen. relativen Leukozytose. Neben

dieser ergibt dann die absolute Zahlfeststellung den Grad der Leukozytose erster Phase.

Bei einer bestehenden leukozytotischen Neutrophilie ist also alles in allem festzustellen:

1. durch absolute Zählung, ob sie zur absoluten Hyperleukozytose geführt hat, bzw. ob eine absolute Hyperleukozytose auf Neutrophilie beruht;
2. bei absoluter Hyperleukozytose und ebenso bei normaler Leukozytenzahl und allgemeiner Leukopenie durch relative mikroskopische Zählung, welches der Prozentsatz der Neutrophilen gegenüber den anderen Leukozyten ist;
3. durch mikroskroskopische Beobachtung, ob metamyelozytäre und myelozytäre Jugendformen auftreten;
4. durch Erhebung des Arnethschen Blutbildes in unserem Sinne wie groß der Prozentsatz dieser Jugendzellen gegenüber den reifen Neutrophilen ist.

Die gegenseitige diagnostische Bedeutung dieser vier einzel-semiologischen Feststellungen ist ganz allgemein die folgende:

Ob und daß überhaupt eine einfache funktionelle Leukozytose vorliegt, ergibt aus der Erhebung der Leukozytenformel die relativ einseitige Vermehrung einer Zellart, gleichzeitiges Fehlen von Jugendzellen im makroskopischen Blutbild spricht für die erste, Auftreten von funktionell minderwertigen ontogenetischen Unreifeformen für die zweite regenerative Phase, d. h. für Erschöpfung des präformierten Zellreservevorrates.

Ergibt die allgemeine Zahlfeststellung absolute Hyperleukozytose, so ist das für die erste wie für die zweite Phase ein in bezug auf die Funktions- und Regenerationskraft des Gewebes günstiges Symptom, während Leukopenie einen gewissen Erschöpfungsgrad erzeugt.

Prozentuale Prävalenz der Jugendformen im Arnethschen Blutbild spricht für relativ überhohen Grad des funktionellen Anspruchs und Zellbedarf gegenüber dem regenerativen Vermögen und der zytoblastischen Potenz und Leistungsfähigkeit des Gewebes. Je nachdem allgemeine Hyperleukozytose, absolute normale Zellzahl oder Leukopenie besteht, läßt das ebenfalls wieder Schlüsse auf die Widerstandskraft des hämatopoetischen Apparates gegenüber der Infektion zu.

Aber selbst die Kombination aller dieser Partialsymptome (Leukozytenformel, Arnethsches Blutbild, absolute Zählung) ist noch nicht

ausreichend für den klinischen Bedarf. Die klinische Diagnostik der Leukozytose ist noch komplizierter und begnügt sich nicht mit einmaliger Erhebung all dieser Symptome, sondern verlangt fortlaufende Erhebungen zwecks Aufnahme von Kurven. Erst der Kurvenverlauf sowie die Vergleichung aller dieser Kurven (der relativen Prozentverhältnisse in der Leukozytenformel, der absoluten Zellzahl und der Jugendformen im Arnethschen Bild) und ihre gegenseitige Beziehung zueinander gibt ein Bild und läßt einigermaßen richtige Deutungen zu über den Verlauf der Leukozytose, i. e. einer mit Leukozytose einhergehenden Krankheit resp. der Reaktion des Organismus gegen dieselbe. Die Deutung all dieser Kurvenkombinationen würden aber den Rahmen dieses nur der Einführung dienenden und Grundlage bildenden Büchleins überschreiten.

Anhang.

I. Zur Theorie und theoretischen Pathogenese der Anämie, Leukozytose und Leukämie.

A. Wesen und symptomatischer Ausdruck der Anämie.

1. Wesen und Pathogenese, Symptomatologie und Einteilung der **Anämie im allgemeinen.**

a) Einteilung der Anämien.

Man teilt die Anämien ein in primär hämatische (hämophthisische) oder Hämanämien, und primär medulläre (myelophthisische)[1]) oder Myelanämien. Bei den ersteren Formen, die die weitaus häufigeren und gewöhnlicheren sind, handelt es sich um primäre Hämophthise und sekundäre myelogene Hämozytohyporegeneration; bei den letzteren um primäre Myelophthise mit sekundärer Hämozytohypoplastik, nämlich um Substitution des myeloischen Erythroblastengewebes durch Wucherungen fremdartigen Gewebes (primäre lymphozytomatöse oder myeloblastische Myelome, lymphadenoide und myeloide leukämische Gewebswucherung, sekundäre Karzinommetastasen im Knochenmark).

Im ersten Falle liegt vermehrter Blutuntergang vor, im letzteren Fall verminderte Blutbildung. Im ersten Fall ist sekundär die Blutneubildung, im letzten Fall die primäre Blutbildung relativ insuffizient gegenüber dem im ersten Fall pathologischen, im zweiten Fall normalen funktionellen Bedarf.

Im ersten Fall nämlich kann es nach der primären Hämophthise sekundär zur abnorm verstärkten (aber insuffizienten) erythroregenerativen Blutzell-Neubildung

[1]) Bei der sog. Anämia lymphatica und splenica handelt es sich um lymphatische oder lineale Pseudoleukämie, verbunden entweder mit meist hämatischer (granulomatöse Pseudoleukämie, Jaksch, Banti) oder seltener medullärer (aleukämische medulläre Lymphadenie) Anämie.

seitens des medullären Erythroblastenapparats kommen, im zweiten Fall kommt es zur angestrengten (aber insuffizienten) primären Blutbildung seitens der noch restierenden, noch nicht substituierten, in irritativer Gewebsregeneration begriffenen, medullären oder extramedullären aber an Menge und Funktionskraft nicht ausreichenden myeloischen Erythoblastengewebes; hier können die in verminderter Zahl überstürzt gebildeten, sehr labilen Erythrozyten ihrerseits noch sekundär im Blut der Erythrodegeneration anheimfallen.

Im ersteren Falle handelt es sich um eine Insuffizienz der sekundären myelogenen Zellneubildung (Zellregeneration), im letzteren Falle um eine solche des primären myelogenen Zellbildung (Zellplastik). Im ersteren Falle der primären Hämanämie ist die Myelopathie eine akzidentelle, sekundäre und hyporegenerative, im letzteren Falle der Myelanämie liegt eine primäre erythrohypoplastische Myelopathie vor.

Beide Formen von Anämie sind aber insofern gleichmäßig sekundär, als sie beide nur Symptome sind, Folgezustände und am Blut sich abspielender Ausdruck, erstere von blutschädigenden Toxinen oder Noxen, letztere von primären und sekundären gewebsmetaplastischen Prozessen des Knochenmarks oder Myeloidgewebes.

Unter den hämatisch-hämophthisischen Anämien sind die gewöhnlichsten und wichtigsten die toxischen Formen.

Sie sind also das Symptom von exogenen oder autogenen Erythrotoxikosen, der sich im Blut abspielende Ausdruck von Vergiftungen, die hauptsächlich und speziell oder aber auch nebenher an der roten Komponente des Blutes angreifen.[1])

Folgendes unser Einteilungsschema der Anämien:

I. Primär hämatisch-hämophthisische oder hämodegenerative (hyporegenerative oder hyperythroregenerative Myelopathie) (Hämanämie);
   1. traumatisch-posthämorrhagische,[2])

---

[1]) Meist sind dabei auch Erscheinungen seitens der Blutplättchen und Leukozyten zu finden. Bei einfach sekundärer Anämie besteht meist Plättchenvermehrung und einfache sekundäre neutrophile Leukozytose. Bei perniziöser Biermeranämie z. B. sind die Blutplättchen vermindert, und vielfach besteht Lymphozytose (Mikromyeloblastose) des Blutes infolge gleichzeitiger Lymphozytenvermehrung im Gewebe. Prävaliert das letztere Symptom, so resultiert akute myeloide Lymphoidzell-Leukämie mit konkomittierender sekundärer Anämie; sind beide Komponenten gleich stark, so resultiert das Bild der Leukanämie. Prävaliert die erstere, so resultiert typische perniziöse Anämie. Ebenso können hiernach klinisch hämatologisch (nicht histologisch) gewisse Formen perniziöser Anämien in Leukämie übergehen. Zumal kann so eine Form medullärer myelophthisischer Anämie bei primärer lympholeukämischer Wucherung im myeloischen Leukoblastengewebe resultieren, oder wenn die Lymphoidozyten die Tendenz vermehrter Leukozytenbildung bei verminderter Erythrozytenbildung aufweisen.

Bei medullärer Tumorenanämie findet sich vielfach Reizungsmyelozytose.

[2]) Bei der posthämorrhagischen Anämie ist die Anämie Folge der Blutentziehung. Demgegenüber ist eine hämorrhagische Anämie eine mit Kapillarhämorrhagie einhergehende (z. B. akute Leukanämie, Morbus Werlhoff und Pseudo-Werlhoff); hier ist neben dem Hämotoxin noch ein auf die Kapillarendothelien wirkendes und Diapedese veranlassendes Hämorrhagin und ein gerinnungverzögerndes Globulinozidin vorhanden und wirksam.

2. hämotoxische,[1])
   a) einfach sekundäre,
   b) perniziöse.

II. Primär medullär-myelophthisische (hypoplastische oder hyperythroplastische Myelopathie) (Myelanämie).

Bei I ist also die sekundäre Regeneration über die Norm vermehrt, aber relativ doch insuffizient, bei II. ist die aprioretische Blutbildung ungenügend.

Alle Formen von hämatischer Anämie haben eine fälschlich sogenannte aplastische Abart, bei der die Regeneration nicht nur insuffizient, aber doch vorhanden ist, sondern völlig versagt und ausbleibt. Diese Abarten sind besser als aregeneratorische zu bezeichnen. Dagegen sind die medullären Anämien eo ipso und wirklich zwar nicht aplastisch, aber hypoplastisch.

b) **Symptomatologie.**

Aus der Pathogenese, deren gesetzmäßigen Beziehungen zwischen Ursache und Wirkung, Reiz und Reizung, Primär und Sekundär folgt die Beurteilung der Symptomatologie und die einzelsymptomatische Deutung und Bedeutung.

Die Grunderscheinung einer jeden gewöhnlichen[2]) hämatischen Anämie ist also ein über die Norm vermehrter Erythrozytenuntergang.

---

[1]) Die Blutgifte zerfallen in erythrolytische Plasmagifte (Hämolytika), wie z. B. Saponine, Helvellasäure, Strepto-, Staphylo-, Vibriolysin, Tetanolysin, Rizin, Abrin, Krotin, Aalgift Spinnen-, Skorpion-, Schlangengift; und in Blutfarbstoffgifte. Diese sind zum Teil direkt akut tödlich (CO, HCN), teils anämisierend durch Methämoglobinbildung (Anilin, Nitrobenzol, Toluylendiamin, Phenylhydrazin (Pyrodin), Hydroxylamin, Pyrrogallol, Maretin, $HClO_3$). Öfters sind beide Giftarten gleichzeitig wirksam.

[2]) Die seltenere zweite der hämatogenen Form von Anämie gegenüberstehende Anämie ist die medullär-myelophthisische oder myelogene durch primär verminderte Blutbildung. Auch sie ist eine sekundäre und symptomatische und findet statt bei Substitution des myeloischen Erythroblastengewebes durch primäre oder sekundäre Wucherungen des Knochenmarks oder Geschwülste im Knochenmark. Im Gegensatz zu obigen primär hämatischen Anämien sind diese Formen primär medullär; sind jene primär hämophthisisch, so diese primär myelophthisisch. Sind jene hyporegenerativ, so sind diese hypoplastisch. Sind jene sekundäre Folge einer Intoxikation, so diese sekundär als Folge einer Geschwulstbildung oder hyperplastischen Gewebswucherung. Alle Anämien sind also nur Folgeerscheinungen, haben also nur symptomatischen Wert. Es gibt keine primären essentiellen Anämiekrankheiten, keine Anämie als Krankheitswesenheit, keine idiopathische Anämie. Dies gilt ganz besonders für die sog. perniziöse Anämie; auch sie ist in obigem Sinne sekundär. Speziell gibt es bisher keine idiopathische medulläre Anämie durch idiopathische primäre Funktionsschwäche des Knochenmarks, und speziell ist jedenfalls die perniziöse Anämie und deren aplastische Abart keine solche. Auch diese sind vielmehr primär hämophthisischer Natur. Mit anderen Worten, die perniziöse Anämie entsteht jedenfalls nicht durch eine idiopathische rätselhafte Funktionsanomalie und Aberration der funktionellen Erythroblastik, bei der das Knochenmark plötzlich, statt normale Normoblasten zu bilden und zu entkernen, fehlerhafte pathologische Megaloblasten bildet und entkernt.

Ob es Anämien gibt, die auf funktioneller Assimilationsschwäche gegenüber dem

Daher hat man hier vor allem die Erscheinung der Oligozythämie, und als Folge derselben, der allgemeinen Oligochromämie zu erwarten. Da man diese Erscheinungen konstant bei jeder Anämie findet, sind sie als anämische Kardinalsymptome und als obligatorische Symptome jeder Anämie, bei den primär hämatischen Anämien als von erythrodegenerativem Wert aufzufassen.

Als weiteres Symptom von Erythrodegeneration haben die morphologischen Erscheinungen (Pathomorphien) der Anisozytose und Poikilozytose im mikroskopischen Blutbild zu gelten. Diese sind der Ausdruck nicht sowohl einer chemotoxischen als einer physikalisch-osmotischen Beeinflussung des bei Anämien meist in seiner Resistenz herabgesetzten Erythroprotoplasma durch das bei Anämien anisotonische Blutplasma.

Diese genannte Symptomtrias, Oligozythämie mit begleitender Oligochromämie[1]) und Aniso-Poikilozytose sind der degenerative Symptomenkomplex. Von ihnen ist der mikroskopische der pathomorphen Anisozytose, der seinerseits erst in der Folge stets mit den beiden anderen verbunden ist, das für die Anämiediagnose maßgeblichste und ausschlaggebende. Denn es gibt auch eine nichtanämische Oligozythämie mit entsprechender Oligochromämie (z. B. bei akutem Blutverlust).

Nicht jede vermehrte Erythrozytenphthise ist nämlich schon gleich Anämie. Anämie macht sich erst geltend bei relativ insuffizienter oder ganz ausbleibender Erythroregeneration von seiten des Knochenmarkes oder des etwa neugebildeten extramedullären Myeloidgewebes.

Ein selbst starker Blutverlust, der sofort völlig wieder repariert wird, ist also noch keine Anämie, sondern nur das chronische und progressive, wohl auch akute Mißverhältnis zwischen Blutuntergang und Blutersatz seitens des Erythroblastenapparates. In bezug auf den letzteren ist der Blutuntergang jedenfalls das Primum movens, der anämisierende oder regenerative Reiz; die regenerative funktionelle Myelopathie ist erst sekundär. Die degenerativen Blutsymptome sind also nicht nur die für hämatische Anämie notwendigen, sondern auch die primären.

Hämatische Anämie entsteht sonach nicht durch jeden beliebigen einmaligen Blutverlust, sondern nur durch einen eingreifenden, für den Gesamtorganismus bemerklichen und empfindlichen einmaligen akuten großen, oder protrahierten chronischen kleinen Blutverlust ohne entsprechende (also relativ insuffiziente) oder ausbleibende (sog. aplastische Form) myelogene Regeneration. Ein Blutverlust allein ist keine Anämie, vielmehr ist zu diesem Begriff nötig das Hinzutreten myeloider aber insuffizienter Regeneration.

---

organisch gebundenen Eisen beruhen, ob die Chlorose und die Addisonanämie in diese oder eine ähnliche Kategorie gehören, bleibt abzuwarten.

Auf alle Fälle ist die megaloblastische perniziöse Anämie auch eine primär hämophthisische, und bei der vermehrten Bildung und verminderten Entkernung der Megaloblasten handelt es sich nicht um einen revolutionären Rückschlag in einen toto coelo verschieden embryonalen Zellbildungsmodus, sondern nur um ein Stehenbleiben (verzögerte Umbildung und Differenzierung) auf dem graduell verschiedenen embryonalen Blutbildungsmodus.

[1]) Es gibt (bei Chlorose) auch Oligochromämie ohne Oligozythämie und Poikilozytose. Ferner (bei Myelanämie) Oligozythämie und Oligochromämie mit Normomorphie der Erythozyten.

Ein solches anämisches, zur hämatischen Anämie führendes Mißverhältnis zwischen Blutzerstörung und Blutneubildung (bei dem der Zähler größer ist als der Nenner) wird gewöhnlich durch toxische Noxen, durch Hämintoxikation, also durch speziell nur oder nebenher auf das Blut wirkende Gifte erzielt. Die oben genannten degenerativen Symptome sind also der symptomatische Ausdruck eines solchen hämotoxisch anämisierenden Eingriffes.

Anämie in hämatologisch-symptomatischem Sinne ist demnach der Inbegriff der dieses Geschehnis ausdrückenden, vor allem erythrodegenerativen, dann aber auch erythroregenerativen Blutsymptome.

Es ist also für die hämatische Anämie eine primäre Blutschädigung die primäre Grundlage und Vorbedingung, die erst ihrerseits als regenerativ-myelopathischer Reiz wirkt. Es sind demnach erythrodegenerative Symptome für jede hämatische Anämie notwendig,[1]) während die regenerativen Symptome von nur sekundärer und subordinierter Bedeutung sind.

Als Symptome der ersteren, degenerativen Bedeutung haben zu gelten die genannten Erscheinungen der Pathomorphie (Anisozytose, Poikilozytose, Schizozytose, Heinzkörper, Hyperzytochromie) mit Oligozythämie und allgemeiner Oligochromämie.

Erythroregenerative Erscheinungen sind dagegen: Polychromie, basophile Punktierung, Erythroblasten, und Erythrozyten mit Jollykörper (Jollysche Kernrestkörper) sind Kombinationen dieser vier Einzelzellsymptome.

Dagegen sind bei der medullären Anämie unter Umständen zu erwarten und möglich Oligozythämie und Oligochromämie mit Normomorphie und Jugendformen, da hier die überstürzt vermehrte Bildung von jungen Zellen sehr bald zur Ausfuhr dieser führt.

Der anämische Blutuntergang selbst kann also traumatischer oder toxischer Natur sein, ist also Folge eines hämorrhagischen Blutverlustes oder einer Hämotoxikose. Die letztere kann direkte und einzige Folgewirkung einer Vergiftung sein (spezifische Hämerythrotoxikose), oder Begleitsymptom sonstiger toxischer Erkrankungen (Karzinom, Leukämie, Pseudoleukämie) (akzidentelle unspezifische Erythrotoxikose)[2]).

---

[1]) Das gilt auch für die atoxisch posthämorrhagische Form, wo aber als primär erythrophthisisch allein die Oligozythämie und Oligochromämie durch Blutentziehung zu gelten haben. Die pathomorphe Erythrodegeneration kommt hier erst, wie bei der Myelanämie, sekundär, nicht durch chemisch-toxischen Einfluß, sondern durch physikalische Anisotonie des hydrämischen Plasma zustande.

[2]) Die spezifischen Blutgifte rufen oft neben den genannten allgemeinen und obligatorisch anämischen Symptomen noch in gewissem Sinne spezifische, für die betreffende Vergiftung zwar nicht absolute, aber durch die Leichtigkeit und Häufigkeit des Auftretens einigermaßen charakteristische degenerative und regenerative Symptome hervor, die differentialdiagnostisch wichtig sind.

So ist für Malaria die degenerative Maurer-Schüffnersche Tüpfelung (neben dem Symptom des Parasitennachweises), für Bleigifte die regenerative basophile Punktierung neben dem klinischen Syndrom spezifisch. Gleiches gilt für die Jollykörper, die besonders bei gewissen experimentellen toxogenen (Pyrodin usw.) Tieranämie (Katze) und bei Rattensarkom leicht auftreten.

Hierher gehört auch das regenerative Symptom der Megaloblasten bei den als perniziös zu benennenden Anämien, sowie die degenerativen Veränderungen des Blutfarb-

Auf das Blut (Erythrozyten) und den Blutbildungsapparat wirkende Intoxikationen können, außer auf die Blutzusammensetzung hinsichtlich der Roten, akzidentell auch noch auf den Leukoblastenapparat[1]) und die weiße Komponente des Blutes wirken. So können Leukozytosen mit Anämie kombiniert und vergesellschaftet sein, oder es können Leukämien und pseudoleukämische Milzgranulomatosen auch von Anämie begleitet sein.

Bei allen Anämien wäre also naturgemäß die eigentliche anämische Blutveränderung von bloßen Begleitsymptomen zu unterscheiden. Eigentlich anämisch im engern Sinne ist nur die Veränderung am Rotblut. Ist doch Anämie die einzige und wesentliche Veränderung am Rotblut und sind doch die degenerativen Veränderungen der Erythrozyten eo ipso per se anämisch. Entsprechend bedeutet auch pernizöse Anämie im engeren Sinne nur den am Rotblut sich abspielenden charakteristischen Symptomenkomplex. Erst der Morbus Biermer, der zumeist mit perniziöser Anämie einhergeht, also eine bestimmte Form dieser ist, ist ein charakteristisches Gesamtblutsyndrom. (Perniziöse Anämie mit Plättchenmangel und Lymphozytose bei rechts verschobener Leukopenie.)

In einem hämatologischen Symptomenbild von Anämie hätten wir also zu untersuchen:

1. eigentlich anämische Symptome an den Erythrozyten,
   a) erythrodegenerative obligatorische,
   b) erythroregenerative akzidentelle;
2. Akzidentelle Blutsymptome an Leukozyten und Plättchen.

Innerhalb der eigentlichen anämischen Erythrozytensymptome hat man also zu unterscheiden die direkte anämische Giftwirkung des anämisierenden Hämotoxins auf das Blut bzw. die Erythrozyten selbst, kenntlich an der degenerativen Veränderung ihrer Morphologie, also die morphologischen direkten Folgeerscheinungen an den zirkulierenden, im Blut präformierten reifen Blutkörperchen; und zweitens die indirekte funktionell-regenerative Blutveränderung infolge regenerativer Reizwirkung auf den erythroblastischen Apparat, kenntlich an der Ausschwemmung ganz neuer, morphologisch intakter aber von der Normalgestalt und Färbbarkeit der reifen blutfähigen Erythrozyten abweichender unreifer Jugendformen. Die erstere pathologische Veränderung ist degenerativer, die letztere regenerativer Natur. Im ersten Fall handelt es sich um direkte morphologische Alteration und Einflüsse auf die im Blut zirkulierenden präformierten Erythrozyten, im letzten Fall um das Auftreten neuer, heterotoper, blutpathologischer aber eumorpher Jugendformen.

Man muß also an jedem roten anämischen Blutbild eine degenerative und eine regenerative Komponente unterscheiden. Das anämische Blutbild ist mit anderen Worten

---

stoffes: die diffuse Hyperzytochromie, ebenfalls bei perniziösen Anämien, und die partielle Blutfarbstoffvergiftung der Ehrlich-Heinzschen, vital besonders durch Nilblau färbbaren, also lipoiden (?) (nekrobiotischen) methämoglobinämischen Innenkörper bei Vergiftung durch Anilin, Nitrobenzol, Phenylhydrazin, Hydroxylamin usw., die nach ihrer Abschnürung und Austritt frei im Plasma als Schizozyten flottieren.

[1]) Und die Blutplättchen. Hier ist dann neben der erythrolytisch-anämisierenden Komponente der anämischen Noxe noch eine besondere globulinozide und leukotaktische Giftkomponente anzunehmen. Diese Symptome sind aber eigentlich nicht mehr direkt anämisch, sondern nur von konkomittierender Bedeutung. Bestimmte Formen von einfacher oder perniziöser Anämie, die durch spezifische Gifte verursacht werden (Morbus Biermer) haben denn auch in diesem Sinne ein bestimmtes hämatologisches Syndrom.

nicht homogen, sondern zwiespältig-heterogen, umfaßt zwei qualitativ ganz verschiedenartige Veränderungen.[1])

Zum Wesen der hämatischen Anämie gehört also außer primärer Blutschädigung eine relative oder absolute regenerative Insuffizienz des Erythroblastengewebes, eine Insuffizienz seitens der erythroblastischen Regeneration.

c) Sog. plastische und aplastische Anämie.

Man bezeichnet eine Anämie mit insuffizienter, aber vorhandener Regeneration als aktive (hyporegeneratorische) Anämie, diejenige mit völlig darniederliegender oder fehlender Regeneration inkorrekterweise als aplastische Anämie. Richtiger wäre aregeneratorische Anämie.[2]) Die aplastischen Anämien sind also nur bloße Formen und Abarten der sonstigen gewöhnlichen aktiven hämophthisischen und erythrotoxischen Anämien, sind von jenen nur graduell unterschieden durch das Fehlen der bloß akzidentellen Erythroregeneration und der regenerativen Blutsymptome. Beiden Formen gemeinsam ist dagegen die für jede hämotoxische Anämie obligatorische Rotblutdegeneration. Die aplastisch-aregeneratorische Form einer hämotoxischen Anämie führt nur diese Symptome, und eben deshalb sind die hier auftretenden Symptome als die primären und als solche als von degenerativer Natur zu bewerten. Das degenerative Element ist also nach der Theorie der hämatischen Anämie das obligatorische Moment, das notwendige vorhandene Grundsymptom jeder hämatogenen Anämie. Keine solche Anämie ohne morphologische Blutdegeneration; das regenerative Moment kann dagegen, wie bei der sog. aplastischen Anämie, im Blut fehlen, ist also nur von akzidenteller und sekundärer Bedeutung, wie denn überhaupt auch die regenerative Reizung des Erythroblastenapparats erst ein sekundäres Moment in der Pathogenese einer jeden Anämie ist. Umgekehrt darf man aus dem Studium der sogenannten aplastischen Anämien die hier vorhandenen morphologischen Blutveränderungen als degenerativ und für jede Anämie obligatorisch deuten. Hier-

---

[1]) Im Gegensatz dazu sind die morphologischen Erscheinungen der einfachen funktionellen Leukozytose homogen. Hier handelt es sich in der ersten Phase um eine vermehrte Mobilisierung und Bedarf reifer normaler blutfähiger Zellen, und in der zweiten Phase der Regeneration um vermehrte Ausfuhr neugebildeter Jugendformen. In beiden Phasen also um vermehrte Ausfuhr und die zweite Phase ist nur graduell von der ersten different, nur ihre höhere Steigerung. Etwaige Degeneration der Zellen ist hier erst sekundärer und indirekter Natur, nicht wie bei der Anämie direkt und primär. Bei der Anämie handelt es sich also bei der die sekundäre Regeneration veranlassenden Reizwirkung nicht um vermehrte Zellausfuhr reifer Zellen aus dem Gewebe, wie bei der Leukozytose, sondern vermehrten Zelluntergang im Blut. Beide Symptomteile sind bei der Anämie einander antipolar entgegengesetzt und qualitativ different. Anämie und Leukozytose haben außer der bei beiden statthabenden sekundären Regeneration nur das gemeinsam, daß sie, gegenüber der leukämischen Veränderung, die der Blutausdruck einer eigenen Primärerkrankungsform des hämatopoetischen Gewebsapparates ist, bloße sekundäre, ziemlich unspezifische Blutsymptome der verschiedensten primären und sekundären Schädigungen des Blutes und des blutbildenden Apparates sind.

[2]) Eine aplastische hämatische Anämie gibt es nicht. Aplastisch oder richtiger hypoplastisch sind dagegen die oben erwähnten primär myelophthisischen Anämien.

nach sind also kernhaltige Blutkörperchen jeder Art stets nur von regenerativer i. e. akzidenteller Bedeutung im anämischen Symptomenbild.

Die Kenntnis dessen, was degenerativ, was regenerativ ist, ist nötig und ermöglicht erst, eine bestehende Anämie als aktiv oder aplastisch zu deuten.

Jede Anämie mit regenerativen Symptomen ist unbedingt aktiv und nicht aplastisch. Allerdings aber ist umgekehrt nicht jede Anämie ohne regenerative Symptome im Blut deshalb nun auch gleich schon artlich und ihrem Wesen nach aplastisch. Es gibt bestehende aktive Anämien ohne Übertritt des im Knochenmark vermehrt neugebildeten und vorhandenen jungen Blutersatzes ins Blut, sogenannte pseudoaplastische Anämien. Beiläufig sei bemerkt, daß das Auftreten von Jugendformen im Blut, ihr verfrühter Übertritt aus dem Gewebe ins Blut, nicht sowohl auf bloßer verzögerter Reifung, Behinderung der Reifung beruht, als im letzten Grunde die Folge des vermehrten und verstärkten funktionellen Bedarfes, Reizes und plastischen Bildungstriebes ist, welcher (das ist in letzter Instanz die vermehrte progressive Blutzerstörung) so stark ist, daß nach Verbrauch des vorhandenen Reifezellenvorrats im Knochenmark jetzt auch schon die unreifen, eben entstandenen neugebildeten, noch nicht zur Funktionstüchtigkeit ausgereiften Zellen herhalten müssen und als solche funktionell eingestellt und in Anspruch genommen werden, bevor sie in Ruhe ausgereift sind. Sie finden nicht Zeit zur ruhigen Ausreifung (wie denn in hohen Graden die regenerative anämische [ebenso wie die leukämisch hyperplastische] Zellbildung eine überstürzte Zellbildung ist, d. h. abgekürzte Wege der Reifung [verfrühte ontogenetische Kernreifung bei zurückbleibender artlicher Plasmadifferenzierung[1]] einschlägt). Die Behinderung der Reifung ist also nur relativ und nicht direkter[2]) Natur; sie bleibt trotz der verstärkten Zellbildung doch, aber nur relativ, hinter dem vermehrten funktionellen Anspruch und infolgedessen vermehrtem regenerativen Zellbildungsreiz zurück. Der Übertritt der unreifen Zellen ins Blut ist, wenn auch nicht aktiver Natur durch lokomotorische Amöboidität wie bei den Leukozytosen, doch kein passiver wie bei den leukämischen Blutveränderungen durch den ictus formativus a tergo, sondern durch den funktionellen hämatischen Bedarf vom Blut aus bedingt, der als nisus regenerativus wirkt.

Auf alle Fälle ist das bloße Auftreten von unreifen Zellen in symptomatisch-diagnostischer Hinsicht ein Zeichen von vorhandener funktioneller Aktivität und Reaktion des Knochenmarkes. Atypische Reifungs- bzw. Unreifeformen aber sprechen für überstürzte Reifung, also für akutere oder quantitativ höhere Grade anämisierender Intoxikation.

2. Das Wesen der **perniziösen Anämie** und ihre Beziehungen zu den einfachen Formen der sekundären Anämie.

a) Unterschied und Beziehung zur einfachen sekundären Anämie.

Es können die Intoxikationen, die speziell das Rotblut und den Erythroblastenapparat direkt oder indirekt (regenerativ) durch Blutintoxikation affizieren, zweierlei Formen von anämischen Symptombildern nach sich ziehen, das Rotblut bzw. den Erythroblastenapparat in verschiedener Weise affizieren. Mit anderen Worten, man

[1]) z. B. entkernte polychromatische Zellen, entkernte Megaloblasten, polynukleäre ungekörnte Leukoblasten oder Muttermyelozyten.

[2]) Etwa durch toxische Plasmaparalyse.

unterscheidet unter den sekundären symptomatischen Toxanämien, richtiger den toxogenanämischen Blutveränderungen, zwei Hauptformen, die einfache sekundäre Anämie und die perniziöse Form der sekundären Anämie.

Meistens machen die Rotblutgifte nur einfache Anämie; unter Umständen[1]) können sie aber auch eine perniziöse Anämie nach sich ziehen, dann nämlich, wenn das Knochenmark in funktioneller Hinsicht, durch familiäre Kongenitalität, durch gewisse Altersumstände, ferner durch prädisponierende Vorkrankheiten, oder durch die sich direkt nicht nur auf das zirkulierende Blut, sondern auch auf das Knochenmark erstreckende Wirkung der betreffenden anämisierenden Noxe, geschwächt und in regenerativer Hinsicht zur „perniziösen Reaktion" disponiert ist. Spezifische Gifte oder spezifische Eigenschaften gewisser Gifte, also die äußeren auslösenden Reizursachen, sind es also anscheinend direkt nicht so sehr, die die Perniciosa bzw. deren populärstes Symptom, die Megaloblastenregeneration verursachen, vielmehr dieselben Gifte, die unter gewöhnlichen Umständen bei fehlender Prädisposition einfache Anämie verursachen;[1]) spezifisch ist also ihrem Wesen nach weniger und jedenfalls nicht in erster Linie die causa externa, sondern die eigentliche Ursache der Perniciosa ist in letzter Instanz vor allem eine gewisse interne Prädisposition und Funktionsschwäche des Knochenmarkgewebes; die „Perniziosität" entsteht durch ein gewisses Mißverhältnis zwischen dem Reiz und der Empfindlichkeit bzw. dem Reaktionsvermögen, bei dem, im Gegensatz zur einfachen Anämie, auch das Reizrezeptionsvermögen gegen die Norm verändert und zwar zur Hypersensibilität vergrößert, die Reizschwelle erhöht wird.

Bei der einfachen sekundären Anämie wird das Knochenmark nämlich nur indirekt vom untergehenden Blut aus in einen blanden regenerativen Reizzustand versetzt (sekundäre funktionell-regenerative Myelopathie); bei der Perniciosa wird aber unter Umständen das Knochenmark selbst direkt intoxiziert, auf alle Fälle ist sein Blutbildungsmodus und Regenerationstypus zur „perniziösen Reaktion" prädisponiert. Es wird also hier, im Verhältnis zur anämischen Blutveränderung eine Art primäre Myelopathie gesetzt. Dort nur Hämotoxikose, hier auch Myelotoxikose. Dort wird das Knochenmark nur erythroregenerativ gereizt, hier beeinflußt die Myelotoxikose auch die primäre Erythroplasie, bzw. alteriert die Erythroregeneration (es kommt zur pathologischen Regeneration).

Die perniziöse Anämie ist also nur eine Abart[2]) und besondere Erscheinungsform einer gewöhnlichen Anämie und daher ebenfalls wie diese lediglich sekundär-sym-

---

[1]) Speziell der Bothriocephalus macht gern und leicht Perniciosa; indes doch sehr oft auch nur einfache Anämie. Es gibt Bantiformen und gewisse Karzinome, die nicht stets, wie gewöhnlich eine Anaemia simplex, sondern gelegentlich auch perniziöse Anämie nach sich ziehen; die perniziöse Anämie ist da also bloß das Folgesymptom und die Begleiterin dieser Krankheiten und wird durch sie ätiologisch bedingt. Hier sind dann also nicht etwa zwei verschiedene Krankheiten miteinander kombiniert; ebensowenig wie bei der Jakschschen Kindermegalosplenie, sowie der akuten myeloiden Leukanämie, wo die anämische Komponente gewöhnlich eine Pernicicosa ist. Vielfach geht hier auch einfache sekundäre Anämie in Perniciosa über.

[2]) Als aplastische, richtiger aregeneratorische Form hat man die Abart der Anämie bezeichnet, bei der die Regeneration ganz ausfällt; als perniziös bezeichnet man dagegen diejenige, bei der eine besondere (nämlich megaloblastische) Form von Regenerationstypus vorliegt. Da aber die Regeneration etwas Akzidentelles ist und ganz

ptomatischer Natur; sie ist also keine einheitliche eigene Krankheit sondern nur ein charakteristisches, wohlabgegrenztes Blutsymptombild am Rotblut von verschiedenster Ätiologie. Es ist der Name mit der Zeit zu einem stereotypen hämomorphologischen Terminus geworden, der mit dem klinischen Verlauf und der perniziösen Prognose nichts mehr direkt zu tun hat. Es gibt hiernach perniziöse Anämien, die relativ gutartig mit Remission verlaufen, auch heilbar sind (Bothriocephalus), und umgekehrt einfache Anämien von äußerst schwerem perniziösen[1]) Verlauf.

b) Perniziöse Anämie und Morbus Biermer.

Der charakteristische Prototyp einer perniziösen Anämie ist die Bothriocephalus-Bandwurm-Anämie. Diese ist jedoch zweifellos sekundär, sekundäre Folgeerscheinung einer durch den Bandwurm bedingten Vergiftung. Also müssen auch alle sonstigen, den gleichen Blutbefund aufweisenden (perniziösen) Anämien als sekundär aufgefaßt werden, speziell auch die Anämie bei Morbus Biermer. Auch mit Methämoglobin bildenden Giften gelingt es experimentell, (sekundäre) perniziöse Anämie mit allen hämatologischen und pathologischen Symptomen dieser zu erzeugen.

Wie bei der einfachen sekundären Anämie, so gibt es auch bei den perniziösen Formen von Anämie solche, die die einzigen und direkten Folgeerscheinungen einer spezifischen Vergiftung sind, solche, die zugleich auch mit Veränderungen im Leukoblastenapparat einhergehen, und solche, die bloße symptomatische Begleiterscheinungen sonstiger toxischer Krankheitsprozesse sind.

Die perniziöse Bothriocephalusanämie ist in diesem Sinne einzige direkte deuteropathische Folgeerscheinung der betreffenden toxischen Noxe, bzw. die betreffende toxische Noxe setzt, abgesehen von dem bekannten pathologischen Bild (allgemeine Fettmeta-

---

fehlen kann und es auch eine aplastische Abart der perniziösen Form, eine perniziöse Form sozusagen der aplastischen Anämie gibt, die auch diagnostiziert sein will, so ist bei der Perniciosa außer etwaigen spezifischen Regenerationserscheinungen auch eine spezifische Degeneration (Hyperzytochromie, vergrößerter Index) anzuerkennen. Bzw. da es auch eine aplastische Perniciosa ohne Megaloblasten gibt, sind die dann primär auftretenden und restierenden mehr allgemein anämischen und degenerativen Blutsymptome als die eigentlichen und spezifisch perniziösen (perniziös-anämischen) aufzufassen.

[1]) Zweckentsprechender wäre vielleicht, statt dessen von Megaloblastenanämie zu sprechen. Indes, wenn selbst vielleicht die vielfach aufgestellte Behauptung nicht richtig ist, daß sich Megaloblasten auch bei einfach sekundärer Anämie finden (dort finden wir eben meist nur große Normoblasten, nicht echte Megaloblasten), da sie sich angeblich eben nur bei sekundärer Perniciosa, d. h. in Gesellschaft mit sonstigen „perniziösen" Symptomen, also im hämatologischen Rahmen einer Perniciosa finden sollen — so fehlen doch die Megaloblasten vielfach im perniziös-anämischen Blut, sei es, daß sie in aplastischen Abarten nicht gebildet, oder in aktiven Formen nicht ins Blut ausgeführt werden (A. pseudoperniciosa). Also muß, da die Megaloblasten, wie alle Erythroblasten, auch bei der perniziösen Anämie von bloß akzidentell regenerativem Wert sind, die spezifische hämatologische Perniziosität noch in etwas anderem liegen; und ferner kann der inkonstante und variable etwaige Megaloblastenbefund nicht namengebend für die Diagnose in Betracht kommen.

morphose, Siderose, Achylie, Lymphozytenfiltration der atrophischen Magendarmschleimhaut) im Blut die morphologischen Erscheinungen der perniziösen Anämie mit entsprechender begleitender Leukozytose, die den pathologischen Erscheinungen am sonstigen Organismus nicht sub- sondern koordiniert sind.

Es gibt aber auch Magenkarzinome, Megalosplenien (granulomatöse[1]) [Banti] und lienale [Jakseh] Pseudoleukämie), die unter seltenen Umständen mit begleitender perniziöser Anämie einhergehen.

Nur diejenige perniziöse Anämie, deren toxische Ursache klinisch und p. m. nicht in die Erscheinung tritt, bildet dadurch den charakteristischen klinischen Syndrom des eigenen Krankheitsbildes der kryptogenetischen Biermerschen Anämie, die Biermersche Form der perniziösen Anämie. Es liegt hier sozusagen ein besonderer Morbus Biermer vor, dessen einzigstes im Vordergrund stehendes Hauptsymptom allein eine sekundäre konkomittierende Anämie meist perniziöser Form ist. Es ist das also eine symptomatische perniziöse Anämie unbekannter toxischer Ursache. Da es aber auch progressive zum Tode führende einfach sekundäre Anämie dunkler Ätiologie gibt, so ist es hier beinahe richtiger, von perniziöser Form Biermerscher Anämie zu sprechen. Es geht also die Biermersche Krankheit nicht stets aber meist mit perniziöser Anämie einher, ist also ein besonderes klinisches Bild mit meist perniziöser Anämie des Blutes bzw. eine besondere (autotoxische) Krankheit mit gewöhnlich perniziöser Blutanämie.

Die perniziöse Anämie bei Morbus Biermer ist also nur eine Erscheinungsform der vielen perniziösen Anämien aus anderen Ursachen, bzw. das einheitliche charakteristische hämatologische Symptomenbild der einen perniziösen Anämie hat verschiedene Ursachen, wennschon alle diese Ursachen sicher etwas Gemeinsames haben, das gerade die „Perniziosität" des Blutbildes bedingt.

Nur dadurch, daß man (Naegeli) fälschlich die Begriffe des Morbus Biermer und der perniziösen Anämie identifiziert hat, den Morbus Biermer als perniziöse Anämie *κατ' ἐξοχήν* auffaßte und von hier alle Gesetze über die letztere abstrahierte, kam man zu dem Fehlschlusse, schon die perniziöse Anämie schlechthin als eigene Krankheit zu erklären und den sekundären Anämien gegenüberzustellen. Das ist aber falsch. Der Morbus Biermer ist eine Krankheit, die perniziöse Anämie aber ist bloßes Symptom.

Es ist somit Biermersche Krankheit und perniziöse Anämie nicht gleichbedeutend. Die Biermersche Krankheit erschöpft nicht den Begriff der perniziösen Anämie und nicht jede perniziöse Anämie ist Morbus Biermer.[2])

---

[1]) Müssen unterschieden werden von der Anaemia pernicios a splenica von Strümpell, i. e. Biermerscher oder Bothrioeephalusanämie mit kleinem erythroblastischem Milztumor.

[2]) Es ist daher inkorrekt und mißdeutlich, die kryptogenetische Biermersche Anämie als Pernicios a schlechtweg zu bezeichnen oder zum Prototyp der perniziösen Anämie zu erheben und beide Begriffe zu identifizieren. Man darf nicht von der Biermeranämie auf die pernicios a deduzieren, sondern muß von typischer Perniziosa, wie der Bandwurmanämie, ausgehend, generalisieren und Regeln abstrahieren, die auch die Biermeranämie mit umgreifen. Nur eben wenn man nicht scharf die Begriffe unterscheidet, kann man sich das Zustandekommen von Jakschscher Mikrosplenomegalie oder von Leubescher Leukanämie nicht, oder nur gezwungen (Naegeli) als Kombination zweier verschiedener selbständiger Krankheiten erklären, der Leukämie und der Biermeranämie. Ebenso würde man dann ja die Kombination von Karzinom oder von Bantimilz mit perniziös-anämischem Blut als Kombination zweier Krankheiten auf-

c) **Das Wesen der perniziösen Anämie.**

Es sind also alle perniziösen Anämien (und unter ihnen die den Morbus Biermer begleitende Anämie) erstens sämtlich auch nur sekundär symptomatisch, nicht primär essentiell. Primäre und essentielle Anämien gibt es überhaupt gar nicht, und auch beim Morbus Biermer, der freilich eine eigene Krankheit ist, und bei dem die Anämie — zufällig — als Hauptsymptom im Vordergrund steht, ist diese Anämie als solche lediglich begleitend, sekundär und symptomatisch. Es sind ferner die perniziösen Anämien daher auch nicht primär myelopathisch (auch nicht bei Morbus Biermer), d. h. nicht Folgesymptom einer primären Myelopathie. Speziell sind sie nicht Ausdruck und Inbegriff gar einer funktionell-idiopathischen Myelopathie durch fehlerhafte dysfunktionelle Aberration der primären Blutbildung, welche Art von Anämie es bisher überhaupt nicht gibt[1]), da die bisher bekannten Myelanämien lediglich Folge von Markmetaplasie also auch sekundär sind. Vielmehr sind die sämtlichen perniziösen Anämien (die Biermeranämie mit einbegriffen) primär hämopathischer Natur wie die gewöhnlichen sekundären Anämien. Auch sie sind also nur eine besondere Form sekundärer und zwar hämotoxischer Anämie. Hierfür spricht auch ganz besonders der Umstand, daß gelegentlich einfache sekundäre Anämien (z. B. bei Morbus Banti) in perniziöse Form übergehen können, ihren hämatologischen Charakter ändern. Also muß dann auch die perniziöse Form sekundär sein.

Ganz wie bei der einfachen oder gewöhnlichen sekundären Anämie gibt es daher auch bei den perniziösen Formen aktive und aplastische Erscheinungen und Varietäten. Wie bei der einfachen, so sind auch bei den perniziösen Formen die degenerativen Veränderungen die prinzipiellen und obligatorischen.

Es ist daher, da die regenerativen Erscheinungen im Blut fortfallen können, klar, daß nicht nur die myelogene Regeneration, sondern auch schon die direkte degenerative Giftwirkung auf das kreisende Blut, die Erythrotoxikose, sich in spezifischer „perniziöser" Weise ausdrücken muß. Schon das bloße degenerativ-anämische Blutbild muß, in aplastischen und pseudoaplastischen Fällen ohne

---

fassen müssen, wozu nach unserer oben dargelegten Auffassung nicht die geringste Notwendigkeit vorliegt.

Nach unserer Auffassung ist allein die Biermeranämie eine eigene Krankheit, eine besondere Einzelform perniziöser Anämien, so gut wie die Karzinomanämien der das Blut anämisierenden Karzinome, aber sie ist eben klinisch eine perniziöse Anämie mit dunkler vermutlich autotoxischer Ätiologie, die Bothriocephalus- und Karzinomanämie sind entsprechend perniziöse Anämien mit anderer, greifbarer externer Ätiologie, und bei der Leukanämie sind nicht Biermeranämie und Leukämie kombiniert, sondern es geht Leukämie mit begleitender symptomatischer Anämia pernicicosa, mit „perniziösen" Anämiesymptomen einher, es beruht dort bzw. wird bedingt und verursacht die Perniciosa nicht durch Autointoxikation, Bothriocephalus oder Karzinom, sondern durch Leukämie, d. h. durch die eigene und selbständige spezifische Wucherung des hämatopoetischen Gewebes oder deren Ursache.

[1]) Ob die Chlorose auf ungenügender Fe-Assimilation und Hb-Bildung beruht, ist fraglich, doch ist auch sie deutlich nicht durch interne Veranlagung des Knochenmarkes selbst, sondern durch in bezug auf das Knochenmark exogene Autointoxikation (Dyssuration der endotoxinen Keimdrüsen) bedingt.

perniziöse Regeneration, spezifisch perniziös-anämischen Charakter aufweisen.

Perniziöse Anämie bedeutet schließlich nur einen wohlumschriebenen hämatologischen Symptomenkomplex, ein charakteristisches Blutbild (keine eigene Krankheit), dessen regenerative Komponente ebenfalls unter Umständen spezifisch sein kann, dessen eigentliche Spezifizität aber in der stets obligatorisch vorhandenen degenerativen Komponente besonderer Art liegt, die eine prinzipiell konstante Form zeigt.

Die Bezeichnung dieses Blutbildes als „perniziös" rührt aus der Zeit her, als man Morbus Biermer, der ja stets zum Tode führt, mit perniziöser Anämie schlechthin identifizierte.

Da es aber auch tödlichen Morbus Biermer mit einfacher Anämie gibt, auch sonstige einfache, z. B. karzinomatöse Anämien zum Tode führen, andererseits die perniziöse Bandwurmanämie unter Umständen mit Beseitigung der Ursache heilbar ist, so soll der Ausdruck perniziös, in bezug auf Anämie gebraucht, nicht auf die klinische Prognose bezüglich sein, sondern ist nur ein bestimmter hämomorphologisch-symptomatischer Begriff geworden, der ein bestimmtes hämatologisches Blutbild charakterisiert.

d) Die spezifisch perniziösen Symptome, ihr pathogenetischer Wert und diagnostische Bedeutung.

Zu allgemein anämischen Symptomen degenerativen Charakters gehört natürlich auch bei der perniziösen Anämie, außer allgemeiner absoluter Oligochromämie und Oligozythämie, die Anisozytose, speziell Mikro- und auch Makrozytose. Diese sind der morphologische Ausdruck der Erythrozytenschädigung, die ihrerseits zur Oligozythämie mit Oligochromämie führt. Was die Makrozytose anbetrifft, so ist diese in der gewöhnlichen mittleren Form kein Zeichen spezifisch megaloblastischer Regeneration, findet sich vielmehr auch bei jeder einfachen Anämie. Ebenso in höheren Graden die Poikilozyten und die aus ihnen entstehenden Schizozyten. Sie alle sind also nicht spezifisch perniziös degenerativ, sondern nur allgemein anämisch-degenerativ.

Als spezifisch perniziös anämisch erachten wir dagegen von degenerativen Symptomen die im Verhältnis zur Oligozythämie relativ geringfügige Oligochromämie, also die relative Hyperchromämie bei absoluter Oligochromämie[1]) oder den erhöhten Färbindex und, als sein morphologisches Äquivalent im mikroskopischen Blutbild, die erhöhte Einzelfärbbarkeit oder zytoindividuelle Hyperzytochromie der Erythrozyten.

Hyperzytochromie als durchaus perniziös-degeneratives Symptom findet sich nun nicht bei Normomorphie, sondern stets nur kombiniert mit Pathomorphien, mit Anisozytose, Poikilozytose, Schizozytose und Ehrlich-Heinzschen Binnenkörpern.

Es setzt sich also die spezifisch perniziöse Blutdegeneration im mikroskopischen Bild zusammen aus Anisozytose und Hyperzytochromie, besteht kurz in einer Anisozytose hyperchromer Erythrozyten oder in hyperzytochromer Anisozytose und einer Hyperchromie von Poikilozyten und Schizozyten. Dazu tritt von allgemeinen Symptomen der erhöhte Index.

Dem gegenüber weist die einfache Anämie als degeneratives Symptom nur hypochrome Anisozytose auf mit den Allgemeinsymptomen einfacher Anämie (Oligozythämie und Oligochromämie).

---

[1]) Es besteht absolute Oligochromämie infolge von anämischer Oligozythämie und relative Hyperchromämie infolge zytologischer Hyperzytochromie.

Im perniziösen Blutbild sind also von physikalischen Symptomen allgemein anämisch die Oligozythämie und Oligochromämie, perniziös anämisch der erhöhte Index; von mikroskopischen Symptomen allgemein anämisch die Anisozytose (Makro-, Mikro-) und Poikilozytose, perniziös anämisch die Hyperzytochromie.

Dieses sind die für ein perniziös anämisches Blutbild obligatorischen Mindestsymptome, die ein solches eo ipso zum perniziösen stempeln, für dieses absolut charakteristisch sind. Megaloblasten also können fehlen (obwohl ihr etwaiges positives Auftreten ebenfalls absolut pathognomisch sein soll), da sie, als lediglich regeneratives Symptom, von bloßer akzidenteller Bedeutung sind.

Die Megaloblasten sind also kein Zeichen perniziöser krankhafter Primär-Blutbildung, sondern nur ein solches von perniziöser krankhafter Sekundär-Blutreparatur. Es handelt sich nicht um megaloblastische Degeneration des Knochenmarks, sondern um megaloblastische Blutregeneration seitens derselben, e. i. es handelt sich bei der Megaloblastenbildung nur um ein Zeichen sekundärer regenerativer Reizung des Knochenmarks. Die Megaloblasten und ihre Entkernungsprodukte, die Gigantozyten, sind also ein anämisch-regeneratives Blutsymptom. Sie sind kein Zeichen bösartigen Zellwachstums, und ihr Auftreten im Blut ist in gewissem Sinne ein prognostisch gutes Zeichen, für noch vorhandene, wenn auch perniziöse Reaktionsfähigkeit und Funktion sprechend; ihre Zahl im Blute ist also nicht der Ungünstigkeit direkt sondern indirekt, und vielmehr der Günstigkeit gewissermaßen direkt proportional. Ihr Fehlen im Blut deutet nicht klinische Remission des perniziösen Zustandes, sondern nur verringerten Regenerationsbedarf, verringerten Zellübertritt, oder verringerte Zellbildung (funktionelle Aplasie) an.

e) Die spezielle Pathogenese der perniziös degenerativen Symptome.

α) Wie die erhöhte Färbbarkeit und Oxyphilie der Erythrozyten bei perniziöser Anämie aufzufassen und entstanden zu denken ist, ist strittig. Die meisten sehen in ihr den Ausdruck vermehrten Hb-Gehaltes und beziehen sie auf vermehrte regenerative Hb-Bildung[1]); speziell hyperchrome Makrozyten werden als entkernte farb-

[1]) Der durch die degenerative Erythrolyse verloren gehende Farbstoff soll sich bei perniziöser Anämie, entgegen dem Verhalten bei einfacher Anämie, durch die angeblich Hb-reichen Megaloblasten schneller ersetzen als die Zellzahl. Es soll bei perniziöser Anämie, nach dieser Auffassung, a priori nur ein makrozytäres Blutbild durch Megaloblastenentkernung bestehen, und die Zellzahl sich zum Teil durch mikrozytäre Schizozytose aus diesen Makrozyten kompensatorisch ersetzen; das perniziöse Blutbild also sei primär, weil megaloblastischer Abkunft, und die Mikrozyten seien wie die Schizozyten erst sekundär. Es würde also nach dieser Lehre ein essentieller Gegensatz zur einfachen Anämie bestehen. Dem ist nicht so. Wohl entstehen Schizozyten so und sind bloße Partialerythrozyten, nicht aber Mikrozyten. Diese haben totalen Erythrozytenwert. Sie entstehen in erster Linie ebensowenig durch Entkernung aus Mikroblasten, wie Makrozyten ausschließlich aus Megaloblasten, sondern aus Normozyten durch Kontraktion. Es sind ferner die Megaloblasten gar nicht Hb-reicher als die Normoblasten; das Gegenteil ist der Fall; und bei einfacher Anämie gibt es ebenfalls Makrozyten, nur sind sie hier hypozytochrom. Diese deshalb aber gerade hier von zufällig abnorm großen Normoblasten abzuleiten, geht doch nicht wohl an und wäre zu grob schematisch. Nein, die Makrozyten sind hier wie dort einheitlich (durch

stoffübereiche Megaloblasten aufgefaßt. Andere sehen darin ein Zeichen verminderten Hb-Untergangs und erhöhter, kompensatorisch adaptierter und erworbener Resistenz, was bei einer tatsächlich im ganzen vermehrten Erythrolyse ohne weiteres schwer vorstellbar ist. Man müßte dann kompensatorische Pachydermie annehmen.

Es ist nun aber nicht gesagt, daß die vermehrte mikroskopische Färbbarkeit und erhöhte Oxyphilie der Ausdruck vermehrten Hb-Gehaltes ist, und diese die Ursache der relativ vermehrten Färbekraft der Zelle bei der allgemeinen Hb-Bestimmung ist. Es kann sich um veränderten Farbstoff handeln, etwa um ein Hämoglobin, das relativ mehr Hämatin als Globin enthält, oder um ein besonders Fe-reiches Hämochromogen als Zeichen kompensatorisch erhöhter Funktion. Wahrscheinlich aber handelt es sich um eine Art toxischer methämoglobinogener Verwandlung.[1]) Auch das Methämoglobin hat eine dunklere Farbe und stärkere Oxyphilie als normales Hb. Hierfür spricht das Studium der Anilin- (Nitrobenzol-, Toluylendiamin-, Phenylhydrazin-, Hydroxylamin-, Pyrogallol- und $NaClO_3$-)-Vergiftung, die zur Bildung der stark oxyphilen Ehrlich-Heinzschen Binnenkörper führt. Diese Körperchen aus vergiftetem Blutfarbstoff sind abschnürbar und wirken dann frei und intraglobulär im mikroskopischen Bild als stark hyperzytochrome Schizozyten.

Tatsächlich läge dann also in erster Linie hier eine degenerativ-regressive Metamorphose des Blutfarbstoffes vor.

Es gelingt, mit diesen Arten von Blutfarbstoffvergiftungen (speziell mit Toluylendiamin, Azethylphenylhydrazin [Pyrodin] und Pyrogallol) außerdem eine ausgesprochene Makrozytose und Schizozytose (also Diskoplasmadegeneration) zu erzeugen, so daß eigentlich hier der ganze degenerative Komplex der perniziösen Blutanämie erreicht ist. Die Megaloblastenbildung ist ja eigentlich etwas Sekundäres und mit der perniziösen Degeneration nicht direkt Zusammenhängendes, sondern abhängig nur von der internen funktionellen Prädisposition des Myeloidgewebes.

Es gelingt durch diese Art von Giften also, experimentell eine Art perniziöser sekundärer Anämie (Anisozytose, Poikilozytose, Schizozytose, partielle und totale Hyperzytochromie), wennschon nicht gerade das ganze Krankheitsbild speziell der Biermerschen Erkrankung, zu reproduzieren.

Man kann also wohl sagen, es kommt in allen Anämien die Anisozytose in erster Linie nicht durch primäre Bildung abnorm großer neuer Blutkörperchen, sondern sekundäre Dehnung der primären reifen im Blut zirkulierenden Erythrozyten zustande. Doch

---

Dehnung und Quellung des durch den Einfluß des anämischen Serums flexil werdenden Diskostroma) zu erklären, und nur für die bei der perniziösen Anämie verschiedene Färbung und Färbbarkeit muß eine Erklärung gesucht werden. Außerdem sind bei perniziöser Anämie auch die doch auch hier auftretenden Normoblasten stärker oxyphil als die Normoblasten bei einfacher Anämie. Das ist nur so zu erklären, daß nach unserer Auffassung bei der perniziösen Anämie eine sekundäre Farbstoffdegeneration besonderer Art, auch der myelogen neugebildeten Blutzellen vorliegt.

[1]) Die Frage, ob absolut vermehrtes Hämoglobin oder nur relativer Hämatinzuwachs oder degenerativ verändertes Hämoglobin vorliegt, könnte vielleicht auch an der O_2-Zehrung und O_2-Bindung bzw. Dissoziation festgestellt werden. Auch feinere spektroskopische Studien könnten hier Aufschluß geben.

gibt es natürlich auch entkernte Gigantoblasten, die vorerst aber nicht hyperzytochrom sondern meist sogar polychromatisch sind.

Bei der gewöhnlichen einfachen Anämie kommt es dabei durch Einwirkung von Erythrolytika nur zur Hb-Abblassung, bzw. zur Hypozytochromie durch Quellung der Blutkörperchen (Hyperplasmie, Hydrämie) und Hb-Auslaugung (Hämoglobinämie, Erythrolyse). Hier also besteht nur Erythrolyse mit Globulizidie, die zu Oligozythämie und Oligochromämie mit Anisozytose und Hypozytochromie führt.

Bei der sog. perniziösen Anämie dagegen besteht außer der Diskoplasmaschädigung vor allem noch eine Hb-Vergiftung, welche zu einer Art Methämoglobinogenbildung event. noch mit verzögerter Farbstoffauflösung aus den untergehenden Blutkörperchen (Pachydermie), und somit zur Hyperzytochromie und zu relativ großem Index führt.

Die Oligochromämie also wird verursacht in allen Anämien durch die Erythrolyse. Die zytoindividuelle Hyperzytochromie der pathomorphen Anisozyten bei perniziöser Anämie durch besondere Hb-Vergiftung.

Es ist also das spezifische Zeichen einer perniziösen Anämie die hyperzytochrome degenerative Pathomorphie eines anämischen mikroskopischen Blutbildes.

Es handelt sich hierbei, wie wir nach alledem behaupten möchten, bei den sogen. perniziösen Anämien in erster Linie um den Ausdruck einer toxogenen Veränderung des Blutfarbstoffes, nicht aber um den Ausdruck einer embryonalen megaloblastischen Zellregeneration; letztere ist erst sekundär. Denn man kann zwar die spezifisch perniziöse Megaloblastenregeneration seitens des Knochenmarks durch die medulläre Prädisposition sehr gut erklären, nicht aber dadurch die Hyperzytochromie, da die Megaloblasten meist polychromatisch Hb-arm, nicht hyperzytochrom sind. Denn daß in dem Fall, wo das Knochenmark megaloblastisch disponiert bzw. in der Normoblastendifferenzierung gehemmt (megaloblastisch entdifferenziert) ist, im Blut hyperzytochrome Makrozytose entstehen müßte, diese Ansicht haben wir entschieden zurückgewiesen.

Umgekehrt ist es viel wahrscheinlicher und möglich, daß spezifische Hb-Gifte zwar gewöhnlich das Mark in megaloblastischen Regenerationszustand versetzen, aber keinesfalls stets eine solche Megaloblastenregeneration auslösen müssen, sondern auch einfache Normoblastenregeneration auslösen können, während umgekehrt unter Umständen schon einfache globulizide Hb-Gifte sehr wohl bei geeigneter interner Prädisposition auch Megaloblastenregeneration trotz bestehender Hypochromie des Blutbildes auslösen könnten. Das beweist erst recht, daß die Megaloblastose nicht ein so unbedingt spezifisches Kriterium für perniziöse Anämie ist, wie die Hyperzytochromie.

Hyperzytochromie und Megaloblastenbildung stehen also anscheinend in keinem notwendigen Zusammenhang, sind vielmehr unabhängig voneinander, wiewohl sie oft und meist miteinander vergesellschaftet vorkommen, da die Blutfarbstoffgifte fast stets zugleich auch eine Myelotoxikose verursachen, während die einfach globuliziden Hämolytika das Knochenmark nur blande in funktionellen Reparationsreizung versetzen.

Rückwärts müßten wir von hier aus schließen, daß in allen den Fällen, wo es zur perniziösen Anämie kommt, auch eine gewisse Vergiftung des Blutfarbstoffes vorliegt, daß eine perniziöse Anämie also der Ausdruck einer solchen ist.

Auch die Biermersche Krankheit gehört hierher: Diese geht meist mit perniziöser Anämie einher. In solchen Fällen besteht hyperzytochrome Hb-Vergiftung und

megaloblastische Prädisposition des Knochenmarks. Angeblich sollen Megaloblasten auch bei einfacher d. h. hypozytochromer Anämie gelegentlich vorkommen. Das wäre dann vielleicht die oft beschriebene sogen. perniziöse Karzinomanämie, obwohl hier vielleicht auch nur große Normoblasten vorliegen. Umgekehrt gibt es bekanntlich auch hyperzytochrome Biermer-Anämien ohne Megaloblasten. Daß auch einfach sekundäre hypozytochrome Biermer-Anämien ohne Farbstoffvergiftung aber mit Megaloblasten existieren, wird ebenfalls behauptet. Früher war nämlich das Hauptcharakteristikum und diagnostische Spezifikum für Perniziosität der Anämie der Megaloblastenbefund. Da erklärte es sich denn, daß eine einfache Anämie in eine Perniciosa überging durch das Größerwerden des erythroblastischen Regenerationsanspruches, bzw. durch den Hinzutritt einer Myelotoxikose zur bloßen Hämotoxikose, d. h. einer dadurch bedingten Hemmung der Erythroblastendifferenzierung. Jetzt müßte man annehmen, daß bei den komplexen Blutvergiftungen bald die einfache Erythrolyse, bald die Komponente der Farbstoffvergiftung mehr hervortritt.

Jedenfalls dürfte bei Biermerscher Krankheit ebenso wie bei Bothriocephalus eine Art Blutfarbstoffvergiftung anzunehmen sein. Bei kryptogenetischer Biermerkrankheit könnte vielleicht eine Art sublatenter Chlorsäurevergiftung vom Magen her (krankhafte Magensaftbildung) vorliegen in Verbindung mit Dyssekretion hämolytischen Pankreassaftes oder Pyrogallol- bzw. Brenzkatechin ähnlicher Substanzen aus den Nebennieren.

Wir rekapitulieren also:

Die Hyperzytochromie ist (neben etwaiger sekundärer Schizozytose) das obligatorische und allein pathognomonische Symptom für perniziöse Anämie auch bei fehlender Megaloblastose.

Die perniziöse Anämie ist eine primär hämatische hämotoxische sekundäre Anämie.

Die Hyperzytochromie kann nicht regenerativ sein, da sie stets und primär auftritt, da Makrozyten nicht unbedingt regenerativer Natur und da Megaloblasten Hb-arm sind.

Also ist die Hyperzytochromie ein degeneratives Symptom, und wie die experimentelle schwere Anämie durch Blutfarbstoffgifte zu beweisen scheinen, wahrscheinlich Ausdruck einer methämoglobinähnlichen Hb-Vergiftung.

Die Megeloblasten sind allenfalls vielleicht ein perniziöses, aber kein perniziösdegeneratives Symptom; sie sind (wie die aus ihnen sekundär entstehenden Gigantozyten) von akzidenteller regenerativer Bedeutung und diagnostisch von sekundärem Wert.

β) Die Megaloblasten sind demgegenüber vielmehr bestenfalls nur das spezifisch perniziöse Symptom der allgemeinen myelogenen Regeneration; primär perniziös ist allein die degenerative anämische Hyperzytochromie. Die Ursache dieses perniziös degenerativen Symptoms ist die Spezifizität der Giftwirkung, die Ursache der Megaloblastenbildung aber vermutlich nur eine interne Gewebsdisposition.

Jedenfalls sind erhöhter Hb-Index, erhöhte Einzelfärbbarkeit der Erythrozyten und Megaloblasten spezifisch perniziöse Symptome innerhalb eines allgemein anämischen (Oligochromämie, Oligozythämie, Anisozytose, Poikilozytose, Erythroblastose) Blutbildes.

Das Auftreten eines dieser Symptome schon stempelt ein anämisches Blut sofort zu einem perniziös anämischen.

Da aber, wie bei jeder Anämie, die regenerativen Symptome nur akzidenteller Natur sind, im Blut fehlen können, einmal weil das Knochenmark aplastisch sein kann, d. h. funktionell versagt, oder weil, wenn auch Aktivität und erythroblastische Zellbildung besteht, doch kein Übertritt der unreifen Zellen ins Blut statthat (nicht weil der regenerative Anspruch etwa zu wenig lebhaft ist und den Zellen Zeit zur Reifung ließe, sondern weil eine Lähmung der Ausfuhr statthat), so sind die Megaloblasten, wenn im Blut vorhanden, zwar von höchst charakteristischem, aber im allgemeinen ihrem ganzen Wesen nach doch praktisch von geringerem diagnostischen Wert. Das perniziös anämische Blutbild bedarf zu seiner Charakterisierung der Megaloblasten nicht und sein Mindestsymptombild setzt sich sonach im Rotblut aus allgemeiner Anämie (Oligochromämie, Oligozythämie, Anisozytose) mit erhöhtem Index und erhöhter Zellfärbbarkeit (Hyperzytochromie), (event. nach Schizozytose) oder spezifisch perniziös-degenerativen Symptomen zusammen. Dazu treten bei der perniziösen Leukanämie noch leukämische Symptome, bei den perniziösen Abarten der linealen Pseudoleukämien Banti und Jacksch noch die für ihre Grundkrankheiten charakteristische Leukozytenbilder, desgleichen solche (Lymphozytose und rechts verschobene Leukopenie) bei der Hauptform von perniziöser Anämie, der Biermerschen Krankheit, sowie der die Magenkarzinome begleitenden perniziösen Anämie.

Es gibt also nach Ansicht der Ehrlichschen Schule angeblich zwar keine einfache Anämie[1]) mit Megaloblasten, sicher aber perniziöse Anämie ohne Megaloblasten, teils weil die im Knochenmark vorhandenen Zellen nicht ins Blut übertreten, bald als solche im Knochenmark bleiben, bald hier zu Megalozyten oder selbst, was wohl möglich ist, in einigen weniger ausgesprochenen Fällen, zu Normoblasten und Normozyten reifen — teils weil Megaloblasten und überhaupt keine Erythroblasten im Marke mehr gebildet werden (aplastische Fälle). Es gibt also neben der extremen typischen perniziösen Anämie mit perniziöser Blutdegeneration und Megaloblasten in Blut und Mark, auch noch perniziöse Anämie mit perniziöser Blutdegeneration und bloßen Normoblasten im Blut (im Mark Megaloblasten und Normoblasten), ferner perniziöse Anämie ohne Megaloblasten und Normoblasten im Blut (im Mark aber noch Normoblasten), wie auch solche Formen ohne alle Erythroblasten im Mark (aplastische Form). Mit anderen Worten, zwischen der typischen perniziösen Blutdegeneration mit

[1]) Nur wo man die Berechtigung zur Bezeichnung einer Perniziosa aus der vermehrten Megaloblastenbildung hernimmt, konnte man bei Karzinomanämie mit Megaloblasten von perniziöser Karzinomanämie sprechen. Nach unserer Lehre gehört zu einer solchen in erster Linie aber Hyperzytochromie. Wir haben nämlich die perniziöse Anämie wesentlich als Ausdruck bestimmter Hb-Vergiftungen angesehen, wie sich solche bei Bothriocephalus, bei Morbus Biermer, bei Leukanämie usw. finden, die allerdings sämtlich sekundär zumeist zur Megaloblastenbildung führen, mit solcher einhergehen; wir haben aber den Hauptschwerpunkt für die Diagnose der Perniziosität auf die Hyperzytochromie, nicht auf die megaloblastische Regeneration legt. Täten wir das letztere, so könnte allerdings doch wohl auch einfache globulizide Erythrolyse etwa bei Banti unter Umständen einmal in Pernieiosa übergehen, wenn nämlich Megaloblasten auftreten; ferner müßten wir auch gewisse Fälle myelophthisiseher Anämie mit Myeloblasten hierher zur Perniciosa reehnen.

megaloblastischer Regeneration und der aplastischen perniziösen Anämie steht perniziöse Anämie mit perniziöser Blutdegeneration und bloßer normoblastischer Blutregeneration.[1]) Besteht also Kombination von Hyperzytochromie mit oder ohne Megaloblasten, so ist das stets perniziös anämisch. Die Megaloblasten ihrerseits treten bei perniziöser Anämie in Verbindung mit Hyperzytochromie auf, sollen aber nach Angaben anderer hämatologischer Schulen auch bei einfacher Anämie, d. h. in Verbindung mit Hypozytochromie des degenerativ anämischen Blutbildes gefunden werden.

Die gewöhnliche Makrozytose ist auch bei vorhandenen Megaloblasten kein Zeichen von perniziöser Blutbildung oder selbst nur von megaloblastischer Regeneration, findet sich vielmehr schon als allgemein anämisches Symptom bei einfachen Anämien und entsteht durch physikalische Schädigung (Quellung) der Normozyten seitens des anämisch anisotonischen Blutplasmas.

Eine hyperzytochrome Makrozytose mittleren Grades ist zwar ein perniziös anämisches Symptom, aber kein Zeichen megaloblastischer Blutbildung. Auch diese Formen sind nicht durch Entkernung der Megaloblasten entstanden, denn letztere sind zuerst und a priori polychromatisch Hb-arm, sondern sie sind entstanden durch Hb-Vergiftung an degenerierten kernlosen Normozyten und Makrozyten. Erst sekundär können auch neu im Blut auftretende Megaloblasten und Hb-arme aus ihnen entstandene Gigantozyten im Blut selbst hyperchrom werden, wenn diese neue Blutgeneration daselbst einer neuen weiteren Attacke der Giftwirkung anheimfällt. Also bei der hyperchromen Anisozytose ist nicht die Makrozytose, sondern die Hyperchromie ein Zeichen perniziöser Bedeutung.

Wohl aber sind, wenn vorhanden, auch unabhängig von jeder Hyperchromie perniziöse anämische Symptome die extrem großen, stets zuerst nur polychromatischen Gigantozyten, und die extrem kleinen, stets hyperchromen Schizozyten. Erstere, hypochrom und Hb-arm, sind fraglos aus Megaloblasten entstanden und sind somit ein bloß regeneratives Symptom; letztere, stets hyperchrom, durch Abschnürung von Normozyten entstanden, wie sie nur bei Methb-Vergiftung statthat, sind ein degeneratives Symptom.

Es können also die Gigantozyten unter Umständen, ebenso wie die Megaloblasten, als ein akzidentelles Zeichen nur sekundärer Blutneubildung im Blut fehlen. Desgleichen treten die Schizozyten, ebenso wie Poikilozyten nur in höheren Graden von Anämie überhaupt auftreten, neben diesen Poikilozyten nur in besonders hohen Graden perniziöser Anämie (starke Vergiftung) auf. Es können also auch Poikilozyten und Schizozyten fehlen. Es bleibt also als obligatorisches Mindestsymptom der perniziösen Anämie nur hyperzytochrome Anisozytose mittleren Grades.

Die regenerative erythroblastische Reaktion ist bei der perniziösen Anämie nur graduell von der bei einfacher Anämie unterschieden; der anämisierende Reiz (hämotoxische Noxe) und die pathomorphe Degeneration ist aber bei perniziöser Anämie spezifisch und qualitativ different.

Zusammenfassung: Patho-morphologische Erscheinungen am roten Blutanteil finden sich hauptsächlich und in erster Linie[2]) nur unter anämischen Zuständen, bzw. es

---

[1]) Wie bei der Unabhängigkeit von Megaloblasten und Hyperzytochromie auch einfache d. h. bloße globulizide erythrolytische Anämien mit Megaloblasten auf Grund unserer Erklärung der perniziösen Anämie denkbar ist, ist oben ausgeführt.

[2]) Finden sich allenfalls bei myelophthisischer Anämie, wo sie nicht die Reparation des gesehmälerten Blutes, sondern des gesehmälerten Myeloidgewebes ausdrücken und der Myeloregeneration des Myeloidgewebes dienen. Ihr Übertritt ins Blut erfolgt nicht

sind morphologische Veränderungen am Rotblut gewöhnlich als Ausdruck von Anämie und als Blutsymptom und Folgeerscheinungen von anämisierenden Prozessen auffassen. Sie setzen sich zusammen aus den obligatorischen Degenerationen der zufällig zirkulierenden Erythrozyten und eventuellen regenerativen Reizerscheinungen seitens des Erythroblastenapparates mit gegen die Norm vermehrtem aber relativ unzureichendem Übertritt von ad hoc neugebildeten normalen z. T. aber noch nicht ausgereiften also Hb-armen und funktionsuntüchtigen Erythrozyten. Wo also anämische Veränderungen auftreten, sind in erster Linie erythrodegenerative zu erwarten; nur und allein erythroregenerative ohne gleichzeitig degenerative sind äußerst selten.

Unter Anämie im hämatologischen Sinne versteht man also den Inbegriff und Komplex der bei gewissen spezifischen Rotblutvergiftungen symptomatisch im Blut auftretenden Veränderungen an der roten Komponente des Blutes. Die anämische Symptomatologie umgreift bzw. setzt sich zusammen in erster Linie aus degenerativen Veränderungen seitens der zirkulierenden präformierten reifen roten Blutkörperchen des Blutes; dann noch eventuell aus den etwaigen regenerativen Veränderungen, also aus Erscheinungen der regenerativen Tätigkeit von seiten des präformierten oder extramedullär ad hoc metaplastisch neugebildeten myeloischen Erythroblastengewebes, als da sind regenerative Neubildung und event. Ausfuhr ins Blut von Jugendzellen.

Es handelt sich also bei der Anämie um Symptome einer Blutvergiftung, die direkt das zirkulierende Blut, indirekt den Erythroblastenapparat durch regenerative Reizung in Mitleidenschaft zieht.

Dazu können noch akzidentelle begleitende Erscheinungen seitens der Blutplättchen und Leukozyten treten.

Anämie ist also der Inbegriff der Blutsymptome, die die Folge sind, die sich abspielen und die äußerlichen Erscheinungen darstellen gewisser Vergiftungen, die vornehmlich auf die rote Komponente des Blutes wirken.[1]) Sie spielen sich ab in erster Linie direkt an den zirkulierenden Erythrozyten und zwar hier in Form degenerativer Erscheinungen. Von hier aus indirekt am Erythroblastenapparat, diesen funktionell zur vermehrten Regeneration mit Übertritt von zum Teil noch unreifen Gebilden anregend. In diesem Sinne ist also Anämie ein speziell hämatologischer Symptomenkomplex.

Man findet also Degeneration der zirkulierenden präformierten roten Blutkörperchen und Auftreten wohlerhaltener neugebildeter Jugendformen, die allerdings dann weiter ebenfalls sekundär degenerieren können.

Hiernach ist das Wesen der (primär hämatischen) Anämie durch vermehrten Blutuntergang[2]) nicht ein einfacher bloßer Blutverlust, sondern eine an der roten Kom-

---

durch den Zellbedarf im Blut, sondern durch hyperkompensatorische Überproduktion im Mark und daraus resultierender Zellabstoßung, ähnlich der Reizungsmyelozytose. Hierher gehört meist auch das angebliche Auftreten von Erythroblasten bei Polyglobulie, die, im Gegensatz zu den Anämien durch vermehrten Untergang oder verminderte Blutbildung, aufzufassen sind als „negative Anämien", i. e. als Veränderungen, entstanden wahrscheinlich durch verminderten Untergang infolge Funktionsschwäche der Milz.

[1]) Meist ist auch der Erythroblastenapparat akzidentell mit beteiligt.

[2]) Im Gegensatz zur primären medullären Anämie durch primär verminderte hypoplastische Blutbildung infolge substitutiver Metaplasie und Myelophthise des medullären Erythroblastenapparats durch primäre oder sekundäre heterotope Knochenmarkstumoren.

ponente des Blutes angreifende und in dadurch bedingte Veränderung der morphologischen normalen Zellzusammensetzung sich dokumentierende Vergiftung, eine durch Blutvergiftung usw. verursachte anhaltende, progressive mit gewissen degenerativen und regenerativen morphologischen Veränderungen einhergehende Rotbluteinschmelzung ohne entsprechende d. h. ausreichende oder sogar ganz fehlende myelogene Regeneration.

Es handelt sich also stets bei Anämie in erster Linie um die roten Blutkörperchen, und zwar bei den gewöhnlichen (primär hämatischen, hämophthisischen) Formen um einen über die Norm vermehrten Untergang (Erythrolyse, Blutfarbstoffschädigung, funktionelle Außerbetriebsetzung) und stets um ein Mißverhältnis zwischen degenerativer Blutzerstörung (Bluteinschmelzung) und myelogenem, zwar angestrengtem und über die Norm verstärktem, aber doch insuffizientem Blutersatz.

Das Primäre und Wesentliche ist jedenfalls die Rotblutdegeneration. Die Blutregeneration von seiten des Erythroblastenapparats ist erst sekundär, ja kann sogar ganz fehlen (aplastische Anämie), oder, wenn vorhanden, sich am Blutbild nicht bemerkbar machen (pseudo-aplastische Anämie).

Es handelt sich also bei jeder hämatischen Anämie um vermehrte degenerative Hämophthise, eventuell mit fehlender oder, wenn vorhanden, absolut gegenüber der Norm vermehrter, aber relativ gegenüber dem Bedarf ungenügender, myelogener Reparation.

Es ist daher für die Diagnose einer Anämie unbedingt notwendig das Auftreten und die Feststellung von Rotblutdegeneration (hämatologisch: morphologische Degeneration und Resistenzveränderung, klinisch Urobilinurie, histopathologisch Siderose). Allenfalls und allein die regenerativen Erscheinungen können überhaupt (i. e. im Gewebe), oder doch im Blut fehlen.

Findet man im Blut als am auffälligsten irgend welche regenerative Erscheinungen, so können diese, besonders wenn sie schwerer Natur sind (basophile Punktierung, Erythroblasten), sehr wohl allerdings auf das Bestehen einer Anämie hinweisen, aber sie setzen dann als solche stets eine Erythrodegeneration des Blutes voraus. Sind sie bloße Erscheinungen der Polychromophilie, so kann es sich um hyperkompensatorische Mauserung bei einem einfachen Blutverlust (Menstruation usw.) mit vorschnellem Übertritt unausgereifter Jugendzellen[1]) handeln. Bei myelophthisischer Anämie können

[1]) In der Norm sind Blutersatz und Blutuntergang ausgeglichen und im dynamischen Gleichgewicht. Daher nie ein Übertritt von Jugendzellen. Der Übertritt von Jugendzellen spricht stets für irgendein Mißverhältnis zwischen Zellbedarf und Zelllieferung; bei einfacher Mauserung für überstarken hyperkompensatorischen (Weigert) Ersatz; bei Anämie für überstarken, aber durch die Blutentziehung und Zerstörung bedingten funktionellen Bedarf, nicht aber spricht diese Erscheinung etwa für direkt gelähmte, behinderte oder verzögerte Reifung, sondern in erster Linie für vermehrten, über den tatsächlich möglichen Zellersatz hinausgreifenden Zellbedarf, für verfrühte funktionelle Indienststellung. Infolge dieser wird allerdings indirekt die Reifung im Gewebe gestört oder unterbrochen. Nicht die interne Reifungsfähigkeit der Zelle ist aber gestört und von außen her toxisch gelähmt, sondern es besteht eine bloße Unterbrechung in dem Reifungsvorgang durch die verfrühte funktionelle Indienststellung. Die gewebliche Zellbildung reagiert in höheren Graden von Anämie, bei anämischem Zellbedarf, mit verfrühter Indienststellung noch unreifer und abgekürzt und unvollkommen gereifter Zellen.

primär Unreifeformen im Blut auftreten nicht als Folge und Reaktion primärer Blutschädigung, sondern infolge hyperkompensatorischer Gewebsreaktion gegen primäre Myelophthisis.

Auch die perniziösen Anämien sind ebenso symptomatischer Natur wie alle anderen sonstigen sekundären Anämien.

Es kann nicht die Rede sein von nur einer perniziösen Anämie als eigener Krankheit, sondern es gibt sozusagen je nach der verschiedenen Ursache verschiedene perniziöse Anämien, ganz wie bei einfacher Anämie. Sie sind nicht durch den Begriff der Biermer-Anämie erschöpft, sondern diese ist nur eine solche Spezialform von perniziöser Anämie. Daneben gibt es perniziöse Bandwurm-, Krebs-, Leukämie-Anämie.

Oder aber es gibt eine einheitliche perniziöse Anämie, aber nicht als Krankheit, sondern als symptomatisches Blutbild; dieses aber wird bedingt durch die verschiedenartigsten, stets aber hämophthisischen Ursachen.

Alle diese perniziösen Anämien sind nämlich nicht primär medullärer und hier idiopathischer Natur, Formen primär funktioneller Erythrodysplasie [1]) des Knochenmarks, sondern sind, ganz wie die einfachen anderen sekundären Anämien, primär hämatischer Natur.

---

[1]) Die Megaloblasten sind also nicht ein Zeichen fehlerhafter, bösartiger primärer Blutbildung, sondern ungeeigneter sekundärer Blutregeneration; die Ungünstigkeit der Prognose steht nicht in paralleler Proportion zu ihrer Zahl, sondern umgekehrt, ihre Zahl steht eher in umgekehrtem Verhältnis zur Ungunst der Prognose und in direktem Verhältnis zum regenerativen Reaktionsvermögen des myeloischen Erythroblastenapparates.

Ferner im Auftreten solcher embryonal indifferenzierten Blutzellen drückt sich nicht das Wesen der Krankheit aus, diese embryonale Blutbildung ist nicht das Wesen, sondern nur eine Folgeerscheinung der Krankheit. Es besteht nicht primär eine megaloblastische Blutbildung, sondern es kommt infolge des, bei dem funktionell geschwächten geweblichen Reaktionsvermögen relativ zu hochgradigen regenerativen Zellbedarfs, im Verlauf des überstürzten Zellbildungsprozesses schließlich rückwärts bis zur Megaloblastenbildung.

Es ist sozusagen hier, im Gegensatz zum regenerativen Anspruch an das normale Mark bei gewöhnlicher Anämie, eine Hemmung fortgefallen.

Etwas ganz Ähnliches finden wir bei der Tumorbildung und leukämischen Blutzellbildung, und doch sind beide Prozesse, Anämie und Leukämie, im Wesen grundverschieden; dort eine bloße metaplastische sekundäre Reaktion, hier eine primäre Hyperplasie. Aber in beiden Fällen kommt es, dort im Verlaufe einer überstarken und überstürzten sekundären i. e. regenerativen Zellbildung, hier im Verlaufe einer überstarken und überstürzten primären hyperplastischen Zellbildung, zu solchen in der Entwicklung tiefst stehenden Zellbildungen. Der Übertritt vom Gewebe, dem Ort der Bildung, ins Blut, ist natürlich hier wie dort nur sekundär.

Der „Rückschlag ins Embryonale", richtiger das Stehenbleiben auf embryonaler Zellbildungsstufe bei behinderter Differenzierung, ist bloßes Folgesymptom zweier ihrem Wesen nach verschiedenartigster Prozesse, bald der primären leukämischen Blutbildung, bald der sekundären und erythroregenerativen Blutbildung, aber nichts Spezifisches und nicht die Grundlage der betreffenden Prozesse, sondern von lediglich akzessorisch-symptomatischem Wert.

Auch sie haben eine gradnelle Abart, die fälschlich aplastisch genannt wird, richtiger aregeneratorisch zu nennen ist.

Es gibt allerdings auch primär medulläre, myelopathische Anämien durch verringerte Blutbildung, die man als hypoplastisch bezeichnen kann. Auch sie sind sekundär symptomatisch, bedingt aber nicht durch funktionelle Myelopathie, sondern durch myelometaplastische Myelophthise, durch primäre Knochenmarkswucherungen oder sekundär metaplasierende Tumoren im Knochenmark.

Also es gibt zwei Hauptformen von Anämie: primär hämophthisische und primär myelophthisische. Erstere sind sekundär myelopathisch und sekundär hyperythroregenerativ, letztere primär myelopathisch und hyperythroplastisch. Nur erstere haben eine aregeneratorische Abart. Hier bezieht sie sich primär und sekundär auf die Pathogenese, in beiden Fällen aber ist das anämische Blutsymptombild in bezug auf die Ätiologie sekundär symptomatisch.

Auch die perniziösen Anämien sind in dieser Hinsicht nicht primär, und zwar primär myelopathisch, auf primär funktioneller Dysplasie beruhend, sondern sind ebenfalls sekundär, gehören aber nicht zu den sekundären medullären, sondern zu den sekundären hämatischen Anämien.

Sie teilen mit letzteren die morphologische Degeneration der Anisozytose und Poikilozytose, und die Unreifeerscheinungen der Polychromophilie, Erythroblastose usw. sind auch hier als sekundär regenerativ, als Zeichen der stattgehabten Überregeneration, nicht als Zeichen gestörter primärer Blutbildung, zu deuten.

Nur kommt bei ihnen hinsichtlich der degenerativen Veränderungen noch eine besondere spezifische Form der Hb-Degeneration, kenntlich an hochgradiger Oxychromophilie hinzu (im Verhältnis zum Zelluntergang relativ verringerter Hb-Untergang[1]) [durch Pachydermie, kompensatorische Hb-Vermehrung, relativ Fe- und hämatinreiches Hämoglobin oder chemische Farbstoffmetaplasie in Methämoglobin?]), während bei den einfachen Anämien schwache Hb-Färbung der Erythrozyten besteht infolge vermehrten Zell- und Hb-Unterganges, aber relativ verminderten Ersatzes.

Jedenfalls gibt es zwei Formen primär hämatischer Anämien: einfach sekundäre durch bloße Erythrolyse und perniziös sekundäre durch gleichzeitige in Hyperzytochromie sich äußernde Hb-Vergiftung.

Ferner kommt für die perniziösen Anämien, soweit sie aktiver und nicht aplastischer Natur sind, eine charakteristische Form der Regeneration hinzu. Perniziöse Anämie bzw. richtiger der perniziöse Regenerationstypus entsteht statt der einfachen Form meist dort, wo der Erythroblastenapparat konstitutionell oder durch die betreffenden Gifte in eine gewisse funktionelle Schwäche und hypersensibles Reaktionsvermögen, in sozusagen megaloblastische Disposition versetzt und zum Rückfall in den embryonalen Blutbildungsmodus prädisponiert ist. Wo also die Blutgifte nicht nur am Blut, sondern auch am Erythroblastenapparat wirksam sind. Bei der einfachen Anämie herrscht blander regenerativer Bildungszeiz im Mark vom Blut aus vor; bei der perniziösen Form der sekundären Anämie wirkt der regenerative Reiz auf ein vergiftetes Mark; es besteht Myelotoxikose neben der Erythrotoxikose der Hb-Vergiftung und es modifiziert

[1]) Auf Hb-Untergang wird geschlossen durch die Messung des Hb-Gehaltes, die Verkleinerung ergibt. Der Hb-Gehalt wird gemessen durch die Färbekraft und Färbeintensität des Hb. Es kann sich sehr wohl um parallel entsprechenden Hb-Untergang handeln, aber mit Erhöhung der Färbung und Färbbarkeit des restierenden Teiles.

die Gewebsvergiftung den Modus der Blutregeneration; es trifft der regenerative Reiz nicht ein normales, sondern ein intoxiziertes Mark.

Meist geht spezifisch perniziöse Erythrodegeneration (Hb-Vergiftung?), zufällig auch mit megaloblastischer Regeneration einher. Daß spezifische Erythroregeneration auch ohne Megaloblastenregeneration vorkommt, ist sicher. Fraglich ist es, aber behauptet wird es, daß Megaloblastenbildung mit einfach anämischer Erythrodegeneration ebenso bei einfacher sekundärer Anämie auftreten kann. Nur Ehrlich und Naegeli behaupten, daß Megaloblastenbildungen stets nur im Rahmen perniziöser degenerativer Anämie und bei perniziösem degenerativen Symptomkomplex sich finden.

Anämie ist also niemals Ausdruck für eine eigene Krankheit; überhaupt keine Form der Anämie ist eine Krankheit, auch die perniziöse Anämie nicht. Perniziöse Anämie ist ein hämatologisches symptomatisches Blutbild, das viele Krankheiten begleitet. Es gibt also viele Arten perniziöser Anämien, bzw. viele perniziöse Anämien. Mit perniziöser Anämie soll z. B. auch Karzinom und Morbus Banti einhergehen können. Ob sich das auf etwaige echte Megaloblasten oder, was richtiger ist, auf Hyperzytochromie bezieht, muß von neuem untersucht werden. Neuerdings wird behauptet, daß Morbus Biermer (kryptogenetische Anämie) auch als einfache Anämie (ohne Megaloblasten und mit Hypochromie) auftreten kann.

Es scheint, daß die perniziösen Anämien im Gegensatz zu den einfachen, außer durch Erythrolyse, durch besonders partielle Hb-Intoxikation zustande kommen.

Die bisher sogenannte Krankheit der essentiellen perniziösen Anämie ist der Morbus Biermer, der wie viele andere Krankheiten (Bothriocephalus usw.) zumeist mit perniziöser Anämie einhergeht, also eine bloße sekundäre perniziöse Anämie kryptogenetischer Natur ist. Es ist keine essentielle Anämie, sondern eine Krankheit mit begleitender symptomatischer Anämie von perniziösem Blutbildtypus.

Anämie ist in jedem Falle, auch bei der perniziösen Anämie, ein symptomatisch-symptomatologischer Begriff, ein hämatologisches Blutsyndrom; es ist der Inbegriff der Blutsymptome, der symptomatischen Blutveränderungen, wie solche als Folge von krankhaften (anämisierenden) Störungen der Rotblutzusammensetzung auftreten, sei es, daß diese die normale rote Blutzusammensetzung durch vermehrten Blutuntergang mit anschließender funktioneller Blutregeneration, oder durch verminderte Blutbildung infolge krankhafter metaplastischer Substitution des myeloischen Erythroblastengewebes mit anschließender Markgewebsregeneration alterieren. Anämie ist also stets ein sekundäres Folgesymptom. Es gibt hiernach posthämorrhagische, hämotoxische und myelometaplastische Anämien.

Die gewöhnlichsten Formen der Anämien sind die hämotoxischen. Sie sind die Folge bzw. hierunter versteht man die Gesamtheit erstens degenerativer, später auch regenerativer Blutsymptome, die nach (anämisierenden) Intoxikationen oder intoxizierenden Krankheiten (Karzinom usw.) auftreten, welche in erster Linie sogleich nur, oder nebenher das Blut in seiner roten Zusammensetzung durch vermehrte Erythrophthise schädigen. Anämie ist also der an der roten Komponente sich abspielende Ausdruck einer exogenen oder entogenen Blutintoxikation.

Perniziöse Anämie ist nur eine besondere hämatologische Abart und Form dieses sekundär anämischen Blutsyndroms, ist nur ein bestimmter hämatologisch anämischer Symptombegriff, der mit der Prognose nichts zu tun hat, sondern seinen Namen daher hat, weil die fast stets perniziöse Biermer-Krankheit, die also auch mit solcher Anämieform einhergeht, als Prototyp der Krankheit gilt, von der die heilbare, hämatologisch

ebenso beschaffene Bandwurmanämie nur eine schwer erklärliche Ausnahme sein sollte. Bisher wurde nur die einfache, in bezug auf die Blutveränderung primär hämatische und sekundär myeloregenerative Anämie als sekundär-symptomatische Anämie bewertet, während die perniziöse Anämie, indem man sie mit Morbus Biermer identifizierte und in letzterem ihr einziges wahres und reines Prototyp sah, als primär-essentielle Anämiekrankheit aufgefaßt wurde.

Wir behaupten, daß auch die perniziöse Anämie, welche wie die einfachen Formen zu den primär hämatischen (nicht primär medullären) Anämien gehört, als solche ebenfalls keine primär essentielle, sondern eine bloße sekundär symptomatische Anämie ist.

Die perniziöse Anämie gehört also auch zu den sekundären, primär hämatischen Anämien, ist eine Unterform dieser.

Die perniziöse Anämie ist somit eine besondere Abart sekundärer symptomatischer hämatischer Anämie, charakterisiert durch besondere spezifisch „perniziöse" Blutsymptome, besonders degenerativer, aber auch regenerativer Natur. Ob die regenerativen Symptome (die Megaloblastenbildung) ebenso streng spezifisch sind wie die degenerativen und mit dem Auftreten dieser in ursächlichem Konnex stehen, ist noch nicht sicher. Jedenfalls sind die degenerativen Symptome (Index $> 1 =$ relativ stärkere Oligozythämie aber verringerte Färbekraft, ferner Hyperzytochromie) die charakteristischen Symptome dieses Blutbildes. Sie sind wahrscheinlich bedingt durch eine Umwandlung des Hämoglobin in eine dem Methämoglobin verwandte Blutfarbstoffstufe. Es gibt verschiedene Ursachen für perniziöse Anämien (Bothriocephalus, Pyrodin). Eine Form perniziöser Anämie findet sich auch beim Morbus Biermer, der meist, nicht stets, mit perniziöser Anämie einhergeht und daher fälschlich als perniziöse Anämie *κατ' ἐξοχήν* mit dieser schlechthin identifiziert wurde. Es ist aber das Symptomenbild der perniziösen Anämie als bloßer hämatologischer Begriff von dem klinischen Krankheitsbild des Morbus Biermer zu trennen.

Es gibt Morbus Biermer auch mit einfacher kryptogenetischer schwerer Anämie und schließlich sind Fälle bekannt, wo einfache sekundäre Anämie in perniziöse sekundäre Anämie überging.

Die spezifisch degenerativ-perniziösen Symptome sind die Hyperzytochromie der Anisozyten und Poikilozyten, ferner die Schizozytose. Von perniziös regenerativer Natur sind Megaloblasten und abnorm große Gigantozyten (durch Entkernung jener entstanden).

Die Hyperzytochromie entsteht höchstwahrscheinlich durch chemische Hb-Verwandlung. Die Anisozytose bei perniziöser wie bei einfacher Anämie entsteht durch physikalische anisotone Serumeinwirkung, was sowohl für Makrozytose wie Mikrozytose gilt.

Die Schizozytose entsteht durch Austritt hämoglobinämischer Heinzkörperchen; die Gigantozytose, entstanden durch Entkernung von Gigantoblasten, sind meist nicht hyperzytochrom, sondern im Gegenteil zuerst polychromatisch Hb-arm. Die hyperzytochromen Makrozyten also sind primär degenerativ, die polychromatischen Gigantozyten aber sekundär regenerativ. Diese können sekundär (tertiär) denn auch hyperzytochrom degenerieren.

Schlußsätze.

1. **Anämie im allgemeinen** entsteht durch primär vermehrten Blutuntergang oder primär verminderte Blutbildung.

a) Die erstere Form der sog. hämatisch-hämophthisischen Anämie kommt zustande durch ein Mißverhältnis zwischen dem vermehrten primären Blutuntergang und der, selbst wenn über die Norm vermehrten, doch insuffizienten (hyporegenerativen) oder auch ganz fehlenden (aplastischen, richtiger aregeneratorischen) Blutneubildung.

b) Die aplastisch-aregenerative Anämie ist eine Varietät der gewöhnlichen hyporegeneratorischen Form.

c) Bei der aplastisch-aregeneratorischen Form fehlen die regenerativen Symptome; beiden Formen von hämatischer Anämie gemeinsam sind die erythrodegenerativen Symptome. Letztere (Anisozytose, Oligozythämie und Oligochromämie) sind die obligatorischen, die regenerativen Symptome sind erst von sekundärer Bedeutung. Denn die Erythrophthise ist das primum movens, die medulläre Erythroregeneration, die aktive (regeneratorisch-hypererythroregenerative Form) oder paralysierte (aregeneratorische Form) Reizung der regenerativen Myeloidfunktion, also die funktionelle Myelopathie, ist erst von sekundärer Bedeutung.

2. Anämie (scil. haematica) ist die Folge eines dauernd inkompensierten traumatisch-posthämorrhagischen oder toxischen Blutverlustes.

a) Jede Form von hämatischer Anämie ist daher sekundär und symptomatisch; auch die perniziöse. Die perniziöse Anämie ist nur eine besondere Form und Abart der gewöhnlichen oder einfachen sekundären hämotoxischen Anämie.[1]) Auch sie hat ein aplastisch-aregeneratorisches Gegenstück. Es gibt keine primäre Anämie. Zwar gibt es primär medulläre Anämien, aber auch diese sind sekundär-symptomatisch, und die perniziöse Anämie gehört nicht zu ihnen.

3. Anämie (scil. hämatica) ist der am Blut sich dokumentierende Ausdruck einer exo- oder entogenen Intoxikationen oder Erythrotoxikose; ist der Inbegriff der besonders in erster Linie an der Rotquote sich abspielenden morphologischen, in erster Linie degenerativen, dann auch regenerativen[2]) Veränderungen oder gilt auch für die perniziöse Anämie.

a) Jede (hämatische) Anämie durch primäre Blutschädigung und unzureichende sekundäre Blutneubildung ist also nur symptomatischer Natur. Es gibt keine essentielle Anämiekrankheit, keine Krankheitsentität „Anämie"; auch die perniziöse Anämie ist keine solche, sondern nur ein hämatologischer Symptomenbegriff, ein Begleitsymptom von bestimmtem hämatologischen Charakter; denn es werden alle Anämien, auch die perniziösen, durch verschiedenste toxische Ursachen bedingt.

b) Die medulläre Anämie durch verminderte Blutbildung, durch Herabsetzung und Verhinderung der primären Blutbildung, ist ebenfalls sekundär-symptomatischer Natur, Folge meta-hyperplastischer Krankheitprozesse im Knochen-

---

[1]) Nicht bloße Hämolyse und Hämoglobinämie, sondern hauptsächlich Blutfarbstoffvergiftung mit akzidenteller Erythrolyse.

[2]) Nicht anämisch ist von symptomatischen Veränderungen pathologischer Natur im Rotblut allein die Polyglobulie durch lienal verzögerte physiologische Degeneration oder erhöhte Resistenz der Erythrozyten.

mark. Weder gibt es eine idiopathische Knochenmarksanämie durch bloße primäre zytoblastische Funktionsschwäche des Knochenmarks hinsichtlich ausreichender Erythroblastik, noch ist speziell die perniziöse Anämie eine solche, obschon bei letzterer eine gewisse funktionelle Schwäche und interne Prädisposition der Erythroblastenbildung Vorbedingung ist.

4. **Perniziöse Anämie** ist eine bloße Abart der hämatischen Anämie. Auch hier bestehen dieselben Kardinalsymptome, primäre Erythrodegeneration in Form von Anisozytose, Oligozythämie und Oligochromämie, und ferner eine Erythroregeneration von nur sekundärer Bedeutung. Sie ist also, wie die gewöhnliche hämatische Anämie, sekundär symptomatischer Natur. Sie ist keine primär medulläre und erst recht keine idiopathisch medulläre Anämie.

Im Gegensatz zu den sekundär-perniziösen Anämie heißen die anderen hämatischen Anämien einfach-sekundär.

a) Wie die hämatische Anämie im allgemeinen verschiedene Ursachen hat, so kann auch die perniziöse Abart (Bothriocephalus, Karzinom, Jakschsche Megalosplenie, unter Umständen Morbus Banti, Leukämie in der Form der Leukanämie) die verschiedensten Ursachen haben und die verschiedensten protopathischen Krankheiten begleiten. Ja es kann sogaz einfache Anämie in perniziöse übergehen. Bei Karzinom, Leukanämie und Jakschscher Krankheit sind also nicht zwei verschiedene Krankheiten, Karzinom oder Leukämie oder Pseudoleukämie mit perniziöser Anämie, besonderer Eigener Ursache verbunden, sondern die perniziöse Anämie, ist hier entweder koordiniertes Symptom derselben Ursache, oder subordiniertes Folgesymptom der Hauptkrankheit.

Es ist daher die perniziöse Anämie keine eigene Krankheit, sondern es gibt verschiedenste perniziöse Anämien.

b) Perniziöse Anämie ist also stets nur ein charakteristisches hämatologisches Symptomenbild ausschließlich hämotoxischer Ursache. Ihr degenerativer Komplex kommt zustande durch spezifische Blutgifte besonderer Art (methäglobulinbildende Blutfarbstoffgifte [?]), ihr regenerativer Komplex durch eine gewisse präformierte konstitutionelle oder durch die Intoxikose akquirierte Prädisposition, Funktionsschwäche und Überempfindlichkeit des erythroblastischen Myeloidgewebes (ohne diese kann der Bothriocephalus auch einfache Anämie erzeugen). Es besteht aber neben der Hämotoxikose zumeist auch noch Myelotoxikose.

5. Die perniziöse Anämie im hämatologischen Sinne ist ein bestimmter Symptomenkomplex des Blutes, bestehend in einer gewissen Spezifizität der Erythrodegeneration, aber auch der Erythroregeneration.

Was die Erythrodegeneration anbetrifft, so besteht hier, im Gegensatz zur hypozytochromen Anisozytose mit verkleinertem Index bei einfacher Anämie, eine hyperzytochrome Anisozytose mit vergrößertem Index[1]), und statt einfacher normoblastischer Regeneration bei einfacher Anämie die Veranlagung zu auch megaloblastischer Betätigung.

---

[1]) Statt der vermehrten Bildung farbloser Plättchen bei einfacher erythrolytischer Anämie, eine Bildung zahlreicher durch Ausstoßung aus Erythrozyten und Abschnürung von Poikilozyten entstandener Hb-haltiger (Met-Hb-haltiger) hyperchromer Schizozyten.

6. Eine eigene mit perniziöser Anämie einhergehende Krankheit aber, bzw. eine perniziöse Anämie eigener Ursache sozusagen, ist der Morbus Biermer, die früher sogenannte perniziöse Anämie *κατ' ἐξοχήν*. Hier besteht eine kryptogenetische Autohämotoxikose mit perniziöser Blutanämie. Es ist inkorrekt, diese Affektion mit perniziöser Anämie schlechtweg zu identifizieren und dann infolgedessen die perniziöse Anämie als selbständige Krankheit aufzufassen und gar keine symptomatische Form perniziöser Anämie aus anderen ursächlichen Momenten und Krankheiten zuzulassen; denn sie ist nur ein Unterbegriff jener. Perniziöse Anämie ist der weitere Begriff, das bloße Blutsymptom, Morbus Biermer eine klinische Krankheit, die mit diesem Symptom einhergeht.

Aber auch hier gilt all das für die perniziöse Anämie im allgemeinen Gesagte. Es handelt sich auch hier um das perniziöse Blutsymptomenbild, also nur um Hämintoxikation bei individueller Markprädisposition und Funktionsschwäche des myeloischen Erythroblastenapparates. Auch hier liegt nicht primäre megaloblastische Degeneration des Markes, primär degenerative Megaloblastenbildung, sondern höchstens akzidentelle sekundäre Megaloblastenregeneration vor. Auch hier gibt es eine aplastische Nebenform usw. usw.

Unter den verschiedenen Ursachen der perniziösen Blutanämie steht also neben Karzinom, Bothriocephalus usw. auch das kryptogenetische Gift des Morbus Biermer. Der Morbus Biermer ist die kryptogenetische Form der perniziösen Anämie, richtiger eine perniziöse Anämie kryptogenetischer Ursache, eine sich in perniziöser Blutveränderung darstellende Hämintoxikation kryptogenetischer Natur.

Auch die perniziöse Anämie ist also sekundär symptomatisch und zwar primär hämatisch.

Sie unterscheidet sich hämomorphologisch von der gewöhnlichen Anämie dadurch, daß zu den gewöhnlichen anämischen erythrodegenerativen Pathomorphien noch eine Art toxischer Hb-Metaplasie tritt, und daß das erythroblastische Myeloidgewebe, der myeloische Erythroblastenapparat, auf den regenerativen Anspruch, falls er auf denselben überhaupt reagiert und nicht aplastisch ist, nicht nur mit Normoblasten-[1]), sondern sogar mit Megaloblastenbildung reagiert, wahrscheinlich durch eine Art kongenitaler oder akquirierter Hypersensibilität und funktioneller Schwäche des erythroblastischen Reaktionsvermögens, sei es, daß eine Art direkter toxischer Lähmung der Reifezellbildung vorliegt, oder daß infolge der besonderen Art und Stärke der Giftwirkung der regenerative Reiz, i. e. die Hämolyse, für das durch die Intoxikation hypersensible Reaktionsvermögen des Gewebes relativ zu stark ist, so daß bei der überstürzten Weise der regenerativen Blutbildung die allerunreifsten Formen sich als solche vermehren, vermehrt gebildet und funktionell ins Blut eingestellt werden, da ihnen zur Differenzierung nicht Zeit bleibt.

Die symptomatischen Verschiedenheiten des roten Blutanteiles bei den verschiedenen Hauptkrankheiten desselben, also die Verschiedenheit der hämatologischen Symptomenbilder am Rotblut gehen nach Plesch noch mit etwa folgenden gleichzeitigen

---

[1]) Es liegt kein essentieller Gegensatz beider Anämiearten vor, derart daß die einfach sekundäre Form Normoblasten, die perniziöse statt dessen nur Megaloblasten bildet und megaloblastisch antwortet, sondern es besteht nur eine graduelle Differenz.

Veränderungen einher, die in folgender Tabelle annäherungsweise schematisch dargestellt und angedeutet sind.

	Gesamtblutmenge pro 1 kg Körpergewicht	Blutkörperchenzahl pro 1 cmm Blut	Konstante d. absol. Blutkörperchenzahl des Gesamtblutes	Hb-Gehalt pro 1 cmm Blut	Konstante d. absol. Hb-Gehalt pro Gesamtblutmenge
Normales Blut	5 Prozent	5,0 Mill.	25	100 Prozent	500
Chlorose	10 „	5,0 „	50	50 „	500
Anämie	10 „	2,5 „	25	25 „	250
PerniziöseAnämie	10 „	2,5 „	25	75 „	750
Polyglobulie	5 „	10,0 „	50	200 „	1000

Es handelt sich demnach bei der Chlorose um absolute Zunahme der Zellzahl gegenüber der Norm, mit nicht entsprechender Zunahme, also, relativer Abnahme des Farbstoffes[1]). Bei der Anämie um relative Abnahme der Zahl und gleichzeitige absolute und relative Hb-Abnahme. Bei der perniziösen Anämie um relative Abnahme der Zahl, relative Hb-Abnahme, absolute Hb-Zunahme[2]). Bei der Polyzythämie um relative und absolute Zahlzunahme, absolute und relative Hb-Zunahme.

Sollte gelegentlich einmal eine absolute Zunahme des Hb-Wertes über die Norm bei Abnahme der Zellzahl gefunden werden, so muß ein Zustand von Hämoglobinämie vorliegen, da anämische Zustände mit absoluter Vermehrung des zellulären Hb-Gehaltes nicht bekannt sind.

Da kurz ante menses eine geringe Vermehrung der Zellzahl vorliegt, so sind chlorotische Befunde denkbar mit absoluter vermehrter Zellzahl und herabgesetztem Hb-Gehalt.

Anhangsweise noch ein paar Worte über die **Polyglobulie.**

Wie man bei der Leukozytose eine leukämische, eine allgemein funktionelle, und eine bloße regionäre Leucocytosis spuria der Peripherie (z. B. durch vaskuläre Hauthyperämie) unterscheidet, so auch hier eine Polyeythaemia vera megalosplenica (Vaquez), durch (lienale) Organerkrankung, eine allgemeine hypertonische (Gaisböck)

[1]) Diese kann auf relativ zu geringer primärer Hb-Bildung durch funktionelle Myelopathie, oder auf sekundärer Hb-Verdünnung im Blutkörperchen durch hyperplasmische Quellung beruhen.

[2]) Es ist die Frage, ob das einzelne Blutkörperchen besonders stark mit Farbstoff angefüllt ist, weil es in vermehrter Weise Hb produziert, oder seine kernhaltige Vorstufe Hb vermehrt gebildet oder auf den Weg bekommen hat, oder ob seine Farbstoffabgabe verringert ist, oder ob die spezifische funktionelle aktive Färbekraft und entsprechende passive Tingibilität mit sauren Farbstoffen kompensatorisch vermehrt ist, nicht weil es quantitativ mehr Hb hat, sondern weil ein besonders Farbstoff(Fe)reiches funktionell mehrwertiges Hb-Molekül vorliegt, in dem der Hämochromogen- resp. Hämatinteil über den Globinteil prävaliert, oder weil das Hb chemisch degenerativ in einen stärker gefärbten und sich färbenden, pathologischen, funktionell minderwertigen Farbstoff (etwa Methämoglobin oder verwandte Vorstufen) umgewandelt ist.

nebst Höhenluftformen (Erythrämie), und eine bloße lokale Erythrozytosis durch Zirkulationsstauungen.

Nur von der Vaquezschen forma vera sei hier die Rede.

Wir haben Ursache, sie nicht auf primär vermehrte Blutbildung zu beziehen, sondern für durch verminderten Blutuntergang, infolge erythrolytischer Funktionsschwäche der Milz verursacht, zu halten, wobei aber noch weitere konkomittierende Störungen der Funktion der endokrinen Bluthormondrüsen auf die Erkrankung der Milz eine mitwirkende Rolle spielen dürften. Hierfür spricht, daß Exstirpationen von Milzen (z. B. Malariamilz) die Krankheit zum Ausbruch brachten, andererseits ausgebrochene Krankheit durch Milzexstirpation nicht geheilt sondern verstärkt wurde (Fortfall der erythrolytischen Funktion der Milz). Die Milzerkrankung wäre also in funktioneller Hinsicht primär. Der Milztumor dürfte bedingt sein durch die spodogene passive Anschoppung der die Erythrolyse nicht bewältigenden Milz. Die eventuelle Knochenmarksbeteiligung wäre dann sekundär, eine sekundäre funktionelle Reizung, wie das gelegentliche Auftreten eines vereinzelten Erythroblasten im Blut kein Zeichen primär vermehrter leukämieähnlicher hyperplastischer Blutbildung des Erythroblastenapparates ist,[1]) sondern, wie bei der myelophthisischen Anämie, ein Zeichen der funktionellen Hyperirritation. Handelte es sich um leukämoide Erythrozytenmehrbildung, dann müßten in vermehrter Menge Vorstufen und Vorarten, Erythroblasten und Hb-freie Hämozyten auftreten; das ist nicht der Fall. Es kursieren nur reife Blutzellen, vermehrtes überreifes Blut, nicht Vorstufen. Es kommt also nur verminderter Untergang oder vermehrte Mobilisierung in Frage. Es verhält sich diese Form der Vermehrung reifer Erythrozyten (durch verminderten Untergang) zur hypothetischen Form durch vermehrte Zellbildung und Neubildung etwa wie ein Epithelklavus zum Karzinom.

B. Wesen und symptomatischer Ausdruck der Leukozytose.

a) Ursache und Einteilung der Leukozytosen.

Soweit sich Veränderungen des Leukoblastenapparates im Blut symptomatisch kundtun und abspielen, machen sie sich geltend unter den Erscheinungen der Leukozytose.

Unter Leukozytose im hämatologischen Sinne verstehen wir die Summe der leukozytären Blutveränderungen infolge funktioneller oder plastischer Reizung des Lymphozyten- oder des Leukoblastenapparates. Ihr Begriff und Wesen wird in den Symptomen durch eine einfache relative oder gar nur absolute Zellvermehrung nicht umfaßt und erschöpft. Hyperleukozytose ist vielmehr nur ein Partialsymptom dieses Symptomenkomplexes.

Diese funktionellen und plastischen Gewebsvorgänge sind in letzter Instanz meist chromotoxisch-irritativer Natur[2]); die resultierenden Blutveränderungen sind in erster

[1]) Es ist bisher sichere Hyperplasie des Erythroblastengewebes überhaupt nicht bekannt geworden. Die perniziöse Anämie und ihre Megaloblastenbildung beruht nicht auf maligner Hyperplasie, auch das Erythroblastom Ribberts ist apokryph und war wohl ein Plasmozytom.

[2]) Z. B. ätherische Stoffe und Terpene, gewisse Alkaloide wie Strychnin, Pilokarpin, ferner Nukleinsäure, Nukleine und Bakteriennukleoproteide zumal nach sensibilisierender Opsonisation; gewisse Blutgifte wie Saponine und Hydroxylamine, ferner gewisse autogene Hormone wie Adrenalin usw., negativ chemotaktisch Chinin, Milchsäure, Aggressine hoch virulenter Bakterien (Typhus, malignes Ödem usw.).

Linie Zellvermehrungen, bei höheren Graden Auftreten von unreifen Jugendformen und Vorstufen. Die Gesamtheit aller dieser Erscheinungen und ihrer Einzelheiten bezeichnen wir als leukozytotische bzw. sie fallen unter den Begriff der Leukozytose. Speziell gehört hierher die bloße Vermehrung der absoluten Gesamtzellzahl, die Hyperleukozytose. Leukozytosen im allgemeinen (relative Zahlvermehrungen und Auftreten von Jugendformen) sowie Hyperleukozytosen im besonderen können also durch funktionelle wie plastische Reizungen des hämozytoblastischen Gewebes entstehen und im Blut hervorgerufen werden. Diese Gewebsvorgänge können direkter oder indirekter Natur vom Blut aus sein; d. h. die Noxe kann im Blut kursieren und die Gewebszellen nur chemotaktisch reizen oder schließlich indirekt regenerative Irritation versetzen; oder sie kann direkt ins Gewebe einfallen und ihren Einfluß auf Lähmung oder Stimulation der Zellausfuhr daselbst geltend machen.

Die hier in Betracht kommenden plastischen Reizungen sind speziell hyperplastischer Natur und werden durch die leukämischen Veränderungen des hämatopoetischen Apparates repräsentiert; dahingegen sind die funktionellen oder einfachen Leukozytosen die Leukozytosen im eigentlichen engeren Sinne.

b) Pathogenetischer Mechanismus der einfach funktionellen Leukozytose.

Die funktionelle sekundäre Leukozytose ist der blutsymptomatische Folgeausdruck funktioneller und weiterhin sekundärer regenerativer Zellreizung der Leukoblastenapparats. Sie ist die blutsymptomatische Folgereaktion des hämatopoetischen Gewebes auf derartige Reizung i. e. auf entsprechend funktionell wirkende Noxen; ist also sekundärer und reaktiver Natur. (Sekundäre oder reaktive Leukozytose.)

Die funktionelle leukozytotische Reizung des Leukoblastenapparates läßt zwei Arten unterscheiden: die eine ist nur indirekter Natur; hier sitzt die Noxe primär im Blut, die Reizung ist also primär hämatisch und sekundär erst geweblich. Und zwar wirkt der toxische Reiz auf die Gewebszellen chemotaktisch stimulierend, sie zum vermehrten Austritt ins Blut anlockend.

Sie ist die eigentliche und gewöhnliche Art der funktionellen sekundären Leukozytose. Sie ist meist. durchaus nicht stets, entzündlicher oder infektöser Natur, und der der Umstand, daß man das vergaß oder übersah, hat in der klinischen Praxis viele diagnostischen Bestrebungen auf falsche Bahnen gebracht. Jede entzündliche Leukozytose ist funktionell, aber nicht jede funktionelle Leukozytose auch ohne weiteres stets entzündlich. Die verschiedensten auch nicht pyogenen Noxen können funktionell Leukozytose hervorrufen und im praktischen Fall kombinieren sich oft die verschiedensten chemotaktisch reizenden Noxen, so daß man oft nicht weiß, auf wessen Konto die Leukozytose zu setzen ist. Besser als der Ausdruck entzündliche Leukozytose ist daher die Bezeichnung funktionelle oder reaktive Leukozytose.

Bei der primär hämatischen Form der sekundären funktionellen Leukozytose ist also das primum movens die in der Zirkulation sitzende Noxe, der von der hämatisch zirkulierenden Noxe ausgehende chemotaktische Reiz, das Sekundäre ist die funktionelle Reaktion der Gewebszellen, bestehend zuerst in vermehrter Zellausfuhr, späterhin in Zellneubildung und Ausfuhr der neugebildeten Zellen. Dagegen ist in bezug auf das morphologische Blutsymptom der Leukozytose die zytologische Blutveränderung die sekundäre Folge und Symptom der vorangehenden Gewebsreizung.

Bei der zweiten Art toxisch leukozytotischer Reizung des Gewebes besteht direkt und primär am Gewebe angreifende Gift- und Reizwirkung. Die Noxe wirkt hier direkt stimulierend (oder auch bei Typhusleukopenie lähmend) auf Zellbildung und Ausfuhr. Hier besteht histologisch eine einfache entzündlich irritative Metaplasie. (Ihr Gegenstück bei der Anämie ist die myelotoxische Anämie).

Die gewöhnliche hämatische funktionelle Leukozytose läßt zwei Phasen unterscheiden. In der ersten Phase findet im Blut bzw. vom Blut aus nur eine chemotaktische noxotrope Reizung der Gewebszellen statt. Es kommt zu vermehrter Mobilisierung[1]) und Ausfuhr der im Gewebe präformierten blutfähigen und funktionstüchtigen reifen Zellreserven. (Eigentliche funktionelle Leukozytose der reifen Blutzellen.)

In der zweiten Phase findet infolge des relativ übermäßig vermehrten Zellbedarfes, nach vermehrtem funktionellen Verbrauch der präformierten reifen, vermehrt ins Blut übergetretene Zellformen, außer der fortbestehenden toxisch-chemotaktischen Reizung noch ein blander regenerativer Reiz vom Blut aus auf das Gewebe statt. Es kommt im Gewebe zur vermehrten Zellneubildung. Ist der fortbestehende funktionelle Zellbedarf übermäßig stark im Verhältnis zur zytoplastischen Regenerationskraft des Gewebes, so daß die Zellen nicht Zeit haben, um auszureifen und zu früh funktionell eingestellt werden und ins Blut übertreten, so besteht dadurch eine relative Insuffizienz der Regenerationskraft, ein Mißverhältnis zwischen Reiz und Reaktion oder zwischen Zellbedarf und Zellbildungsvermögen des Gewebes zu ungunsten des letzteren, eine funktionelle gewebliche Insuffizienz; — tritt also infolge der nachlassenden Funktionskraft, i. e. funktionellen Schwäche eine relative Reifungsverlangsamung auf, so wirkt der funktionelle Reiz auf ein in starker regenerativer Reizung befindliches Gewebe, i. e. auch schon auf die noch unreifen, funktionell minderwertigen Zellen, bzw. diese reagieren auf jenen. Somit kommt es zur chemotaktischen Ausfuhr schon der unreifen neugebildeten Jugendzellen, die somit schon funktionell in Anspruch genommen werden, obwohl sie funktionell noch minderwertig sind. Sie sollen im Blut den zu Ende gegangenen Vorrat an reifen Zellen ersetzen und ergänzen. Sie haben, da eben der über die Norm vermehrte chemotaktische Reiz (z. B. körperfremdes Eiweiß) im Blut noch fortbesteht, nicht Zeit, im Gewebe auszureifen.

Schon in der Norm halten sich die weißen Blutzellen infolge bestimmter zellartspezifischer im Blut stets vorhandener lymphotaktischer oder leukotaktischer Reize auf.

Pathologischerweise ist der eine oder der andere dieser Reize einseitig verstärkt.

Normalerweise hält der Zellersatz mit dem funktionellen Zellverbrauch und Zelluntergang Schritt; pathologischerweise ist der Bedarf nicht stärker als der neubildende satz, letzterer kann nicht entsprechend Folge leisten und bleibt zurück. Bevor also die Zellen ausgereift sind, verfallen sie schon dem funktionellen Reiz und müssen ins Blut übertreten. Das Unreifbleiben ist also keine direkte Störung, Hinderung und Lähmung der Reifung, sondern nur ein relatives Zurückbleiben der Reifung hinter dem Indienststellen, ein Unterbrochenwerden durch den vorzeitigen Bedarf.

Der Ausdruck Chemotaxis ist hier im weitesten Sinne zu fassen, denn die Chemotaxis wird bewirkt durch die verschiedensten körperfremden noch nicht denaturierter und

---

[1]) Auch die normalerweise im Blut vorhandenen reifen Zellen halten sich daselbst auf und vegetieren daselbst nur temporär infolge der normalerweise im Blut herrschenden und wirksamen physiologischen chemotaktischen Reize.

entspezifizierten Albumine und Lipoide, die funktionelle und tropische Reizwirkungen verschiedenster Art auf die Leukozyten ausüben; sind doch die Leukozyten die Produzenten der verschiedensten Fermente und Antikörper (Zytasen), und wirken sie doch auch als Phagozyten.

Alle diese leukozytotischen, taktischen und tropischen Reize wirken, sofern sie sensible Rezeptoren in den verschiedenartlichen Leukozyten haben, stets nur einseitig und spezifisch. (Es gibt Neutrotaktika, Eosinotaktika, Lymphozytotika.)

Es ist eine funktionelle oder reaktive Leukozytose entzündlicher Natur somit gewissermaßen die lymphozytäre (chronische) oder leukozytäre (akute) Entzündung, die entzündliche Zellinfiltration des Blutes.

Es ist nach alledem die funktionelle oder reaktive Leukozytose im Allgemeinen der Ausdruck der biologischen Schutz- und Abwehrreaktion des infizierten oder intoxizierten Organismus, im speziellen des hämatopoetischen (vom Blut eines gereizten) Gewebes auf irgendwelche im Blut bzw. in der Zirkulation kreisenden, die weißen Blutzellen im Blut und im Gewebe chemotaktisch reizenden unbelebten und belebten Noxen.

Es besteht also, wie wir sehen, das Wesen einer funktionellen reaktiven Leukozytose in erster Linie im vermehrten funktionellen Bedarf einer bestimmten Art von reifen im Blut präformierten Blutzellen, somit in vermehrter Mobilisierung und Ausfuhr dieser im Gewebe präformiert in Reserve liegenden Zellart aus dem Gewebe. Dem vermehrten Bedarf muß dann entsprechend vermehrter Zellersatz folgen. Es kommt daher zuerst zur vermehrten Anhäufung i. e. Vermehrung der normalen reifen Zellen einer Art im Blut, d. h. zur einseitigen Zellvermehrung, und erst später zum heterotopen Auftritt auch ihrer funktionell minderwertigen Vorstufen, aber nur dann, wenn der sekundär vermehrte Zellersatz den vermehrten Zellbedarf nicht völlig decken kann und hinter ihm zurückbleibt, der Bedarf relativ noch stärker vermehrt ist als die regenerative Zellbildung.

Daher drückt sich das Wesen einer funktionellen Leukozytose gewöhnlich und in erster Linie nur in der einfachen Vermehrung einer Zellart aus. Diese allein ist schon Leukozytose und ist das erste, einfachste und prinzipiellste Symptom einer solchen. Natürlich können unter Umständen zwei verschiedene einseitige Chemotaktika nebeneinander bestehen; doch ist das kaum je realisiert.

Die Vermehrung einer Zellart führt in erster Linie nur zur relativen Vermehrung dieser Zellart in der prozentiellen Leukozytenformel, und weiterhin dadurch eo ipso auch zur Vermehrung der absoluten Zellzahl in 1 ccm Blut, außer wenn die andern Zellarten des Blutes zugleich nicht nur relativ, sondern auch direkt und absolut vermindert sind.

Die Vermehrung der allgemeinen Zellzahl ist also eigentlich erst etwas Sekundäres und Akzidentelles, eine vorhandene Leukozytose näher Bestimmendes. Sie besagt, daß die anderen Zellen nicht erheblich direkt vermindert sind. Das primäre Symptom einer leukozytotischen einseitigen Zellreizung ist aber schon die relative Vermehrung einer Zellart, die auch vorhanden ist, wenn die absolute Zahl nicht vermehrt ist. Diese ist trotz bestehender Leukozytose nicht vermehrt, wenn die anderen Zellarten vermindert sind.

Drückt die bestehende relative Leukozytose an sich das Vorhandensein einer leukoblastischen Reizung aus, so die Vermehrung der absoluten Zellzahl den Grad dieser Reizung, die Zahl der vermehrten Zellen ist also nicht proportional der Schwere der Erkrankung oder Infektion, der Größe des Reizes (Grad der Toxizität und Virulenz der

Infektion), sondern ihr eher umgekehrt proportional, und vielmehr proportional der Größe der Reaktionskraft des Gewebes.

Es entspricht die zweite Phase der primär hämatischen Leukozytose dem regenerativen Stadium bei einfaeh sekundärer, primär hämotoxischer Anämie;[1]) die zweite Art der primär histioiden Leukozytose, die indes wohl meist stets mit der ersten hämatischen Art verbunden vorkommt, entspricht dagegen im Mechanismus mehr einer hämomyelotoxischen Anämie.

c) Kritische Würdigung der leukozytotischen Einzelsymptome.

Hyperleukozytose ist jedenfalls nur die im Rahmen und im Verlauf einer Leukozytose des Blutes statthabende Vermehrung der gesamten Zellenzahl infolge irgend einer indirekten (vom Blut aus wirkenden) oder direkten Reizung des Leukoblastenapparates.

Das Gegenteil der Hyperleukozytose ist die absolute Leukopenie oder abnorme Verminderung der absoluten Leukozytenzahl. Auch sie ist eine funktionell-leukozytotische Veränderung, aber ebenfalls nur von partiellem Wert, nur eine Teilerscheinung, gewissermaßen nur eine negative Hyperleukozytose, neben der ebenfalls, wie bei Hyperleukozytose, noch die anderen Teilerscheinungen, ralative Vermehrung und Jugendformen bestehen können. Auch sie geht entsprechend dem vorher Gesagten als Form einer Leukozytose mit relativer Zellvermehrung einher und findet sich bei solcher. Sie kommt zustande, wenn die anderen Zellen mehr abnehmen als die größte Zelle zur Zellvermehrung beiträgt. Als negative Hyperleukozytose ist sie ein Ausdruck der erlahmten Reaktionskraft und ein Grad für die Virulenz und Aggressivität der irritierenden Noxe.

Keine Hyperleukozytose ohne adäquate Veränderung des Leukoblastenapparates; wohl aber existiert umgekehrt [sowohl plastische (leukämische) wie] funktionelle leukozytotische Reizung des Leukoblastenapparates ohne Hyperleukozytose des Blutes.

Was von dem einen Partialsymptom, der Hyperleukozytose, gilt, gilt auch von den anderen leukozytotischen Symptomen.

Mit anderen Worten, die funktionellen Reizungen des Leukoblastenapparates setzen (ebenso wie die leukämischen) entweder überhaupt keine Veränderungen des Blutes, oder setzen leukozytotische Veränderungen, deren eine die Hyperleukozytose ist.

Die absolute Zellzahl ist überhaupt das unwesentlichste Kennzeichen einer leukozytotiscen Reizung. Von größerer und ausschlaggebenderer Bedeutung für das Vorhandensein einer solchen entsprechenden Reizung sind die mikroskopischen Symptome der einseitigen relativen Zellvermehrung und des Auftretens der Jugendformen, also die Qualität des Blutbildes. Neben dieser sind die numerischen Feststellungen der absosuten Zellzahl nur von Bedeutung für den Grad der etwa vorhandenen Leukozytose.

Hiernach bestehen leukozytotische Veränderungen des Leukoblastenapparates unter Umständen im Blut auch bei normaler Leukozytenzahl, kenntlich an der Qualität des

---

[1]) Es ist der Begriff der sekundär myelopathischen (i. e. primär hämopathischen) Anämie zu unterscheiden von der allgemein sekundären, aber primär myelopathischen Anämie.

Bei der primär hämatisehen Leukozytose sitzt der auf das Gewebe chemotaktisch wirkende Reiz im Blut und die Gewebsreizung ist das Sekundäre.

Es ist aber das leukozytotische Blutsymptom selbst sekundäre Folge der leukozytotischen Gewebsreizung.

Blutbildes (einseitige relative Zahlenverschiebung im positiven Sinne der Vermehrung, event. Auftreten von Jugendformen).

Es gibt danach Affektionen des Leukoblastenapparates ohne jede Blutveränderung, mit normaler Blutzellenzahl aber im übrigen qualitativen Symptomen der Leukozytose, ferner ebenso Vermehrung oder Verminderung der absoluten Blutzellenzahl ohne oder mit gleichzeitigen qualitativen Symptomen der relativen Prozentverschiebung.

Mit anderen Worten, es können leukozytotische Veränderungen des Gewebes bestehen ohne oder mit Quantitätsveränderungen der absoluten Zellzahl, und in beiden Fällen können qualitative Veränderungen des Leukozytenbildes fehlen oder vorhanden sein.

Die leukozytotischen Veränderungen drücken sich also aus bald in der Quantität der absoluten Leukozytenzahl, bald, wenn diese nicht alteriert ist, in der Qualität des Leukozytenbildes.

Etwas Ähnliches, im Prinzip Gleiches gilt auch von der leukämischen Leukozytose.

d) Wesen und Pathogenese der leukämischen Blutveränderungen; Beziehungen und Unterschiede der funktionellen und leukämischen Prozesse.

Die Leukämien sind trotz mancher symptomatischen Ähnlichkeiten gerade das Gegenstück der einfachen funktionell reaktiven leukoplastischen Gewebsreizungen.

Während die einfachen sekundären Leukozytosen im Blut sich abspielende Begleitfolgen der verschiedenartigsten funktionellen und regenerativen Irritationsprozesse des blutzellbildenden[1]) Apparates sind, sind die Leukämien eigene idiopathische und stets direkt am Gewebe selbst primär angreifende Erkrankungen, und zwar hyperplastische sarkoide Wucherungen des Gewebes. Sie sind also idiopathische primäre Gewebshyperplasien. Die leukämische Blutveränderung oder leukämische Leukozytose und Hyperleukozytose, die Blutleukämie ist nur sekundärer und akzidenteller blutsymptomatischer Ausdruck dieser Gewebsleukämie, der unter Umständen fehlen kann (aleukämische Lymphadenie und Myelose).

Während eine funktionelle und regenerative Gewebsreizung einem reaktiven Zwecke dient und somit limitiert ist, d. h. mit Aufhören des Reizes oder Erschöpfung der Reizbarkeit aufhört, ist die hyperplastische Affektion bei leukämischen Prozessen unlimitiert.

Während bei der leukozytotischen Zellregeneration die Bildung reifer Funktionszellen und die vermehrte Ausfuhr der Blutzellen der angestrebte Zweck ist, handelt es sich bei der leukämischen Erkrankung um bloße Gewebshyperplasie. Daß hierbei Zellen ins Blut gelangen, ist nur eine zufällige Folge von Gefäßwanddurchwachsungen.

Es handelt sich daher bei der leukämischen Wucherung vor allem und in erster Linie um vermehrte homoplastische Zellteilungen, bei der Leukoregeneration um vermehrte heteroplastische Neubildung, mit Umbildung und Differenzierung der Zellen.

---

[1]) Der blutbildende Apparat hat nicht nur den funktionellen Zweck, funktionsreife Blutzellen für das Blut zu bilden, sondern seine differenzierten Parenchymzellen, die unreife Blutzellenvorstufe, haben auch als sessile Gewebszellen ihren eigenen funktionellen Zweck lokal innerhalb des Gewebes zu erfüllen, z. B. eliminierte und abfiltrierte Noxen unschädlich zu machen usw. Auch diese Zellen sind lokomobil, der Phagozytose fähig usw., wenn anscheinend auch weniger lebhaft als die reifen Zellen. Der Mitose fähig sind nur sie, nicht die reifen leukozytären Blutzellen.

Bei der hyperregenerativen Zellbildung kommt es sekundär erst im weiteren Verlauf bei relativer Zunahme des Reizes, bzw. Abnahme des geweblichen Leistungsvermögens zum Übertritt von Unreifezellen ins Blut (Linksverschiebung) infolge nicht mehr völlig erreichter Differenzierung, bei der leukämischen Erkrankung findet sogleich in erster Linie Vermehrung der tiefsten unreifen Stammzellen statt; es kommt infolge einseitiger Prävalenz der Wucherung und Vermehrung vor der funktionellen Differenzierung sogleich alsbald zur Hintanhaltung der letzteren, somit zur allmählichen Entdifferenzierung des Gewebes im Keimzellgewebe und daher sehr bald auch zum Übertritt unreifer Zellen ins Blut.

Es kommt also schließlich sowohl bei der übernormalen sekundär vermehrten regenerativen wie primär hyperplastischen Reizung zur vermehrten Bildung und zum vermehrten Übertritt unreifer Zellen des Blutes mit verminderter Bildung und Umbildung reifer Zellen, infolge eben des überstarken regenerativ-funktionellen oder hyperplastischen Reizes. Nur ist das bei der Leukämie sogleich, bei der Leukozytose erst sekundär der Fall.

Es ist also das Ergebnis ein ähnliches, trotz des verschiedenen Mechanismus der Pathogenese.

Bei der einfachen Leukozytose sitzt der Reiz im Blut, daher primär vermehrte Anlockung reifer Zellen ins Blut, vermehrter Verbrauch dieser Zellen, alsdann vermehrte regenerative Reizung des Gewebes; ist das Bedürfnis stärker als das Leistungsvermögen des Gewebes, erfolgt Verschiebung nach links, d. h. Übertritt noch unreifer Zellen ins Blut, da die Reifung durch den zu starken funktionellen Bedarf beeinträchtigt wird.

Bei der Leukämie sitzt der hyperplastische Reiz im Gewebe. Es kommt zuerst zur vermehrten Bildung und Vermehrung der Stammzellen mit vermehrter Umbildung zu reifen Zellen und schließlich zu sekundärem Übertritt auch dieser Zellen ins Blut. Besonders bei akuterwerdender Hyperplasie prävaliert die blind vermehrte Zellbildung vor der differentiellen Umbildung, es kommt zur Entdifferenzierung des Gewebes und zum Übertritt nur unreifer Zellen des wuchernden Keimzellgewebes ins Blut.

Leukämische und funktionelle Leukozytoze sind also beide sekundäre Folgen, Blutsymptome von Gewebsveränderungen plastischer bzw. funktioneller Natur.

Es ist aber die leukämische Gewebsveränderung eine primäre, ferner hyperplastisch und unlimitiert, die leukozytotische eine sekundäre vom Blut aus, ferner metaplastisch-reaktiv, bzw. regenerativ und limitiert.

Es kommt bei der leukämischen Affektion sogleich zur Vermehrung mit folgender Ausfuhr der Zellen, bei der Leukozytose erst zu vermehrter Ausfuhr (erste Phase), dann zur sekundär vermehrten Neubildung (zweite Phase). Dort also hyperplastische, hier regenerative Zellvermehrung und -Bildung; dort unlimitiert vermehrte Zellbildung, bzw. limitiert vermehrte Zellneubildung.

Bei der leukämischen Leukozytose sogleich Vermehrung und Ausfuhr auch unreifer und zwar auch artlich unreifer Zellen (Vorarten); bei der einfachen Leukozytose treten erst sekundär in der zweiten Phase junge, und zwar nur ontogenetisch junge Zellen auf.

Bei der Leukämie also Vermehrung unreifer Zellen mit relativ verminderter Umbildung zu reifen Zellen und sekundärer Ausfuhr.

Bei der Leukozytose vermehrte Mobilisierung reifer Zellen, Neubildung reifer Zellen, vermehrte Regeneration mit chemotaktischer Reizung und Ausfuhr zum Teil noch unreifer Zellen.

e) Beziehungen der funktionellen zu den leukämischen symptomatischen Blutleukozytosen.

Bei beiden Affektionen des Leukoblastenapparates können also Veränderungen im Blut an dessen Leukozytenkomponente überhaupt ganz fehlen, oder können vorhanden sein. Im letzten Fall kann verminderte, normale oder vermehrte absolute Zellenzahl mit entsprechenden Qualitätsveränderungen vorhanden sein.

Bestehende Gewebsleukämie, ohne jede selbst qualitativ leukämische Blutveränderung bezeichnet man als Aleukämie; sie stellt das aleukämische Stadium einer hyperplastischen oder sarkoiden Form von Lymphozytomatose, Myelose usw. vor. Daneben gibt es leukämische Gewebsveränderungen, Gewebsleukämien, die sich am Blut nur durch qualitatives leukämisches Verhalten abspiegeln, ohne eine absolute leukämische Hyperleukozytose zu setzen (klinisch sogen. subleukämischer Blutzustand).

Weiter hat die funktionelle Leukozytose die Beziehung zur leukämischen Gewebs- und Blutveränderung, daß es sich bei beiden Vorgängen prinzipiell um den gleichen Leukoblastenapparat und die Blutleukozyten handelt; wie es dort funktionelle Lympho- und Leukozytosen gibt, so hier Lympholeukämien und Myeloleukämien. Dem Wesen und der Pathogenese nach aber sind beide Prozesse hinsichtlich der ihnen zugrunde liegenden geweblichen Affektionen total verschieden. Bei allen leukämischen Affektionen kommt es nach primärer Hyperplasie des Leukoblastenapparates zur sekundären passiven Ausstoßung von Zellen ins Blut durch pressio a tergo. Bei der leukozytotischen Reizung handelt es sich um eine primär im Blut sitzende Intoxikation oder Infektion, also primäre allgemeine Blutaffektion, die sekundär den blutbildenden Apparat affiziert, bald direkt intoxiziert, bald bloß in blande, funktionell chemotaktische oder regenerative Reaktion versetzt. Hier besteht also durch Anlockung aktive Zellreizung und event. lokomobiler Übertritt von Amöbozyten ins Blut durch tractio a fronte. Alle funktionellen Leukozytosen, auch die lymphozytären, sind aktiv; alle leukämischen aber, auch die myeloleukämischen, sind passiv.[1]) Selbstverständlich ist mit dem Ausdruck, daß die funktionelle Leukozytose eine primäre Blutaffektion ist, nicht gemeint, daß die Leukozytose als solche, also die zytologische Blutveränderung, primär ist. Diese sowohl, wie die leukämische Leukozytose sind sekundäre Folge der Gewebsalteration. Primär ist bei dem leukozytotischen Prozeß im Blut nicht die Leukozytose, sondern der chemotaktische oder leukozytotische Reizsitz. Aber während bei der leukämischen Affektion die Beziehung besteht: Gewebshyperplasie, Blutleukozytose, besteht bei der funktionellen Leukozytose die Bezeichnung Blutdysämie, funktionelle oder regenerative Gewebsreizung, entsprechender funktioneller und regenerativer Blutausdruck.

---

[1]) Diese hier vorgetragene Lehre steht im Gegensatz zu der von Ehrlich, nach welcher alle Lymphozytosen passiv, dagegen alle Leukozytosen, die funktionellen wie die leukämischen, aktiv seien, da die Leukozyten amöboid und noxotrop, die Lymphozyten aber alokomobil seien.

Ferner handelt es sich bei den entzündlichen reaktiven Leukozytosen um die erfüllte oder doch angestrebte Tendenz zu vermehrter Ausfuhr reifer funktionstüchtiger Zellformen; auch in der regenerativen Phase besteht im Gewebe diese Tendenz zur Bildung zweckdienlicher Endentwicklungsformen, nur daß hier ein relatives Mißverhältnis zwischen irritativem Anspruch und dem Reaktionsvermögen des gereizten Gewebes zugunsten des letzteren besteht. Bei der malignen leukämischen Zellbildung besteht indes in erster Linie ein Hang und Trieb zu unlimitierter blinder geweblicher Zellvermehrung naturgemäß durch Vermehrung der funktionsuntüchtigen indifferenten Generationszellen mit naturgemäß einer infolge der einseitigen Vermehrungstätigkeit supprimierten funktioneller Differenzierung.

Infolge dieser pathogenetischen Differenz bestehen auch erhebliche symptomatische Unterschiede zwischen Leukozytose und leukämischer Blutalteration.

Bei der Leukämie kommt es nämlich infolge vermehrter Zellbildung sogleich und schon primär zum Übertritt von Jugendformen, bei der Leukozytose erst in der eventuellen zweiten Phase.

Die Leukozytose ist also trotz anscheinend symptomatischer Gemeinschaftlichkeiten doch von der Leukämie prinzipiell unterschieden.

Bei letzterer besteht primäre hyperplastische Gewebsalteration, die erst sekundär eventuell zur Blutzellalteration führt. Diese ist passiver Natur, und zeigt stets Jugendformen, und zwar sogleich Vorarten.

Bei der Leukozytose handelt es sich um primär hämatischen Blutsitz, sekundäre funktionelle und mithin regenerative Gewebsalteration, die beide tertiär zum entsprechenden Ausdruck einer (sekundären) funktionellen oder regenerativen Blutleukozytose führen. Diese Art Leukozytosen sind stets aktiver Natur und zeigen, wenn überhaupt, von Jugendformen gewöhnlich nur ontogenetische, und auch diese nur erst später und sekundär in der eventuellen zweiten Phase.

Bei der leukämischen Leukozytose besteht Übertritt des wuchernden Gewebsparenchyms ins Blut, bei der aktiv-reaktiven Leukozytose einseitige elektive Mobilisierung mit vermehrtem Ersatz einer Zellart.

Die passive hyperplastisch-leukämische Leukozytose läßt also Rückschlüsse auf die histozytologische Gewebszusammensetzung zu, die funktionelle Leukozytose als solche nur Rückschlüsse auf Bestehen funktioneller Vorgänge und Funktionszustände im Gewebe in qualitativer Hinsicht und aus ihren akzidentellen quantitativen Beziehungen allenfalls solche auf die funktionelle Reaktionskraft des Gewebes, sagt aber nicht zu allen Zeiten und nichts Bestimmtes aus über den morphologischen Zustand der Gewebsmetaplasie.

f) Beziehungen der funktionellen Leukozytosen zu den Anämien.

Es besteht andererseits aber nahe Beziehung und Analogie zwischen den einfachen, i. e. nicht leukämischen, sog. sekundären[1]) Leukozytosen und den sekundär

[1]) Die einfachen Leukozytosen sind sekundär, weil sie keine selbstständige Krankheit anzeigen, sondern bloße sekundäre Symptome verschiedensten Krankheiten und Intoxikationen sind, bei der der blutbildende Apparat sekundär affiziert ist. Demgegenüber sind die Leukämien primäre Krankheiten des blutbildenden Apparats. Indes ist die leukämische Blutalteration, im Gegensatz zu der allgemeinen banalen Leukozytose, zwar spezifisch, aber doch auch nur Sekundärsymptom der leukämischen Gewebsaffektion.

symptomatischen Anämien. Beide sind nur sekundäre Begleitsymptome, nicht eigene Krankheiten. Vielfach sind sekundäre Anämien noch mit sekundären symptomatischen Leukozytosen kombiniert, indem die betreffenden toxischen Noxen[1]) im Blut gleichzeitig auf die roten Blutkörperchen zerstörend und auf die Leukozyten chemotaktisch (hämatische Anämie und hämatisch-chemotaktische Leukozytose), oder im hämopoetischen Gewebe intoxizierend auf Erythro- und Leukoblastenapparat wirken, ersteren zur verringerten Blutbildung, letzteren zur vermehrten Zellbildung anregend (myelotoxische Anämie und metaplastische Reizungsleukozytose). Dagegen besteht zwischen keiner Form von Anämie und den Leukämien ein direkter Analogismus, außer der Beziehung, daß Anämien auch leukämische Prozesse, als den subordinierte Deuteropathien oder koordinierte Begleitsymptome begleiten können (medulläre Pseudoleukämie geht mit Anämie einher, desgleichen die sogenannte Leukanämie).[2])

Bei den Anämien und Leukozytosen handelt es sich bei beiden nämlich im Prinzip um primäre hämatische Affektionen mit sekundärer, funktioneller (Leukozytose) oder regenerativer (Anämie und Leukozytose), bloßer metaplastischer (histologisch mit sekundärer Metaplasie einhergehender) Reizung und limitierter reaktiver Zellbildung des blutbildenden Apparates; bei der Leukämie aber um primäre unlimitierte Hyperplasie und hyperplastische Zellbildung dieses Apparates.

Die Anämie und Leukozytose sind also beide primär hämatisch, die leukämische Blutalteration ist sekundär hämatisch. Bei Anämie und Leukozytose besteht erst sekundäre Gewebsalteration, bei der Leukämie handelt es sich um primäre Gewebsalteration. Bei der Leukämie handelt es sich um eine eigene spezifische Krankheit des Gewebes, nur die event. vorhandene Blutveränderung ist sekundär symptomatisch. Auch Anämie und Leukozytose sind sekundär und symptomatischer Natur, aber niemals eigene Krankheiten.[3]) Schließlich kommt es bei Anämie und Leukozytose sekundär in gleicher Weise zu einfacher blander regenerativer Reizung des hämatopoetischen Gewebes.

---

[1]) Experimentell z. B. Saponin und Hydroxylamin.

[2]) Leukämie und Anämie sind histologisch völlig heterogene Prozesse; ersterer ist eine schrankenlose unlimitierte Gewebshyperplasie, bei letzterer handelt es sich um eine funktionelle irritative limitierte Gewebsmetaplasie. Leukämie ist eine eigene Krankheit, Anämie nur ein Begleitsymptom verschiedener Krankheiten, auch der leukämischen. Infolgedessen gibt es in Wahrheit keinen Übergang von perniziöser Anämie in Leukämie, d. h. beim sog. Übergang dieser beiden klinischen Erscheinungen handelt es sich nur um einen scheinbaren, in Wahrheit einen nur indirekten Konnex. Es handelt sich nur um die klinische Aufeinanderfolge des prodromalen pseudoperniziösen sekundär begleitenden Anämiesymptoms der mit myelophthisischer Anämie einhergehenden medullären (lymphadenoiden) Aleukämie und der (lymphadenoiden) Leukämie oder leukämischen Lymphadenie. Die hyperplastische Aleukämie gibt sich klinisch nur als myelophthisische pseudoperniziöse Anämie eventuell mit Reizungsmyelozytose, nicht aber als hypoplastische Erkrankung des Leukozytenapparates im Blut zu erkennen.

[3]) Bei den Leukämien sitzt die Noxe, der leukämisch hyperplastische Reiz primär im Gewebe; desgl. ist das primär Hämatische bei Anämie und Leukozytose auch nur die anämische Noxe und der leukozytaktische Reiz. Die anämische Noxe wirkt in morphologischer Hinsicht primär im Blut erythrodegenerativ. Diese Erythrodegeneration und Erythrophthise ist das auf das Knochenmark anämisierend, will heißen regeneratorisch wirkende Stimulus. Die dann folgende morphologische Blutveränderung ist so-

Also bei Blutleukämie wie bei Blutleukozytose handelt es sich um den Leukoblastenapparat, im ersten Falle um hyperplastische, im zweiten um funktionelle Reizung. Im ersten Falle um primär vermehrte schrankenlose Zellbildung (Neubildung und Vermehrung im Gewebe, und sekundär vermehrte Ausfuhr vor allem unreifer Zellen ins Blut. Im zweiten Falle um primär vermehrte Ausfuhr ins Blut und sekundäre limitierte Zellregeneration im Gewebe, also um primär vermehrte Ausfuhr erst reifer, später unreifer Zellen ins Blut.

Daher treten bei der Leukämie sogleich auch artlich unfertig differenzierte, bei der Leukozytose erst im sekundären Stadium ontogenetisch unreife Zellformen im Blut auf.

Es bestehen also die Beziehungen:

Leukämie: Primär vermehrte Zellbildung im Gewebe, sekundär vermehrte Ausfuhr sogleich auch von artlich unreifen Zellen ins Blut.

Leukozytose: Chemotaktische Reizung des Gewebes vom Blut aus mit sekundär vermehrter Ausfuhr und Mobilisierung präformierter reifer Zellen.

Alsdann regenerative Reizung des Gewebes vom Blut aus vermehrte Zellneubildung; mit sich daran anschließender vermehrter Ausfuhr ontogenetisch unreifer Zellformen.

Anämie: Primäre Erythrophthise, regenerative Reizung des Gewebes. Ausfuhr ontogenetisch und phylogenetisch unreifer roter Blutzellen.

Wie allenthalben, so braucht trotz statthabender leukämischer oder leukozytotisch-anämisch regenerativer Zellbildung im Gewebe, der Zellaustritt der vermehrt gebildeten Zellen ins Blut gar nicht stattfinden oder doch nicht in einem dem Grade der Zellbildung entsprechenden Maßverhältnis.

Bei Anämie und Leukozytose handelt es sich also in beiden Fällen meist um primär hämatische (seltener primär myelotoxische) Affektionen, die sekundär zur Erythro- resp. Leukoregeneration führen. Also bei der Leukämie handelt es sich im Grunde um primär vermehrte Zellbildung, hyperplastische Vermehrung der primären Gewebszellbildung, die sekundär zu leukämischer Leukozytose, d. h. vermehrter Ausfuhr der vermehrten und vermehrungsfähigen unreifen Zellen führt; dagegen ist die einfache funktionelle Leukozytose (reifer Zellen) ihrerseits die Ursache einer sekundären vermehrten Zellneubildung im Gewebe, die ihrerseits dann weiter zum Auftreten unreifer Zellen im Blute führt; es handelt sich hier somit um vermehrte sekundäre Zellregeneration.

Wir hätten also:

Leukämie: Primär vermehrte Zellbildung und Vermehrung im Gewebe, sekundär im Blut neues Auftreten der vermehrt gebildeten unreifen und vermehrtes Auftreten von reifen Zellen.

---

wohl bei Anämie (Erythroregeneration) wie Leukozytose (Leukomobilisation und Leukoregeneration) ebenso deuteropathisch symptomatische Folge der Gewebsirritation wie bei der Leukämie. Während aber bei der Leukämie die Beziehung besteht: leukämische Gewebshyperplasie — Blutleukämie, besteht bei Leukozytose die Beziehung: Blutinfektion, Gewebsirritation — Blutleukozytose (Zellmobilisation und -regeneration; chemotaktische Mobilisation reifer Zellen, Neubildung, chemotaktische Mobilisation unreifer Zellen); bei Anämie aber die Beziehung: Blutschädigung, regenerative Gewebsreizung — regenerativ anämische erythroregenerative Blutveränderung.

Leukozytose: Infolge der chemotaktischen Gewebsreizung und Zellmobilisation vermehrtes Auftreten normaler reifer Zellen im Blut. Durch den vermehrten Verbrauch erfolgt sekundär regenerative Gewebsreizung mit vermehrter Zellneubildung. Alsdann tertiäre Ausfuhr und Auftreten der vermehrt gebildeten Unreifezellen im Blut.

Die einfachste Form der (aktiven) Leukozytose ist eine bloße chemotaktische Reizung des Leukoblastenapparates oder Lymphdrüsenapparates vom Blut aus. Die vermehrte Zellausfuhr führt schließlich zur Regeneration, zu sekundär regenerativer Reizung des Gewebsapparates. Diese Form hat ihr Gegenstück in der einfachen Anämie mit sekundärer blander regenerativer Knochenmarksreizung.

Es gibt aber auch leukozytotische, d. h. mit den verschiedenen Formen von Blutleukozytose (Hyperleukozytose, Leukopenie) einhergehende Affektionen des leukozytenbildenden Gewebes, wo eine direkte Infektion und Intoxikation dieses Gewebes selbst besteht. Dieses ist das Gegenstück der perniziösen Anämie mit Myelotoxikose und Regenerationsreizung des bereits vorher intoxizierten Knochenmarks.

Es ist ferner im gewissen Sinne die leukozytotische Gewebsveränderung ohne Blutleukozytose mit Leukopenie bzw. Paralyse der Zellausfuhr (Typhus) das Gegenstück zur aplastischen bzw. richtiger pseudoaplastischen Anämie, nur daß auch bei der aplastischen Anämie stets die primär hämatischen Erythrodegenerationen vorhanden sind, die bei jeder Form der Leukozytose fehlen. Bei der pseudoaplastischen Anämie handelt es sich um Bildung von roten Jugendzellen im Gewebe aber ohne Ausfuhr ins Blut. Bei der aplastischen Anämie um Sistierung und Lähmung der Zellneubildung im Gewebe. Bei der Leukopenie mit oder ohne Jugendformen im Blut (leukopenische Leukozytose) handelt es sich bald um Lähmung des Zellersatzes bald nur der Zellausfuhr. Die beim Gewebe selbst direkt angreifende leukozytotische Reizung entspricht der Knochenmarksintoxikation bei perniziöser Anämie und hat in dieser auf der Seite der Vergiftungen des roten Blutbestandteils ihr Gegenstück.

Die Leukopenie kommt also zustande bei einfacher hämatogener Leukozytose mit indirekter Gewebsreizung durch Lähmung der Chemotaxis (negative Chemotaxis) und Zellausfuhr in der ersten Phase, durch Erschöpfung der Regeneration oder Lähmung der Ausfuhr jugendlicher Zellen in der zweiten Phase; oder aber auch durch direkte toxische Lähmung der Zellbildung bei der direkten Gewebsreizung.

Bei den leukämischen Affektionen entsprechen die aleukämischen und subleukämischen Lymphomatosen und Leukomatosen des hämatopoetischen Apparates symptomatisch diesem Zustande des Blutes. Sie kommen aber zustande nicht durch behinderte Zellbildung, sondern nur durch nicht statthabenden Übertritt der vermehrt gebildeten Zellen ins Blut; also Mißverhältnis zwischen Bildung und Abfuhr zu ungunsten der letzteren. Die Wucherung und Zellbildung kann dabei sehr wohl abnorm stark und der Prozeß akut verlaufen. Also starke Ausfuhr ist nicht das Zeichen der Akuität des geweblichen Wachstumsprozesses, auch die Aleukämie kann akut, die mit Blutveränderung einhergehende Leukämie sehr chronisch verlaufen. Zellbildung und Ausfuhr sind unabhängig voneinander. Ist die Wucherung sehr aggressiv gegenüber den Gefäßwänden, so kann die Ausfuhr unter Umständen relativ stärker sein als die Zellbildung. (Kleine Tumoren.)

g) Beziehungen und Unterschiede zwischen den anämischen und einfach leukozytotischen Prozessen und den beiderseitigen symptomatischen Blutveränderungen.

Es unterscheiden sich nun die leukozytotischen Prozesse von den anämischen der primär hämatischen Anämien, trotz verschiedener Analogien, im allgemeinen[1]) dadurch, daß bei letzteren stets und notwendig primäre Erythrodegenerationen[2]) vorhanden sind, während bei der Leukozytose etwaige Degenerationen immer nur erst akzidentell sekundärer Natur sind.[3])

Bei der (primär hämatischen) Anämie ist das vornehmste und artcharakteristische Grundsymptom die Verminderung der absoluten Zahl der Roten.[4]) Eine Anämie mit normaler oder gar vermehrter Erythrozytenzahl ist undenkbar. Eine Anämie ist stets am Blut durch Oligozythämie und entsprechende Oligozythämie, sowie ferner gewöhnlich auch durch Zelldegeneration kenntlich, nur die Regeneration kann fehlen.

Bei den Leukozytosen des Blutes, den einfachen wie den leukämischen, ist im Gegenteil gerade die Vermehrung der absoluten Zahl ein häufiges und vornehmes, wenn auch nicht notwendiges Symptom. (Es kann nämlich auch normale und verminderte Zellzahl bestehen. Bei beiden Affektionen kann sich, wenn die Quantität nicht verändert ist, die Affektion an der Zellqualität zu erkennen geben.) Bei der Anämie (Oligämie) handelt es sich auf alle Fälle, bei der primär hämatischen wie der myelopathischen, um verminderte Erythrozytenzahl (Oligozythämie), bei den primär myelometaplastischen um primär verminderte Zellbildung, bei der primär hämatisehen um primär vermehrten Zelluntergang.

Bei den primär hämatogenen zur sekundären Leukozytose führenden funktionellen Reizungen des hämopoetischen Gewebes handelt es sich dagegen zuerst auf alle Fälle

---

[1]) Leukämie und Leukozytose sind wesensverschieden und haben nur gewisse symptomatologische Analogien gemeinsam (Leukämie schlechthin ist eine Gewebskrankheit, zu der eine besondere blutleukämische Leukozytose gehört, Leukozytose im allgemeinen ist das Blutsymptom verschiedenster toxisch-infektiöser hämatischer Prozesse), Leukozytose und Anämie sind im allgemeinen ziemlich wesensverwandte Prozesse, wenn auch hier natürlich Differenzen bestehen (beide sind bloße Blutsymptome primär hämatischer Allgemeinaffektionen). Sie sind aber keine sich völlig deckenden und analogen Prozesse des Leukoblasten- und Erythroblastenapparates (bei der Anämie liegt in erster Linie vermehrte Erythrophthise vor, bei der Leukozytose vermehrte funktionelle Ansammlung und Vermehrung im Blut).

[2]) Auch bei den nicht toxischen, bloß posthämorrhagischen Anämien greifen Erythrodegenerationen infolge des osmotischen Einflusses des in seiner Isotonie veränderten hydrämisehen Serums Platz. Dagegen fehlen Erythrodegenerationen vielfach bei den primär medullären hypoplastischen Anämien. Wenn sie auftreten, sind sie auch hier erst sekundär.

[3]) Wie bei der primär myelophthisischen Anämie.

[4]) Bei primär hämatiseher Anämie ist die Zahlverminderung (Oligozythämie) stets mit Erythrodegeneration verbunden, ihre Folge und symptomatischer Ausdruek; die Regeneration ist hier akzidentell; bei primär medullärer hypoplastischer Anämie können dagegen morphologische Degenerationen im Blut, ebenso wie bei den einfachen hämatischen Leukozytosen, fehlen oder allenfalls sekundär auftreten. Hier besteht nur dann Oligochromämie, Oligozythämie und event. Regeneration.

um vermehrte Zellausfuhr (im Gegensatz zu den leukämischen Leukozytosen, wo es sich zuerst um vermehrte Bildung und dann erst auch um vermehrte Ausfuhr der neugebildeten Zellen handelt).

Bei der Anämie (die als solche stets sekundär und symptomatisch ist) gerät das Knochenmark sekundär nur in erythroregenerative Reizung, da das noch vorhandene dezimierte, an Zahl oder Farbstoff funktionell geschwächte Blut bzw. die reduzierte myelogene Blutbildung dem Bedarf nicht genügt. Das Mark sucht durch hyperregeneratorische Wucherung bei der myelopathischen Anämie den geweblichen Knochenmarksverlust auszugleichen um dem normalen funktionellen Blutzellbedürfnis zu genügen. Es sucht bei der hämatischen Anämie den erlittenen Blutverlust zu decken, um dem dadurch abnorm vermehrten Funktionsbedürfnis zu genügen. In beiden Fällen also vermehrte regenerative Zellbildung.

Bei der sekundär symptomatischen Leukozytose dagegen gerät das Knochenmark vorerst in bloße funktionelle Reizung, die zu vermehrter Zellausfuhr und Mobilisation präformierter Zellen führt. Es handelt sich um eine chemotaktische noxotrope vermehrte Abwehrreaktion der Zellen zur Beseitigung der im Blut zirkulierenden (chemotaktisch wirkenden) Noxe. Erst tertiär schließt sich hieran eine Leukoregeneration, um den Nachschub der Funktionszellen aufrecht zu halten und dem funktionellen Abwehrbedürfnis zu genügen.

Dort ist der auslösende regenerative Reiz zugleich ein degenerativer substantieller Zellverlust, hier handelt es sich um eine Noxe, deren funktionelle Bekämpfung erst bisweilen mit Zellverbrauch einhergeht, also einen regenerativen Reiz nach sich ziehen kann.

Hierin besteht also ein erheblicher Unterschied zwischen Anämie und Leukozytose, obwohl sonst mancherlei Gemeinsames gegenüber den Leukämien besteht; sind doch beide primär hämatogen, beide sekundär symptomatisch, d. h. bloß Sekundärsymptom einer Intoxikation, reizen doch beide den blutbildenden Apparat erst sekundär, und zwar schließlich auch sekundär regenerativ. Aber bei der hämatischen Anämie besteht primär morphodegenerative Erythrophthise, bei der Leukozytose primäre funktionelle Leukotaxis. Dieses sind die beiderseitigen verschiedenen prinzipiellen Fundamente.

Mit anderen Worten, der regenerative Reiz, der bei beiden Prozessen das Auftreten jugendlicher unreifer Zellformen im Blut auslöst und nach sich zieht, ist zwar bei beiden der nämliche, nämlich der erhöhte Zellbedarf. Dieser wird aber repräsentiert und bewirkt bei der Anämie durch eine Blutzerstörung, einen direkten sofortigen Blutkörperchenuntergang, bei der Leukozytose nur durch anhaltende übernormale funktionelle chemotaktische) Reizung, d. h. funktionelle Abnutzung und Zellverbrauch.

In sekundärer Hinsicht kommt es nämlich bei beiden im weiteren Verlauf der anämischen Erythrophthise oder chemotaktischen Reizung zu gleichem akzessorischen Verhalten. An die anämische Erythrophthise kann sich sekundär eine erythroregenerative Reizung des blutzellbildenden (erythroblastischen) Gewebes anschließen; desgleichen an die leukozytotische Zellmobilisierung mit vermehrter Zellabnutzung und vermehrtem Bedarf eine sekundäre leukoregenerative Reizung des Leukoblastengewebes. Beide Regenerationen sind nur akzessorisch, beide können fehlen und ausbleiben und sind nicht eigentlich direkt, und primär anämisch oder leukozytotisch.

Bei den Anämien fehlt dieses Verhalten in den aplastisch-aregeneratorischen Fällen, und doch besteht wahre Anämie; bei der Leukozytose bildet dieser Zustand erst die sogen. zweite regenerative Phase.

Bei der Leukozytose ist der sekundär regenerative Zustand mit Ausfuhr und funktioneller Einstellung unreifer Zellen nur eine graduelle Steigerung der vermehrten funktionellen Zellausfuhr reifen Zellmaterials; bei der hämatischen Anämie ist der regenerative Reizzustand von dem wesentlich anämischen, i. e. degenerativen Zustand wesentlich verschieden. Letzterer besteht je in Zelluntergang, ersterer in Zellneubildung. Nur das ist das Gemeinsame, daß eben auch bei der Anämie Funktionszellen untergehen, die ersetzt werden müssen. Bei der Leukozytose besteht über die Norm vermehrter Bedarf von reifen weißen Funktionszellen, bei der Anämie normaler Bedarf von reifen roten Blutzellen, der aber relativ größer ist als das zufällig noch nach dem Zellverlust und Untergang vorhandene und zur Verfügung stehende Zellmaterial, da dieses durch vermehrten Untergang verkleinert ist.[1])

Daher setzt sich die Symptomatologie des anämischen Blutbildes infolge der besonderen und abweichenden anämischen Pathogenese zusammen aus zwei heterogenen hämozytologischen Symptomenbildern, aus obligatorischer Erythrodegeneration und akzidenteller Erythroregeneration bei subnormaler Zellzahl. Das Symptomenbild der Leukozytose aber aus obligatorischer (relativer) Vermehrung reifer und eventuellem Neuauftreten unreifer Zellen (bei vermehrter oder auch normaler oder verringerter Gesamtzahl), die beide unter der gleichen chemotaktischen Reizung stehen.

Immerhin sind Leukozytosen und Anämien prinzipiell verwandt gegenüber den Leukämien, und beruhen auf Veränderungen des blutbildenden Gewebes, die beide im prinzipiellem Gegensatz stehen zu den entsprechenden Veränderungen, die der leukämische Prozeß setzt. Sind die ersten beiden sekundär und einfach metaplastisch, so die leukämischen Gewebsalterationen primär und hyperplastisch.

Es ist also die sekundäre Leukozytose der sekundären Anämie prinzipiell verwandt und nur in accidentibus von ihr unterschieden.

Bei beiden sitzt das primum movens im Blut, die Gewebsalteration ist sekundär und zwar funktionell metaplastischer Natur. Bei beiden kommt es sekundär zur Zellregeneration. Bei beiden kann diese sekundäre Zellregeneration erlahmen (aplastisch-hyporegenerative Form der Anämie, leukopenische Form der Leukozytose mit Jugendformen). Bei beiden kann unter Umständen die Intoxikation stimulierend oder paralysierend primär im Gewebe angreifen. Der Unterschied ist, daß die sekundäre regenerative Gewebsreizung bei primär hämatischen Anämien an vermehrten Zelluntergang und an Zelldegeneration der zirkulierenden Blutzellen anknüpft und durch sie bedingt und ausgelöst wird, dagegen bei der Leukozytose durch Erschöpfung des präformierten aber vermehrt ins Blut ausgeführten und funktionell verbrauchten geweblichen Zellenmaterials. Dort ist die Erythrodegeneration primär, hier die Leukodegeneration sekundär, dort besteht im Blut Verminderung und event. Degeneration der im Blut primär vorhandenen Erythrozyten, hier dagegen handelt es sich um Vermehrung der Blutleukozyten

[1]) Bei der myelophthisischen Anämie besteht ebenfalls infolge der verminderten Blutbildung ein Mißverhältnis zwischen normalem Zellbedarf und vermindertem Zellvorhandensein. Bei der hämatischen Anämie genügt der Zellvorrat funktionell nicht infolge des über die Norm gesteigerten Zelluntergangs, bei der myelophthisischen Anämie zeigt der zu geringe Zellvorrat nicht den normalen Funktionsbedarf. Bei der hämatischen Anämie zeigt die sekundäre Zellregeneration und Neubildung nicht den über die Norm gesteigerten Zellzerfall und Untergang, bei der myelopathischen Anämie zeigt die primäre Zellbildung nicht den normalen Zellbedarf.

im Blut durch vermehrte Ausfuhr von gewebliehen blutfähigen Leukozyten aus dem Gewebe mit nur akzidenteller Zelldegeneration.

Bei der Anämie liegt nach alledem das symptomatische Hauptkriterium in der degenerativen Metamorphose der Erythrozyten; der erst regenerative Zellersatz ist höchstens subordiniert und akzidentell.

Bei den leukozytotisehen Blutsymptomen und symptomatischen Blutveränderungen liegt das diagnostische Haüptmoment in der einseitigen Zellartvermehrung, alsdann erst sekundär in dem Auftreten regenerativer unreifer Jugendformen.

Zusammenfassung: Leukozytose ist also der hämatologisehe Ausdruek einer bestimmten hyperplastisehen oder bloß funktionell und reaktiv metaplastischen Reizung des hämatopoetischen Gewebes.

Bei der hyperplastisehen oder leukämischen Gewebsreizung kommt es zu primär vermehrter Zellbildung im Gewebe mit eventueller (bei der Aleukämie des Blutes fehlender) passiver Ausfuhr sogleich auch der neugebildeten blutpathologischen (heterotopen) unausgereiften Jugendzellen und Blutzellvorarten.

Bei der eigentliehen Leukozytose im engeren Sinne, der funktionell leukozytotischen Gewebsreizung handelt es sich in erster Linie um chemotaktisehen Tropismus des im Gewebe präformierten blutfähigen Zellreservedepots und reifen Zellmaterials vom Blut aus mit vermehrtem Übertritt ins Blut. Also symptomatisch ein vermehrtes Auftreten reifer Zellen im Blut nicht durch Vermehrung im Blut selbst, sondern durch Austritt des präformierten Gewebszellvorrates aus dem Gewebe. Somit also um primär hämatischen Sitz, sekundäre Gewebsreizung und tertiären aktiven Zellaustritt ins Blut, also nur um vermehrte Zellausfuhr und Mobilisierung ohne gleichzeitige Zellbildung und Neubildung.

Erst wenn das vorhandene reife Zellmaterial des Gewebes erschöpft ist, der hämatische Reiz und Zellbedarf aber noch fortbesteht, dann kommt es zur zweiten Phase, zur indirekten Leukozytose, d. h. zum Ersatz der im Blut verbrauchten Zellen, zur vermehrten gewebsseitigen Neubildung der Zellen. Zuerst also eine vom Blut aus auf das Leukoblastengewebe wirkende funktionelle Zellreizung, ein chemotaktischer Tropismus auf die Gewebszellen, alsdann ein blander regenerativer Reiz auf das leukoblastische Gewebe.

Somit treten hier erst in weiterer Folge Jugendstufen auf, und zwar meist nur ontogenetische Vorstufen, keine tieferen Vorarten wie bei der Leukämie.

Diese Vorstufen, Metamyelozyten, Myelozyten bei der Leukozytose, große Lymphozyten bei der Lymphozytose usw. haben keine eigene spezifische Funktion, sondern sind nur derselben Funktion fähig wie ihre entsprechende Reifeform, aber in graduell geringerem Maße. Ihre eigentliche Bestimmung ist die Reifung, in spezifisch funktioneller Hinsicht sind sie minderwertig.

Leukozytose im engeren Sinne ist also der blutsymptomatische Ausdruck in erster Linie einer toxisch-chemotaktisehen Reizung des lymphatisehen und leukoblastisehen Gewebes vom Blut aus, die in vermehrter Zellausfuhr und Zellmobilisierung besteht, zu soleher führt, mit soleher einhergeht und sich durch diese kenntlich macht; die aber späterhin gefolgt sein kann von einem sekundär regenerativem Reizungszustand.

Spezifisch funktionelle Leukozytose in pathogenetischer Hinsicht beruht auf irritativ reaktiver Reizung des hämatopoetisehen Gewebes; sie setzt sich in symptomatischer

Hinsicht in ihren Erscheinungen im Blut zusammen aus den Vorgängen vermehrter Mobilisierung reifer Zellen und regenerativem Zellersatz und Nachschub.

Affizieren die chemotaktischen Noxen das hämatopoetische Gewebe selbst, so wird hier sowohl die Zellausfuhr wie die Regeneration modifiziert. Es können die Noxen hier sowohl primäre Zellvermehrung bewirken (vielleicht liegt solches bei der sogen. akuten infektiösen Leukämie[1]) vor), oder es kann die Zellausfuhr negativ chemotaktisch affiziert sein (Typhus abdominalis), bzw. die Zellregeneration kann total gelähmt, oder die bloße Zelldifferenzierung der sich neubildenden Zellen kann partiell behindert sein, so daß die Jugendformen statt im Gewebe zu reifen, in unreifem Zustand sich vermehren und ins Blut austreten, schließlich aber überhaupt nicht mehr sich vermehren (absolute Leukopenie).

Die Leukozytose hat also mit der Anämie gemein: Beide sind Symptome der Wirkung toxischer Noxen, die ihren Sitz im Blut haben und von dort sekundär das hämatopoetische Gewebe affizieren. Es handelt sich zumeist und hauptsächlich um primär hämatische Affektionen, die Tätigkeit des hämatopoetischen Gewebes ist dabei sekundär. In beiden kommt es sekundär zum vermehrten Zellersatz.

Während es sich aber bei der hämatischen Anämie in erster Linie um degenerativ vermehrten Zelluntergang also Zellverminderung handelt, handelt es sich bei den Leukozytosen um vermehrten funktionellen Bedarf, Zellverbrauch und vermehrte Zellausfuhr und Mobilisierung normaler reifer Zellen, also Zellvermehrung im Blut. Bei der Anämie steht die morphopathische Zelldegeneration im Blut im gewissen Gegensatz zu der gewebsseitigen Zellregeneration mit ihren normalen neugebildeten Jugendformen. Bei der Leukozytose sind dagegen zwischen beiden Phasen fließende Übergänge vorhanden, und die zweite Phase ist nur eine graduelle Steigerung der ersten Phase. Bei den Anämien ist das Blut von heterogener Zusammensetzung, die Regeneration ist Reaktion auf eine Degeneration; bei den Leukozytosen bestehen nur graduelle Unterschiede beider Phasen, und die vermehrte Ausfuhr reifer Zellen wird von einer Ausfuhr vermehrter neugebildeter unreifer Zellen abgelöst.

Gegenüber Anämie und Leukozytose handelt es sich bei den leukämischen Affektionen um primär vermehrte Zellbildung im hämatopoetischen Apparate. Die Blutaffektion ist freilich, wenn vorhanden, auch hier nur sekundär symptomatisch.

Also sowohl bei Anämie wie Leukozytose wie Leukämie sind die betreffenden Blutalterationen symptomatischer Natur. Sie zeigen aber bei (hämatischer) Anämie[2]) und Leukozytose einen primär hämatischen Prozeß an, der erst sekundär vom Blut aus auf den hämatopoetischen Apparat wirkt, bei der Anämie hier nur zur regenerativen Reizung, bei der Leukozytose zur funktionellen Reizung und später sekundär zur vermehrten regenerativen Zellbildung führt. Dagegen zeigt die leukämische Blutveränderung einen primären Gewebsprozeß mit primärer plastisch-hyperplastischer Zellvermehrung an.

Bei Anämie und Leukozytose ist die vermehrte Zellbildung sekundär regenerativer Natur, bei Leukämie primär hyperplastischer Art.

Bei der funktionellen Leukozytose treten die Zellen, Leukozyten wie Lymphozyten,

---

[1]) Diese scheint pathogenetisch der Leukozytose näher zu stehen als der Leukämie, mit der sie tatsächlich symptomatisch gleich scheint.

[2]) Nur bei der seltenen hypoplastischen medullären Anämie liegt natürlich eine primäre Affektion des hämatopoetischen Gewebes vor.

in aktiver Weise durch eine vis a fronte seitens des im Blut herrschenden funktionellen chemotaktischen Reizes ins Blut über, aktive Leukozytose; bei Leukämien, leukozytären wie lymphozytären, dagegen passiv durch eine drückende vis a tergo, seitens des im hyperplastischen Gewebe wirkenden ictus formativus.

Leukozytose im hämatologischen Sinne ist der Inbegriff der Blutveränderungen, die auftreten unter dem Einfluß einer hämatisch-chemotaktischen Zellreizung des hämatopoetischen Apparats, einer chemotaktischen Einwirkung vom Blut aus auf die Funktionszellen des hämatopoetischen Apparats.

Die Leukozytose läßt in ihrem klinisch-hämatologischen Verlauf zwei Phasen erkennen:

Die erste besteht in dem vermehrten Auftreten der normalen funktionsfähigen Zellen im Blut und besteht in einer pathologisch vermehrten hämotropen Reizung dieser Zellen.

Die zweite besteht im Auftreten der nächst vorderen pathologischen zytoontogenetischen Vorstufen und tritt auf, wenn ein Mißverhältnis zwischen chemotaktischem Reiz und Reaktionsfähigkeit des chemotaktisch gereizten Gewebes eintritt, d. h. der Zellvorrat an reifen Funktionszellen erschöpft ist, der Reiz, i. e. funktioneller Bedarf, aber trotzdem fortbesteht.

C. Rückblick über das Wesen der Anämie, Leukozytose und Leukämie.

Nachdem wir in bezug auf Anämie, Leukozytose und Leukämie erörtert haben, wie diese Blutsymptome zueinander in Beziehung stehen und differieren, bleibt noch übrig, positive Definitionen dieser Zustände zu geben.

Vor allen dreien gilt hier, daß sie lediglich sekundär symptomatischer Natur sind, lediglich Symptomenwert haben.

Anämie (scil. haematica) ist eine Blutveränderung, ein Symptomenbild, das eine in erster Linie an der roten Blutkomponente selbst angreifende Blutvernichtung, meist Intoxikation, also funktionelle Außerbetriebsetzung, anzeigt. Etwaige Reizungen des Erythroblastenapparates sind sekundär. Diese Erythrotoxikosen aber sind Eigenschaften und Begleiterinnen der verschiedensten Ursachen und Krankheiten.

Leukozytose im engeren Sinne ihrerseits ist der sich im Blute abspielende Ausdruck für eine vom Blut aus, chemotaktisch funktionell oder regenerativ, sekundär auf das Leukozytenbildungsgewebe wirkende Intoxikation. Etwaige degenerative Reizzustände sind hier nur sekundär und akzidentell. Auch diese chemotaktischen Intoxikationen sind Begleiterinnen der verschiedensten Krankheiten, die sich nur dadurch unterscheiden, daß sie teils nur hämatisch, teils hämatisch und histiogen angreifen, bald auf die verschiedensten Leukozyten leukotaktisch wirken, bald das Lymphadenoidgewebe lymphotaktisch affizieren.

Leukämie ist die sekundäre Blutveränderung, die von einer primären Hyperplasie der blutzellenbildenden Gewebe verursacht wird. Diese hyperplastische Gewebserkrankung ist aber durchaus spezifischer Natur und es scheint rein zufällig, ob der lymphadenoide oder der myeloide Gewebsapparat in Hyperplasie versetzt wird. Die verschiedenen Leukämien sind also nosologisch gleichartig und gleichwertig.

Bei der hämatischen Anämie handelt es sich stets in erster Linie um meist toxische Zerstörung und vermehrte Einschmelzung der zirkulierenden reifen roten Blut-

körperchen mit insuffizienter oder fehlender regenerativer Erythroblastenapparatsreizung, die zu positiver oder fehlender sekundärer Ausfuhr unreifer roter Zellen führt.

Bei der Leukozytose handelt es sich um eine vom Blut aus sekundär auf den Leukoblastenapparat bewirkte funktionelle vermehrte Ausfuhr reifer vorhandener Zellen) mit eventueller sekundärer bzw. tertiärer regenerativer Reizung, die weiterhin ihrerseits zu sekundärer (aktiver) Zellausfuhr neugebildeter normaler jugendlicher noch nicht ausgereifter, und erst akzessorisch degenerierender Zellen führen kann.

Bei der Leukämie handelt es sich um primäre Hyperplasie des leukozytenbildenden Gewebes, die sekundär zu (passiver) vermehrter Zellausfuhr, dann stets mit unreifen Vorarten, ins Blut führen kann.

Bei der Leukozytose werden anfangs bei der Chemotoxis vermehrt normale, im Gewebe präformierte reife Zellen, erst später bei der Regeneration Jugendformen, und zwar gewöhnlich nur ontogenetische, ausgeführt.

Bei der Leukozytose und der Anämie können also Jugendformen als Zeichen der vermehrten sekundär regenerativen Zellbildung fehlen, bei der Leukämie fehlen sie nie, und sind Zeichen einer vermehrten primären hyperplastischen Zellbildung.

Bei der (hämatischen) Anämie handelt es sich in erster Linie um vermehrten Blutuntergang. Daran kann sich sekundär vermehrte, aber relativ insuffizierte Regeneration (regenerative Blutbildung) seitens des Knochenmarks, eventuell mit Ausfuhr der Jugendzellen anschließen.

Bei der (medullären) Anämie handelt es sich dagegen um primär verminderte hypoplastische Blutbildung.

Bei Anämie und Leukozytose kommt es sekundär zur regenerativen hyperkompensatorischen aber limitierten Zellneubildung.

Bei der leukämischen Affektion kommt es zu primär vermehrter unlimitierter Zellbildung.

Bei der Leukozytose handelt es sich vorerst nur um vermehrte Zellausfuhr und Mobilisation fertiger Zellen, bei der Lymphadenie und Myelose zunächst nur um vermehrte Zellbildung. Und zwar besteht in den aleukämischen Fällen nur vermehrte Zellbildung, in den subleukämischen Fällen ist die Zellausfuhr relativ geringer als die Zellbildung, in den amphil-leukämischen Fällen entspricht etwa die Zellausfuhr der Zellbildung, und bei der akuten Leukämie ist manchmal, nicht stets (es gehört das nicht zum Wesen der Akuität und erklärt diese auch nicht, sondern ist nur akzidentelles Begleitsymptom) die Zellausfuhr größer als die Zellbildung.

Bei der Polyglobulie besteht höchstwahrscheinlich verminderter Blutuntergang.

Bei der Leukozytose handelt es sich in erster Linie um primäre Mobilisierung und Blutzellausfuhr. Erst sekundär kann sich dann an den vermehrten Verbrauch und Bedarf noch vermehrter regenerativer Zellersatz, vermehrte regenerative Zellbildung, meist auch mit Ausfuhr der vermehrten neugebildeten Zellen schließen.

Bei der Leukämie handelt es sich in erster Linie sogleich um vermehrte hyperplastische Zellbildung mit eventuell sekundär vermehrter Zellausfuhr.

Die Verschiedenheit der Pathogenese bedingt die Verschiedenheit der Symptomatologie und den verschiedenen diagnostischen Wert der Einzelsymptome.

Bei der hämatischen Anämie sind die degenerativen Symptome (pathomorphe Erythrodegeneration mit Oligochromämie durch Oligozythämie) die wesentlichste Basis des Symptomenbildes. Die regenerativen Blutsymptome sind, wo vorhanden, von nebensächlicher Bedeutung und können jedenfalls fehlen, wie denn

überhaupt auch die Regenerationsprozesse im Gewebe erst sekundärer nachträglicher Natur sind und ebenfalls fehlen könnan.

Es setzt Zellausfuhr ins Blut zwar Zellbildung im Gewebe voraus, aber Zellbildung zieht nicht notwendig Zellausfuhr nach sich. Fehlen von roten Jugendzellen im Blut spricht also nicht gegen ihre Bildung im Gewebe (nicht gegen plastische und für aplastische Anämie), und die etwaige geringe Zahl solcher Jugendzellen ist kein Maßstab für die Intensität uud den Grad des Zellbildungsprozesses im Blut. Auftreten von Normoblasten im Blut spricht nicht für das Fehlen von Megaloblasten im Gewebe usw.

Bei der Leukoytose ist ebenfalls das Auftreten von Jugendzellen erst von akzidenteller Bedeutung, auch die Hyperleukozytose kann fehlen, und ihr Fehlen spricht nicht gegen vorhandene leukozytotische Gewebsreizung. Das wesentliche Symptom ist hier die einseitige relative Zellvermehrung.

Bei der Leukämie vollends kann einmal überhaupt jede Blutveränderung fehlen. Normales Blut spricht also nicht gegen leukämische Gewebserkrankung (Zellvermehrung im hyperplastischen Gewebe) sondern nur gegen leukämische Blutveränderung, das heißt gegen stattgehabte Blutausfuhr aus dem wuchernden präformierten oder perivaskulär neugebildeten Blutbildungsgewebe (Zustand der Aleukämie, d. h. des noch nicht stattgehabten Gefäßwanddurchbruchs). Besteht aber Blutveränderung, so ist die Hyperleukozytose ebenfalls von nur akzidenteller, subordinierter Bedeutung (subleukämischer Zustand). Wesentlichstes Symptom ist allein die leukämische Blutqualität im mikroskopischen Blutbild, und diese dokumentiert sich vor allem in den atypischen artlich unreifen Zellformen.

Während bei der Leukozytose nur Jugendvorstufen auftreten, findet man hier sogleich Vorarten.

In allen drei Blutsymptomen liegt also der diagnostische Schwerpunkt in der mikroskopischen Untersuchung, d. h. der Qualität des mikroskopischen Blutbildes.

Bei den Anämien ist das wichtigste Symptom die Erythrozytendegeneration mit Oligozythämic und Oligochromämie. Regenerative Zellsymptome sind akzidentell.

Bei den Leukozytosen ist das wesentlichste Symptom die relative einseitige Zellvermehrung im mikroskopischen Blutbild. Hyperleukozytose und Auftreten von Jugendzellen ist akzidentell.

Bei den Leukämien ist das wesentlichste Symptom das Auftreten atypischer Zellvorarten im mikroskopischen Blutbild; die Hyperleukozytose ist akzidentell und unwesentlich.

D. Ergebnis der Analyse.

Es ist das Blutsymptomenbild zu bewerten aus der Pathogenese. Es beruht pathogenetisch:

Die Blutanämie a) auf vermehrtem Blutuntergang (Blutkrankheit) oder b) primär verminderter Blutbildung (Knochenmarkskrankheit) mit sekundärer, über die Norm vermehrter, aber, im Verhältnis zum vermehrten (a) oder normalen (b) funktionellen Bedarf, insuffizienter myeloischer Blutneubildung.

Die Polyglobulia vera wahrscheinlich auf vermindertem (lienalen) Blutuntergang (Milzschwäche).

Die Blutleukozytose auf funktionell-chemotaktischer Gewebsreizung mit vermehrter aktiver Zellmobilisierung und sekundärer Zelldegeneration.

Die Blutleukämie auf primärer Gewebshyperplasie (Gewebsleukämie) i. e. vermehrter Zellbildung (Zellvermehrung) mit sekundär vermehrtem passiven Übertritt der vermehrt gebildeten Zellen ins Blut.

Wir haben ferner zu unterscheiden:

1. Bei der Leukozytose
   a) eine regionäre (peripherische) und
   b) eine allgemeine Leukozytose.

   Letztere zerfällt wieder in
   α) eine bloße allgemeine vasomotorische Form und
   β) in die eigentliche funktionelle Form.

Die eigentliche funktionelle Leukozytose kommt auf zweierlei Weise zustande:

x) durch chemotaktische (opsonisch noxotrope) Reizung der Gewebszellen vom Blut aus
y) durch direkte mechanische oder toxische Reizung des Gewebes.

Die mechanische Reizung findet sich isoliert bei Knochenmarkstumoren, als Ursache der sogen. Reizungsmyelozytose. Hier wird das nicht metaplasierte noch normale Knochenmarksgewebe von der Tumormasse einfach entzündlich gereizt und in rotes Reizungsmark verwandelt.

Die direkte toxische Gewebsreizung findet sich bei den allgemeinen Infektionskrankheiten meist kombiniert mit der indirekten chemotaktischen Reizung vom Blut aus, also zusammen mit hämatischer Leukozytose.

Hier wird das gesamte Lymphadenoidgewebe in myeloide Metaplasie versetzt oder lymphoblastisch entdifferenziert; oder Myeloidgewebe lymphadenoid metaplasiert oder myeloblastisch entdifferenziert. Die toxische Entdifferenzierung ist eine Ursache leukozytotischer Leukopenie.

Die Leukopenie kommt also zustande
   a) durch funktionelle chemotaktische Überreizung vom Blut aus,
   b) durch Erschöpfung des regenerativen Reaktionsvermögens (zweite Phase),
   c) durch direkte aggressive Lähmung der Zellmobilisation (negative Chemotaxis durch Chinin, Milchsäure, Aggressine),
   d) durch toxische Lähmung und Paralyse des Zellbildungs- und Differenzierungsvorganges, i. e. Entdifferenzierung des Gewebes (Typhus).

2. Bei der Anämie bzw. Oligozythämie (Hauptsymptom des Symptomkomplexes der symptomatischen Anämie).
   a) eine lokale Oligozythämie bei bloßer regionärer lokaler peripherischer Glied-Ischämie,
   b) eine allgemeine Anämie
      α) der Haut, bloß nervöser vasomotorischer Ursache, bei Nephritis usw.,
      β) bei echter eigentlicher Anämie,
         x) primär hämotoxisch durch vermehrten toxischen Blutuntergang mit sekundärer regenerativer Myelopathie,
         y) primär myelopathisch durch verringerte Blutbildung.

Die erste hämotoxische Form x zerfällt in zwei Unterformen:

x′) bloße Erythrolyse mit Hämoglobindiffusion und Hämoglobinämie,

x″) gleichzeitige Methämoglobinbildung.

Die zweite Form y umfaßt:

y′) die myelophthisischen Tumorenanämien mit mechanischer Suppression und Supposition des Erythroblastengewebes (reine myelopathische Anämie),

y″) die Myelotoxikosen. Sie sind meistens[1]) mit den Methb-Blutfarbstoffanämien verbunden, die mit degenerativer Hyperchromie einhergehen (perniziöse Anämie).[2]) Bei diesen Myelotoxikosen findet sich als ihre Folge regenerative Megaloblastenbildung,[3])

y‴) die Chlorose beruht auf verminderter Hb-Bildung (Fe-Assimilation) oder vermehrter Blutfarbstoffveränderung im Erythrozyt durch Hydrops oder Hyperplasmie (Plasmaeiweißeinlagerung) des Erythrozyten.

Es entspricht also in gewissem Sinne die einfach hämatische Anämie mit ihrer sekundären Regeneration der chemotaktischen Leukozytose mit ihrer regenerativen Phase, die Methb-Anämie bzw. die perniziöse Myelotoxikose mit der Megaloblastenbildung der direkt toxischen zur Leukopenie führenden leukozytotischen Reizung bzw. Lähmung der Gewebszellmobilisation. Es entspricht die anämische regenerative Erythroblastose

---

[1]) Vermutlich führen schließlich alle toxisch-hämatischen (hämatoxischen) Anämien, auch die einfach erythrolytischen, zur Myelotoxikose, sind mit dieser verbunden. Theoretisch könnten natürlich die Methb-Toxikosen ohne Myelotoxikose und sonstige andere Hämotoxikosen auch mit Myelotoxikose einhergehen.

[2]) Die erhöhte Oxyphilie und der erhöhte Färbeindex beruht nicht auf im Verhältnis zur Zahlverringerung relativ vermehrter Hb-Neubildung oder relativ geringfügigerer Hb-Zerstörung, sondern wahrscheinlich auf chemischer degenerativer Hb-Umwandlung.

[3]) Es gibt aber fraglos Methb-Anämie ohne Megaloblastose, und umgekehrt kann wohl Megaloblastose auch bei Hämo-Myelotoxikose durch andere Blutgifte (i. e. Megaloblastose bei einfach sekundärer Anämie) entstehen. Megaloblasten treten aber nur bei bestehender Myelotoxikose auf, besonders bei der durch Methb-Vergiftung erzeugten. Sie sind hier ohne Zusammenhang mit der Hyperchromie und bedeuten eine regenerative Überreizung (bzw. einen im Verhältnis zur toxisch geschwächten erythroblastischen Potenz des Gewebes zu großen regenerativen Anspruch) bzw. Lähmung der Erythroblastendifferenzierung und Zellbildung. Diese Lähmung der normalen Normoblastendifferenzierung ist die Folge des zu hohen regenerativen Anspruchs und zu starken Bedarfs, oder Ausdruck direkter toxischer Schädigung. Sie spricht also für ein Mißverhältnis zwischen zu hohem toxisch anämisierenden Reiz und der regenerativen Ersatzleistungsfähigkeit des Gewebes, also bald mehr für zu starke Giftwirkung, bald mehr für relative regenerative Schwäche und Insuffizienz. Es trifft eben der regenerative anämisierende Reiz (Hämotoxikose, Erythrolyse, Oligozythämie) nicht auf normales, sondern auf intoxiziertes, funktionell-zytoblastisch und reaktiv alteriertes und geschwächtes Knochenmark. Also Verbindung bloßer Hämophthise und Hämotoxikose mit Myelotoxikose. Die Erythroblastenbildung bei Anämie ist also indirekte regenerative Folge des Blutverlustes (Hämophthise), die spezielle Megaloblastenbildung als solche direkte Folge der Myelotoxikose.

der zweiten Phase der hämatischen chemotaktischen Leukozytose, die Reizungserythroblastose der direkt medullären Reizungsleukozytose.

Wie es bei der Leukozytose zur Leukopenie und Entdifferenzierung des Gewebes durch gesteigerten chemotaktischen Reiz oder direkte toxische Lähmung kommt, so kommt es hier bei der myelotoxischen Anämie zur Megaloblastenpersistenz mit Lähmung der Differenzierung in Normoblasten (= Entdifferenzierung) oder zur funktionellen Lähmung der Erythroblastenausfuhr ins Blut (pseudoaplastische Anämie).

Die Megaloblastenbildung beruht also entweder auf bloß graduell erhöhtem regenerativen Erythroblastenbildungsanspruch bei kongenitaler oder akquirierter Steigerung der Sensibilität und funktioneller Prädisposition des Knochenmarkes, oder direkter Lähmung der Erythroblastendifferenzierung durch Myelotoxikose.

Wie es verschiedene Formen der Leukopenie gab, so haben wir hier zu unterscheiden

die megaloblastische Form der Regeneration,

die bloße funktionelle (Überreizung) oder auch direkte toxische Lähmung der erythroblastischen Regeneration (Überanstrengung der regenerativen Zellbildung) = aplastische Anämie,

die bloße Lähmung der Erythroblastenausfuhr = pseudoaplastische Anämie.

Die chemotaktischen toxischen Leukozytosen werden vielfach durch dieselben lipolytischen (auch neurotoxischen) Gifte hervorgerufen, die Anämie machen (hämotoxische Leukozytosen).

Es sind daher die einfach hämatoxischen Anämien vielfach verbunden mit chemotaktischer Leukozytose, die myelotoxischen Leukozytosen oder Anämien mit direkt toxischer megaloblastischer Leukopenie, die mechanisch-myelophthisischen Anämien mit mechanischen Reizungsleukozytosen.

3. Schließlich ist auch bei der Polyglobulie zu unterscheiden
   a) eine reine lokale regionäre oder peripherische Form durch venöse Stauung oder Stase (Erythrozytose),
   b) eine allgemeine Form
      α) auf vasomotorisch hypertonischer Basis (Gaisböck) bei geringem Barometerdruck und Luftverdünnung (Erythrämie),
      β) die Polyzythaemia vera megalosplenica-Vaquez.

II. Die allgemein-diagnostische Bedeutung der wichtigsten klinisch-hämatologischen und morphologischen Blutsymptome im Lichte der Pathogenese.

I. Die wichtigsten Symptome von seiten der **roten Blutkörperchen** und ihre diagnostische Bedeutung.

1. Symptome von seiten der **Farbstoffbestimmung.**[1])

Eine allgemeine Oligochromämie. Das Symptom allein ist nur von allgemeiner Bedeutung und zeigt nur primären Blutmangel oder sekundären Blut-

[1]) Mit diesen ist diagnostisch allein nicht viel anzufangen. Mindestens müssen die Ergebnisse der Zählung mit hinzugenommen werden.

verlust im weitesten Sinne, nicht ohne weiteres eine Anämie an. Eine weitere Diagnose hinsichtlich der pathogenetischen Bedeutung dieses Symptoms wird erst durch Kombination und Unterstützung der anderen Untersuchungsmethoden gegeben. Es gibt Oligochromämie mit Normozythämie (Chlorose) und auch mit Oligozythämie (Anämie).

Eine allgemeine Hyperchromämie deutet meistens auf essentielle (Vaquez) oder hypertonische allgemeine (Gaisböck, Höhenklima), oder regionäre (lokale Fluxion und Stase mit Blutumdickung) Polyzythämie hin.

2. Symptome von seiten der **Zählung.**

Eine Polyzythämie spricht für essentielle Plethora cellularis (Polyglobulie), Erythrämie oder bloße symptomatische Erythrozytose.

Eine Oligozythämie.[1]) Dies Symptom ist auf alle Fälle von anämischer Bedeutung. Es ist das obligatorische anämische Grundsymptom jeder Art von Anämie, der hämatischen wie der primär myelopathischen. Welcher Art und Natur im besonderen Einzelfalle die jeweilige Anämie ist, wird erst unter Hinzuziehung der anderen Untersuchungsmethoden eruiert.

3. Symptomkombinationen aus Farbstoff- und Zahlbestimmung:

a) Polyzythämie geht stets mit entsprechender Hyperchromämie einher und ist dann das Zeichen irgendeiner Form der Polyglobulie. Polyzythämie mit relativer oder absoluter Hb-Herabsetzung ist bisher nicht bekannt.

b) Normozythämie[2]) mit allgemeiner Hyperchromämie kommt nicht vor.

c) Normozythämie mit Oligochromämie ist der wesentlichste Symptomenkomplex der Chlorose.

d) Geringfügige Oligozythämie mit absolut normalem, also relativ zur Zahl erhöhtem Hb-Gehalt spricht event. für (temporär erythrolytische) Hämoglobinämie, wie sie sich gelegentlich bei plötzlichem Übergang aus hohem Barometerdruck ins Meeresniveau und bei herabgesetzter Resistenz der Erythrozyten findet.

e) Eine anämische Oligozythämie ist wohl stets mit Oligochromämie verbunden, zieht letztere nach sich; die Oligochromämie ist dann die notwendige Folge der ersteren Erscheinung.[3]) Aber nicht jede Oligochromämie ist mit Oligozythämie verbunden und deren Folge, und also nicht unbedingt anämisches Symptom.

f) Oligochromämie bei normaler absoluter Zahl[2]) (Normozythämie) ist das Hauptsymptom der Chlorose.[4]) Oligochromämie bei hypernormaler Zahl könnte bei chlorotischen Frauen kurz vor der Periode bestehen.

---

[1]) Eine anämische Oligozythämie geht stets mit degenerativer Pathomorphie der Erythrozyten einher, ist deren Ausdruck und Folge. Die Diagnose auf Anämie ist also vielfach schon allein mikroskopisch zu stellen.

[2]) Der Ausdruck Normozythämie bedeutet Normalzahl der Roten, im Gegensatz zu Oligozythämie; Normozytose bedeutet Normomorphie der Roten im Gegensatz zu pathomorpher Makrozytose und Mikrozytose. Nomozytose bedeutet Normalzahl der Weißen, im Gegensatz zu Hyperzytose und Leukopenie.

[3]) Die anämische Pathomorphie drückt sich in allgemein hämatologischer Hinsicht aus in Oligozythämie, und letztere wieder zieht Oligochromämie nach sich.

[4]) Ob die relative Farbstoffverringerung hier auf Verringerung der primären Hb-Bildung (Schwäche der myelogenen Fe-Assimilation) oder auf vermehrtem sekundären

g) Oligochromämie verbunden mit Oligozythämie spricht stets für das Vorhandensein irgendeines anämisierenden Prozesses.

α) Ist die Oligozythämie dabei verhältnismäßig geringer als der Oligochromämie entspricht, die Oligochromämie also stärker ausgesprochen als die Oligozythämie und die absolute anämisch-oligozythämische Blutzahl größer als die Hb-Zahl, so besteht ein Färbe-Index < 1, der einfache Anämie anzeigt. Man nimmt hier allgemein an, daß sich die Zahl rascher ergänzt als der Farbstoff, nicht aber, daß der Farbstoff stärker ausgelaugt und zerstört wird, als die Stromata, die etwa zum Teil restierten.

β) Ist die Farbstoffabnahme gegenüber der Norm relativ geringfügiger als die Zahlabnahme,[1]) so resultiert ein Hb-Index > 1. Es besteht dann die perniziöse Form der sekundären Anämie, bei der dann angeblich auch die anderen anämischen (regenerativen) Symptome ebenfalls von spezifisch perniziösem Charakter sind. Man kann hier annehmen, daß in solchen Fällen der Farbstoff bzw. seine Färbekraft relativ weniger abnimmt (da er irgendwie färberisch zu einer stärker färbenden Modifikation verändert wird) als die Zahl, bzw. in eine relativ stark färbende und färbbare Modifikation (Methämoglobinogen, Promethämoglobin) verwandelt ist. Nicht aber ist anzunehmen, daß die Zahl stärker untergeht als der Farbstoff, da dieser resistenter erhalten bleibt, oder event. der Farbstoff sich stärker ergänzt als die Zahl.

4. Von seiten der **Mikroskopie:**

a) Das Auftreten von pathomorphen Degenerationsformen (Anisozytose, Poikilozytose) zeigt schon allein eine anämische Veränderung, und zwar hämatische Anämie, an, d. h. schädliche Beeinflussung der zirkulierenden Erythrozyten im Blut durch physikalische und chemische Faktoren des Blutplasma. Dieselbe kann in hämotoxischer Schädigung beruhen, oder in Herabsetzung der osmotischen Resistenz durch physikalische Beeinflussung seitens des anisotonischen Blutplasma. Dies Symptom ist daher auch stets verbunden mit Oligozythämie (wie also auch mit Oligochromämie), zieht solche nach sich.

b) Auftreten von zellulären Farbstoffveränderungen.

α) Hier spricht partielle zentrale Anozytochromie für Chlorose, und ist somit stets verbunden mit allgemeiner Oligochromämie aber normaler Zahl (Normozythämie) und Normomorphie.

β) Hypozytochromie verbunden mit Oligochromämie, Oligozythämie und verkleinertem Index ist in Kombination mit Pathomorphie, das wichtigste mikroskopische Färbbarkeitssymptom der Erythrozyten für einfache Anämie. Die Hypozytochromie und verringerte Oxyphilie des Hb ist die Ursache der verringerten allgemeinen Färbung (Oligochromämie) des Blutes und seiner verringerten Färbekraft.

Verlust durch Auslaugung, bzw. auf Hb-Verdünnung infolge diosmotisch in die Zelle hineindiffundierten Blutplasmas (Hyperplasmie, Hyperalbuminose) beruht, ist eine besondere Frage.

[1]) Man muß es vermeiden, bei der Zahlbestimmung durch Übersehen der Hb-haltigen Mikrozyten eine relativ zu kleine Zahl herauszurechnen; die Hb-haltigen Schizozyten als bloße Teile ganzer Erythrozyten sind dagegen bei der Zählung zu vernachlässigen

γ) Hyperzytochromie, stets verbunden mit mehr oder weniger ausgesprochener degenerativer Pathomorphie (Anisozytose, Poikilozytose, Schizozytose), Oligochromämie und Oligozythämie, aber erhöhtem Index, ist das wichtigste mikroskopische Symptom der sogenannten perniziösen Form der sekundären Anämie. Sie ist die Ursache des erhöhten Index.

δ) Geht Oligozythämie und Oligochromämie, also Anämie, mit Normomorphie einher, so könnte eine Form medullärer[1]) Anämie vorliegen, zumal wenn sonstige entsprechende Symptome, wie Erythroblastose und Reizungsleukoblastose, bestehen. (Verringerte und verkümmerte Blutbildung seitens des Knochenmarks. Diese ist nicht idiopathischer, sondern ebenfalls stets symptomatischer Natur, nämlich Folge metaplastischer oder primär oder sekundär hyperplastischer Prozesse im Knochenmark. Die perniziöse Anämie gehört nicht in diese Kategorie.)

c) Auftreten von Regenerationserscheinungen. Dies Symptom spricht in erster Linie stets nur für lebhafte übernormale funktionell-zytoblastische Aktivität des hämopoetisch-erythroblastischen Myeloidgewebes. Erst indirekt, in Verbindung mit sonstigen, meist auch vorhandenen, anämischen und erythrodegenerativen Symptomen ist es selbst von anämischer Bedeutung und zeigt dann sekundäre Regenerationsbetätigung seitens des Knochenmarks an.

x) In Verbindung mit Oligozythämie, Oligochromämie könnte das Symptom unter Umständen für bestehende medulläre hypoplastische Anämie sprechen, besonders wenn daneben gar Normomorphie oder nur geringfügige Pathomorphie besteht; wenn also die Regenerationserscheinungen wesentlich stärker sind als die anämischen degenerativen Zytomorphien, oder wenn letztere völlig fehlen. Hier sprechen die regenerativen Erscheinungen im Blut in erster Linie für hyperkompensatorische Bestrebungen des Knochenmarkes zur Myeloidgewebsregeneration und erst dadurch indirekt auch für verstärkte funktionelle Blutbildung, um dem normalen Blutbedarf zu genügen.

y) Bei Oligozythämie, Oligochromämie und gleichzeitiger degenerativer Pathomorphie der Erythrozyten aber ist bei dem Vorhandensein regenerativer Erscheinungen meist irgend eine Form hämatischer Anämie in aktiv myelopathischem Zustande anzunehmen, d. h. nicht eine aplastische (richtiger aregeneratorische) Form, sondern vielmehr eine anämisierende Hämophthise mit gleichzeitig bestehender sekundärer übernormaler (aber doch relativ insuffizienter) regenerativer Reizung und Tätigkeit seitens des myeloischen Erythroblastenapparates.

Hier prävalieren die degenerativen Symptome, und die regenerativen Symptome zeigen lediglich funktionelle Blutregenerationsbestrebungen seitens des Knochenmarkes an, um dem erhöhten Blutbedarf zu genügen.

---

[1]) Umgekehrt finden sich aber auch bei medullärer Anämie bisweilen Degenerationserscheinungen, da die in verringerter Zahl überschnell produzierten Erythrozyten sehr labil sind und sekundär leicht allen möglichen degenerativen, besonders anisotoxischen Einflüssen anheimfallen.

α) Polychromophilie ist der qualitativ geringste Ausdruck der regenerativen Betätigung. Sie kann numerisch hohe Grade der Extensität erreichen, aber auch qualitativ bis zur völligen Basophilie und Hb-Freiheit zurückgehen. Bloße Polychromophilie mäßigen Grades und geringer Intensität ohne degenerative und selbst ohne sonstige stärkere regenerative Symptome spricht noch nicht für Anämie, sondern nur für lebhafte Erythroblastik und Blutmauserung.

β) Basophile Punktierung und Erythroblasten (kernhaltige Rote inkl. Jollykörper) sind der Ausdruck stärkerer Intensitätsgrade der Regeneration und zeigen als solche indirekt schwerere Formen von Anämie, höhere Grade der anämischen Reizung i. e. der Blutschädigung an; basophile Punktierung und Jollykörper anscheinend nur hämatisch-toxische Anämie; Erythroblasten hämatische wie auch medulläre Anämie.

Reine basophile Punktierung ohne sonstige regenerative und vor allem ohne wesentliche degenerative Blutveränderungen findet sich bei „Bleianämie" als Zeichen der myelopathischen Anämie resp. irritativen Myelotoxikose durch das Metallgift.

Reine Erythroblastose (Normoblastose) ohne wesentliche erythrodegenerative Symptome findet sich schubweise oft bei den sogen. Blutkrisen oder kurz sub finum vitae als Ausdruck akuter Reizung des Knochenmarkes (Reizungserythroblastose).

γ) Das Auftreten von Megaloblasten soll spezifischer Weise nur perniziöse hämatische Anämie anzeigen, müßte also bei einfach hämatischer sowie medullärer Anämie fehlen und nur bei Methb-Toxikose vorhanden sein. Das Symptom müßte also außer mit Oligochromämie, Oligozythämie und Pathomorphie stets mit Hyperzytochromie und erhöhtem Index verbunden sein, mithin darauf hindeuten, daß bei einer spezifischen Form der Erythroregeneration eventuell auch stets eine spezifisch toxisch-degenerative Form der primären Hämophthise statthat. Nach unseren Erfahrungen ist das nicht der Fall. Es findet sich außer bei hyperzytochromen Hämotoxikosen auch bei einfachen sekundären hypozytochromen Anämien, indes nur toxischen, also rein erythroblastischen Ursprungs ohne Farbstoffvergiftung. Es findet sich nach unseren Erfahrungen hier wie dort, wenn neben der Hämotoxikose noch eine und zwar prävalierende Myelotoxikose besteht.[1])

[1]) Ob bei einer Anämie regenerative Normoblastose oder Myeloblastose entsteht, hängt von graduellen Differenzen des individuellen Reaktionsvermögens des Knochenmarks- bzw. Myeloidgewebes, also der internen geweblichen Disposition ab (megaloblastische Disposition), die ererbt oder durch die Toxikose erworben sein kann. (Megaloblastose entsteht, wenn das Reaktionsvermögen durch die Toxikose besonders hochgradig herabgesetzt, der Reizanspruch also relativ besonders gesteigert ist.)

Ob degenerative Hypo- oder Hyperchromie besteht, hängt von artlichen und essentiellen Differenzen des anämisierenden Blutgiftes, also der äußeren Ursache ab, ob bloße Erythrolyse oder Erythrolyse + Chromotoxikose (Blutfarbstoffvergiftung) gesetzt wird.

II. Die wichtigsten (leukozytotischen) Symptome von seiten der **weißen Blutkörperchen** und ihre diagnostische Bedeutung.

1. Von seiten der **absoluten Zählung** (Feststellung der absoluten Zahl) kann eine allgemeine Hyperleukozytose oder absolute Leukopenie beobachtet werden.

   Beide Symptome besagen hier, ganz allgemein, etwas Bestimmtes nicht. Beide Symptome können nämlich sowohl bei funktionell leukozytotischen, wie eventuell auch bei leukämisch-hyperplastischen Prozessen des hämopoetischen Gewebes auftreten; beide Partialsymptome schließen sich in gewissem Sinne nicht einmal aus, da speziell bei funktionell leukozytotischer Reizung des Leukoblastenapparates beide Symptome gleichmäßig im Sinne bestehender Leukozytose sprechen und einander ablösen können. Die infektiöse Hyperleukozytose entwickelt sich aus einer negativen leukopenischen Inkubationsphase und läuft schließlich wieder bei allzulange fortbestehender Reizung in diese aus. Mit anderen Worten, eine Hyperleukozytose kann sehr oft im Rahmen des leukozytotischen Symptombildes fehlen, ist also nur von subordinierter Bedeutung.

   Anderenfalls spricht Hyperleukozytose, selbst höchsten Grades, nicht für Leukämie und leukämische Leukozytose, zumal bei leukämischer Gewebsveränderung sehr wohl nur subleukämische und aleukämische Zahlalteration im Blut bestehen kann.

   Von maßgeblicher Bedeutung wird hinsichtlich der Differentialdiagnose zwischen einfacher und leukämischer Leukozytose erst das Resultat der hinzutretenden mikroskopischen Qualitätsuntersuchung. Die allgemeine Zählung deutet aber bei einem der beiden genannten Ergebnisse jedenfalls auf eine Anomalie in einer der beiden genannten Richtungen hin.

2. Von seiten der relativen Zählung kann relative einseitige Vermehrung einer oder einzelner Zellarten mit entsprechender relativer oder selbst direkter absoluter Verminderung der anderen festgestellt werden.

   Es liegt im Wesen dieser Untersuchungsmethode, die nur am gefärbten Trockenpräparat ausgeführt wird, daß sie stets gleichzeitig kombiniert ist mit der mikroskopischen Feststellung der Qualität der betreffenden vermehrten Zellart hinsichtlich Auftretens pathologischer unreifer Zellformen, und Feststellung von deren Prozentverhalten zu den blutnormalen reifen Zellen.

3. Die wesentliche und maßgebliche Untersuchung hinsichtlich der Veränderungen der leukozytären Komponente des Blutes ist daher die **mikroskopische Untersuchung.** Diese umfaßt folgende drei Unterstufen.

   a) Feststellung der **Blutqualität** ob nur normale oder auch unreife Zellformen auftreten.

   b) Im ersten Falle Feststellung der einfachen **relativen Leukozytenformel.**

   c) Im letzten Falle auch Feststellung des **prozentualen Arnethschen** Blutbildes.

   ad a) Auftreten von Unreifezellen findet sich bei funktioneller Leukozytose und Leukämie.

Bei hämatischer Leukozytose meist nur in Einer Zellart, geht nicht über Jugendvorstufen der artlich höchst differenzierten Zellformen hinaus, ist stets gleichzeitig mit relativer prozentualer Vermehrung dieser Zellart in der Leukozytenformel verbunden, und bedeutet, wenn vorhanden, direkt nur das Bestehen der regenerativen zweiten Phase. Es gehört das Phänomen nicht notwendig zum Bild der Leukozytose und spricht, wenn vorhanden, nur indirekt für das Bestehen einer solchen.

Bei Reizungsleukozytose leukoblastische Vorarten.

Bei Leukämie treten auch allertiefste Vorarten (Stammzellen) und atypische Altersformen dieser auf.

ad b) Die Vermehrung einer Zellart bei der relativen Prozentualzählung spricht für Bestehen leukozytotischer Reizung in dieser Zellart.

ad c) Die Prävalenz von Jugendformen

α) bei bestehender funktioneller hämatischer Leukozytose, i. e. bei relativer Zellvermehrung, spricht für die zweite Phase der Leukozytose. Dieser Symptomenkomplex (relative einseitige Zellvermehrung und Auftreten von Jugendformen in der vermehrten Zellart) bedeutet hochgradige regenerative Überreizung.

β) Bei bestehender Leukämie spricht das Phänomen für akute Form der Leukämie.

4. Kombinationen aus (absoluter und relativer) Zählung und Blutqualität.

A. Bei einfacher Leukozytose, d. h. bei einseitiger relativer Vermehrung Einer Zellart.

a) Einfache Jugendformen in der Einen vermehrten Zellart und relative Leukozytose derselben spricht für die regenerative Phase funktioneller Leukozytose.

b) Jugendformen, leukoblastische Vorarten und relative Leukozytose sprechen für Reizungsleukozytose.

c) Normale Blutqualität, relative Leukozytose und Hyperleukozytose spricht für kräftige leukozytotische Reizung erster Phase.

d) Hämatische Leukozytose (relative Leukozytose) in der ersten Phase (normales Blutbild reifer Zellen) ohne Hyperleukozytose (Normozytose oder Leukopenie) spricht für beginnende oder nachlassende Reaktion.

e) Hämatische Leukozytose in der zweiten Phase mit geringer Hyperleukozytose oder Normalzahl spricht für Übergang in den Überanstrengungs- und Erschöpfungszustand.

f) Hämatische Leukozytose der zweiten Phase mit Leukopenie und Prävalenz der Jugendformen spricht für Überreizungszustand.

B. Bei Leukämie. (Auftreten niederster Vorarten event. mit atypischen Alterungsformen.)

a) Leukämische Blutqualität mit Normalzellzahl spricht für subleukämischen Zustand, d. h. schwacher Übertritt der im Gewebe gewucherten Zellen in die Gefäße.

b) Leukämische Blutqualität bei Hyperleukozytose bedeutet starken Zelleinbruch in die Gefäße.

Die mikroskopische Untersuchung ist also jedenfalls die wichtigste und oft schon allein ausreichend für die qualitative Diagnose seitens der weißzelligen Komponente des Blutes auf Leukämie (Art einer solchen) und Leukozytose (Art und Phase).

Die bloße Qualität hinsichtlich der Art der etwaigen Unreifezellen ergibt schon unter Umständen die Diagnose einer Leukämie ohne Zuhilfenahme der absoluten Zahlbestimmung, welch letztere nur einen Maßstab gibt bei Leukämie nicht für die Intensität der geweblichen Wucherung, sondern nur für den Grad des Zelleinbruches seitens des leukämisch veränderten Gewebes ins Blut; bei Leukozytose für den Grad der Reizgröße und des Reaktionsvermögens des Gewebes, d. h. für den Grad des geweblichen Reaktionsvermögens im Verhältnis zum Reiz, i. e. für den Grad des Zellbedarfs und des Zellvorrats, also der Schnelligkeit und Kraft des Zellbildungsvermögens.

Desgleichen ist das Ergebnis positiver einseitiger relativer Zellvermehrung in der Leukozytenformel allein schon maßgebliches und ausreichendes Symptom für die Feststellung einer funktionellen Leukozytose, und das Ergebnis der absoluten Zahlbestimmung ist auch nur von unterstützendem und spezialisierendem Wert hinsichtlich der Intensität der Leukozytose, i. e. der leukozytotischen Reizung.

Die Leukozytose der ersten Phase setzt sich somit symptomatologisch zusammen aus folgenden Symptomen:

1. positive einseitige Verschiebung des Prozentverhältnisses innerhalb der Leukozytenformel zugunsten einer Zellart (Hauptsymptom),
2. eventuelle allgemeine Hyperleukozytose (Nebensymptom);

der zweiten Phase aus:

1. Auftreten außerdem von Jugendzellen in der relativ vermehrten Zellart (Hauptsymptom),
2. Prävalenz dieser Jugendzellen vor den Normalzellen im Arnethschen Blutbild (Nebensymptom).

Es kann also eine Hyperleukozytose die erste Phase so gut wie die zweite Phase begleiten, bzw. bei beiden Phasen fehlen. Meist findet sich Hyperleukozytose in der ersten Phase, während die zweite Phase vielfach von Leukopenie begleitet ist.

Ist durch die Leukozytenformel eine funktionelle chemotaktische Leukozytose festgestellt, so gibt die Qualität des Blutbildes die Phase der Leukozytose, die absolute Zählung den Grad der ersten Phase, das Arnethsche Verfahren den Grad der zweiten Phase an.

Die relative Prävalenz der Jugendformen vor den reifen Zellen spricht für die beginnende Erschöpfung der leukozytotischen Regeneration oder bevorstehende Beendigung des leukozytotischen Reaktionsvermögens, je nachdem

α) gleichzeitig normale absolute Zahl,

β) gleichzeitig absolute Leukopenie besteht.

Es kann also im einzelnen bestehen:

1. Allgemeine Hyperleukozytose (oder normale Zahl, oder Leukopenie).

2. Relative prozentische Leukozytose.[1])
3. Auftreten von einfachen Jugendformen.
4. Prävalenz dieser Jugendformen.

In Wirklichkeit finden sich stets die verschiedensten Kombinationen dieser vier Symptome.

Eine allgemeine Hyperleukozytose ist, wenn nicht Leukämie besteht, bei funktioneller Leukozytose stets auch mit relativer Leukozytose verbunden, denn diese zeigt ja erst die Leukozytose an; das Umgekehrte ist nicht der Fall, denn relative Leukozytose kann sowohl mit allgemeiner Hyperleukozytose, normaler Zahl und Leukopenie einhergehen. Das wesentliche qualitative Symptom für das Bestehen einer Leukozytose ist allein die relative Vermehrung; die absolute Zellzahl modifiziert nur hinsichtlich des Grades und der Intensität.

1. Es besteht eine bloße relative Leukozytose ohne Jugendformen
   a) bei allgemeiner Hyperleukozytose,
      hier zeigt dieses den einfachsten Fall und Grad leukozytotischer Reizung an, den Beginn und das erste Stadium einer bloßen funktionell zytotaktischen Reizung vom Blut aus. Es ist noch reichlicher Reservezellvorrat im Gewebe vorhanden. Es besteht nur vermehrte Zellausfuhr reifer Blutzellen;
   b) bei normaler Gesamtzellzahl,
   c) bei absoluter Leukopenie.
      Hier deutet der Symptomenkomplex schon auf beginnende Erschöpfung des Zellverrates hin.
      Dieser Symptomenkomplex ist meist auch schon verbunden mit Auftreten von Jugendformen.
2. Es bestehe relative einfache Leukozytose mit Auftreten von Jugendformen
   a) bei allgemeiner Hyperleukozytose,
   b) bei normaler Zellzahl,
   c) bei allgemeiner Leukopenie.
      Alle drei Symptome sind nur graduell different; a ist der schwächste, c der höchste Grad. Jedenfalls bedeutet diese Kombination 2 einen Zustand der Erschöpfung des reifen Reservezellmaterials (event. vielleicht bei 2c auch durch direkte toxische Beeinflussung des zellbildenden Gewebes) und somit den Eintritt der zweiten Phase der leukozytotischen Reizungen.
      Die einfache Zellausfuhr ist im Verhältnis zum Bedarf und zur Größe des chemotaktischen Reizes insuffizient geworden. Zu der bloßen funktionell-chemotaktischen Reizung vom Blut aus ist der regenerative Reiz, zur bloßen Zellausfuhr die vermehrte sekundäre Zellneubildung getreten.
3. Relative einseitige Leukozytose mit Prävalenz der auftretenden Jugendformen:
   a) } bei allgemeiner Hyperleukozytose oder normaler Zellzahl relativ selten,
   b) }

[1]) Die relative Leukopenie ist, wie oben gezeigt, hier kein direktes klinisches Symptom für leukozytotische Reizung und seine Feststellung für die diagnostische Seite der Frage einer bestehenden positiven Leukozytose daher ohne Wert. Es deutet nur nebenbei in indirekter Hinsicht hin auf gleichzeitige funktionelle kompensatorische oder Abstoßungserscheinungen zwischen anderen Zellarten.

c) besonders bei allgemeiner Leukopenie.

Dieses zeigt ein weiteres Stadium auf dem Wege zur völligen funktionellen Paralyse und Erschöpfung an.

Diese symptomatologischen Komplexe sind in erster Linie für die Neutrophilie, die wichtigste Form der Leukozytose, maßgeblich, wo solche vielseitig spezifizierten und komplizierten Verhältnisse oft gefunden und beobachtet werden, sind aber auch mut. mut. auf die einfacheren Verhältnisse der Eosinophilie und besonders der Lymphozytose übertragbar und anzuwenden.

Es können also somit festgestellt werden folgende semiologische Kombinationskomplexe funktioneller Leukozytose:

Bei einseitiger relativer Vermehrung einer Art:

a) Keine pathologischen, sondern nur reife, blutfähige Zellformen, dabei

α_1) bei normaler absoluter Zahl,

α_2) bei allgemeiner Hyperleukozytose,

α_3) bei absoluter Leukopenie.[1])

Bei einseitiger Vermehrung einer Art:

b) Auftreten von Jugendformen und Vorarten

α_1) mit allgemeiner Hyperleukozytose,

α_2) mit gleichzeitiger normaler absoluter Zahl,

α_3) mit absoluter Leukopenie.

Die Deutung hängt von der Qualität des Blutbildes ab: Besteht einseitige, relative Zellvermehrung Einer Zellart, so liegt funktionelle Leukozytose vor. Bestehen nicht nur Jugendformen sondern auch Vorarten mit atypischen Zellbildungsformen abgekürzter Reifung, so handelt es sich um Leukämie.

Die aufgezählten möglichen Kombinationen der genannten verschiedenen leukozytotischen Symptome dürften zumeist etwa in folgender Klimax realisiert sein, wo sie in folgender Weise in ihrer diagnostischen Bedeutung verwertet werden können.

1. allgemeine und relative Hyperleukozytose ohne Jugendformen	Erste Phase der Leukozytose.
2. relative Leukozytose ohne Jugendformen bei normaler Gesamtzellzahl	
3. Auftreten von Jugendformen bei relativer und allgemeiner Hyperleukozytose,	Zweite Phase der Leukozytose.
4. Auftreten von Jugendformen bei relativer Leukozytose und normaler Zahl,	
5. vermehrtes Auftreten von Jugendformen bei relativer Leukozytose und Leukopenie,	
6. Prävalenz der Jugendformen bei relativer Leukozytose und absoluter Leukopenie,	
7. Jugendformen bei einseitiger relativer Leukopenie (Erschöpfungssymptom	

[1]) S. Anmerk. S. 130.

Das Bestehen von allgemeiner Hyperleukozytose, relativer Leukozytose, Auftreten von Jugendformen und Prävalenz dieser Jugendformen vor den Reifezellen im Arnethschen Bilde sind also sämtlich nur der symptomatische Ausdruck verschiedener Stadien und Grade desselben Prozesses.

A. Geht eine bestehende einseitige Granuloleukozytose, besonders Neutrophilie, nicht nur mit Jugendformen, sondern auch mit monozytoiden leukoblastischen Vorarten einher, ohne daß aber gleichzeitig die tiefsten indifferenten lymphoidozytären Stammzellen und atypischen Alterungsformen auftreten, so ist das vielfach ein Zeichen für direkte (Chlorose, Rhachitis, Osteomalakie usw.) oder plastisch-metaplastische (Myelombildung, Morbus Kahler, Knochenmarksaleukämie) Knochenmarksreizung im Leukoblastenapparat (Reizungsmyelozytose). Es besteht dann also nicht oder nicht nur hämatogene chemotaktische Leukozytose mit chemotaktischen Reiz vom Blut aus sekundär auf das Gewebe wirkend, sondern histiogene (myelogene, lymphatogene) Ausfuhrleukozytose vom Gewebe aus, mit direkt primär im Gewebe sitzender Reizung.

B. Findet man mikroskopisch nur normale Zelltypen, so ist Leukämie eo ipso auszuschließen. Bestehen Unreifezellen, so sprechen bloße Jugendformen fraglos gegen Leukämie, Vorarten gewöhnlich gegen einfache und für Reizungsleukozytose und hochgradig für Leukämie, wenn atypische abgekürzte Alterungstypen und Stammzellen gefunden werden.

C. Ist eine bestehende allgemeine Hyperleukozytose (oder aber auch Leukopenie) mikroskopisch völlig gemischtzellig myeloleukozytär oder auch nur einseitig neutrophil oder lymphozytär, geht sie aber zugleich nicht nur mit Jugendformen sondern auch mit Vorarten einher, und zwar zurück bis über das Leukoblastenstadium hinaus zu kleinen und besonders großen stammzelligen indifferenten Lymphoidozyten, bestehen ferner gleichzeitig atypische, unvollkommene Reifestadien infolge Dissoziation der artlichen und zytoontogenetischen Reifung, besteht also ein komplettes Bild der typischen und atypischen Zellentwickelung mit allen möglichen und denkbaren Zwischen- und Übergangsstufen, so liegt der blutsymptomatische Zustand einer bestehenden Myeloleukämie vor.

Je kompletter die Gemischtzelligkeit, je seltener die atypischen Reifungsstadien, desto berechtigter ist die Wahrscheinlichkeit der Annahme chronischen Verlaufs, je unkompletter die Gemischtzelligkeit (Fehlen von Mastzellen und Eosinophilen, einseitige Neutrophilie), je spärlicher die reifen normalen Alterszellen, je reichlicher die unreifen und speziell lymphoiden Vorarten und ihre atypischen Altersstadien, speziell aber die Stammzellen auftreten, desto berechtigter die Diagnose auf akute Leukämie.

D. Ist eine bestehende allgemeine Hyperleukoyytose (oder Leukopenie) nach mikroskopischem Ausweis einseitig (besteht also gleichzeitige relative Leukozytose), so kann sie in den Hauptfällen sein

a) myeloleukozytär (neutrophil, eosinophil),

b) lymphozytär,

c) eine zur Hyperleukozytose führende Monozytose scheint bisher nicht beobachtet zu sein.

α) Ist sie leukozytär:

so besteht eventuell dann Myeloleukämie in dem oben geschilderten

Falle, daß Vorarten, Stammzellen und atypische Altersstadien (Dissoziation der artlichen Differenzierung und ontogenetischen Alterung) auftreten.

Treten nur normale Jugendstufen (allenfalls noch Promyelozyten und Leukoblasten, aber ohne Stammzellen) auf, so besteht wohl nur eine Form der funktionellen chemotaktischen oder aber myeloirritativen Reizungsgranulozytose, besonders Neutrophilie.

β) Ist sie lymphozytär:

und treten nicht nur schmalleibige aber sonst typische Jugendformen, sondern auch die Vorarten in Form der lymphoblastischen Makrolymphozyten, ferner atypische Kernbuchtungsformen auf, so dürfte das auf Lympholeukämie hinweisen, die meist um so akuter ist, je mehr die Vorarten zellnumerisch prävalieren.

Fehlen atypische Lymphozyten und treten allenfalls nur Jugendformen auf, so besteht einfache Reizungslymphozytose.

Zusammenfassung:

I. Ergibt also die mikroskopische Untersuchung

a) nur reife Zellen oder einseitige relative Leukozytose, so besteht chemotaktische Leukozytose oder Lymphozytose;

b) besteht einseitige relative Leukozytose mit Jugendformen[1]) in dieser vermehrten Zellart, so besteht funktionelle chemotaktische Leukozytose zweiter Phase.

Bei Prävalenz dieser Jugendformen besteht ein höherer Grad derselben.

In beiden Fällen kann die absolute Zählung Nomozytose, Hyperzytose oder Leukopenie ergeben.

Die bestehende Leukozytose als solche spricht für primäre hämatische, i. e. hämatogene, vom Blut ausgehende sekundäre funktionelle Reizung des hämopoetischen Gewebes mit vermehrtem funktionellen Zellbedarf und Zellmobilisierung.

Ihre zweite Phase spricht für relativ im Verhältnis zum Zellersatzvermögen zu starken Reiz und Bedarf, also für gewisse graduelle Insuffizienz der Zellbildung.

Die Hyperleukozytose in Verbindung mit der ersten Phase ist ein Zeichen starker Reaktion.

Die Leukopenie in Verbindung mit der zweiten Phase und speziell bei Prävalenz der Jugendformen ist ein Zeichen für Erschöpfung der Zellausfuhr und der funktionellen sowie regenerativen Zellbildung.

II. Ergibt die mikroskopische Untersuchung

a) Vorarten, tiefste Stammzellen und alle Möglichkeiten der artlichen und ontogenetischen Reifung, so besteht Leukämie oder bzw. Lympholeukämie;

b) besteht Prävalenz der unreifen, speziell lymphoiden Vorarten, so ist akute Leukämie anzunehmen.

In beiden Fällen chronischer wie akuter Leukämie kann die absolute Zählung Normalzahl oder Hyperleukozytose ergeben.

---

[1]) Bestehen bei linksverschobener Neutrophilie außerdem noch leukoblastische Vorarten und Reizungszellformen, so besteht primär myelogene Reizungsleukozytose.

Die bestehende Leukämie spricht für bestehende hyperplastische oder sarkoide generalisierte Wucherung des hämopoetischen Gewebes.

Akute Leukämie bedeutet akute Wucherung mit Gewebsentdifferenzierung und herabgesetzter Zelldifferenzierung gegenüber der bloßen Zellvermehrung.

Bestehende gleichzeitige akzidentelle Hyperleukozytose (anämische Leukämie) spricht für starken Einbruch der gewucherten Gewebszellmasse in die Gefäße.

Bestehende gleichzeitige Normalzahl bedeutet bloße qualitative nicht quantitative Blutleukämie, d. h. subleukämischen Blutzustand. Das Phänomen spricht für geringen Einbruch in die Gefäße.

III. Die spezielle Semiotik von Anämie, Leukozytose und Leukämie auf Grund sämtlicher drei hämatologischer Untersuchungsmethoden (Hb-Bestimmung, Zählung, Mikroskopie).

Allgemeines.

Die pathologischen Veränderungen an der roten Blutkomponente sind zumeist und gewöhnlich anämische (Ausnahme: Polyglobulie). Die Anämien sind also der Inbegriff der am Rotblut sich abspielenden pathologischen Symptome. Dagegen stellen sich die in der weißen Leukozytenkomponente abspielenden Veränderungen unter dem Bilde der funktionellen oder leukämischen Leukozytose dar.

1. Zur Feststellung von Veränderungen (namentlich anämischen) des roten Blutbildes gehört:

a) Die Hb-Bestimmung.

b) Die absolute Zahl der roten Blutkörperchen.

c) Der Färbeindex.

d) Die Feststellung eines mikroskopischen anämischen Bildes im allgemeinen und seiner einfachen oder perniziösen Art im besonderen durch Betrachtung der Größe und Formverhältnisse der Erythrozyten, sowie der Oxyphilie ihres Hb-Gehalts (Degenerationserscheinungen); ferner die Feststellung des Auftretens etwaiger Jugendformen (Bestehen regenerativer Aktivität), der Art derselben (normale oder pathologische Regeneration [basophile Punktierung, Kernknospungen, Megaloblasten]) und event. des Zahlenverhältnisses der kernhaltigen erythroblastischen Jugendformen zu den kernlosen normalen jugendlichen (polychromatischen oder punktierten) oder degenerierten (poikilozytären) Erythrozyten.

2. Zur Bestimmung der leukozytotischen und leukämischen Affektionen des Leukoblastenapparates aus den (etwa vorhandenen sekundären) Blutsymptomen gehört:

a) Die Bestimmung der absoluten Zahl der weißen Blutkörperchen.

b) Die Bestimmung des Zahlenverhältnisses zwischen Roten und Weißen.

c) Die Bestimmung des mikroskopischen Leukozytenbildes.

α) Die Feststellung einer etwaigen pathologischen Blutqualität durch Auftreten von blutpathologischen unreifen Vorstufen.

x) Bloßer ontogenetischer Jugendformen.

y) Auch phylogenetisch tiefer stehender Vorarten bis herab zur lymphoidozytären Stammzelle und etwaiger atypischer Alterungsformen.

β) Des prozentualen Zahlenverhältnisses der verschiedenen normalen Leukozytenformen zueinander in der Leukozytenformel bei qualitativ normal zytologischer Zusammensetzung.

γ) Festsellung des numerischen Zahlenverhältnisses zwischen reifen Leukozyten und unreifen blutpathologisch neuen heterotopisierten Vorstufen bei einfacher funktioneller neutrophiler Leukozytose (Aufnahme des Arnethschen Blutbildes).

Die hämatologische Blutuntersuchung durch die bloße Betrachtung allein des mikroskopischen Blutbildes, läßt

1. schon ganz allein an bestimmten singulären Einzelsymptomen erkennen:

a) Das Bestehen einer Protozoeninfektion durch den Nachweis allein der parasitären Erreger im Blut.

b) Das Bestehen einer Anilin- usw. Vergiftung (toxischen Methämoglobinbildung) durch den Nachweis der endoglobulären methämoglobinämischen Innenkörper (Ehrlich-Heinz) und event. von Schizozyten im Blut.

c) Mit einer gewissen Wahrscheinlichkeit und unter gewissen bestimmten äußeren Bedingungen, spricht neben entsprechenden allgemein klinischen Symptomen ein reichliches und vor anderen Blutsymptomen prävalierendes Auftreten der basophilen Punktierung für das Bestehen einer Bleivergiftung, d. h. einer intoxikativen Bleianämie. Selbstverständlich findet sich diese Unreifeform der basophilen Punktierung als Begleitsymptom auch bei den verschiedensten sonstigen intoxikativen Anämien (Chlorose, perniziöse Anämie, Leukanämie), aber dort eben nur als begleitende Teilerscheinung neben den übrigen charakteristischen Symptomen im gesamten anämischen Symptomenbild; bei der Bleianämie aber ist es häufig das einzige und prävalierende Blutsymptom, wobei natürlich auch hier der Satz Geltung hat, daß trotz bestehender Bleiintoxikation dies Symptom fehlen kann.

2. Durch den hämatologischen Gesamtcharakter allein des mikroskopischen Blutbildes wird in vielen Fällen allein schon eine bestehende perniziöse Anämie, sowie eine Leukämie erkannt.

Im übrigen gehören aber zur speziellen Diagnostizierung der verschiedenen anämischen und leukozytotischen Blutveränderungen die übrigen überstürzenden hämatologisch-diagnostischen Maßnahmen, die ihrerseits aber in keinem Falle allein ausreichen und imstande sind, eine Diagnose zu stellen.

Die hier festzustellenden Symptomenkomplexe sind samt und sonders von bloßer symptomatischer Bedeutung.

Und zwar sind Anämie und Leukozytose bloße Allgemeinsymptome, sprechend für hämatische Blutalteration verschiedenster Natur mit konkomittierend koordinierter oder sekundär subordinierter Gewebsreizung (Myelopathie, Splenopathie, Lymphopathie).

Dagegen sind die Blutleukämien das sekundäre Blutsymptom für bestimmte hyperplastisch-sarkoide generalisierte leukämische Gewebswucherungen des leukoblastischen und lymphoblastischen Knochenmarks- und Lymphdrüsenapparats, d. h. für bestimmte spezifische Krankheiten.

Das Hauptsymptom der Anämie ist Verringerung der Zellzahl, meist verbunden mit Pathomorphien im mikroskopischen Bilde, die da meist Ursache, seltener Folge der verringerten Zellzahl sind.

Die Hauptsymptome der Leukozytosen sind Vermehrungen der Zellzahl.

In diesem Sinne spricht hämatische Anämie für primären (toxischen) Blutuntergang mit event. blander sekundär regenerativer oder myelotoxisch-paralytischer Knochenmarksreizung bzw. für Hämotoxikose plus Myelotoxikose.

Hämatogene Leukozytose spricht ebenso für Dyskrasie des Blutes durch körpereigene (Verdauungsleukozytose) oder körperfremde (toxisch-infektiöse) chemotaktisch auf das blutbildende Gewebe und seine reifen Zellen wirkende Stoffe mit relativer Abwehrbetätigung dieses Gewebes; oder deutet eine toxisch-metaplastische Alteration des Leukoblastengewebes an.

Nicht jede funktionelle Leukozytose ist auch gleich mit Anämie vergesellschaftet, da die jungen Noxen, die hämophthisische Anämie verursachen rufen zumeist auch gleichzeitige sekundäre Leukozytose (Neutrophilie oder Lymphozytose) hervor.

Myelophthisische Anämie und Reizungsmyelozytosen sind die Folgeerscheinungen der verschiedensten im Knochenmark etablierten primären und sekundären hypermetaplastischen Prozesse, wie medulläre Aleukämie, primäre Myelombildung, Morbus Kahler usw.

Das erstere Symptom (primär verringerte Rotblutbildung) kommt zustande durch mechanische Verdrängung und Substitution des Erythroblastenapparats durch das heterogen wuchernde Gewebe. Das zweite Symptom (Myelozytose und Leukoblastose) kommt zustande durch eine entsprechende irritative Reizung auf den Leukoblastenapparat. Meist sind myelophthisische Anämien mit Reizungsmyelozytosen kombiniert.

A. Die Anämien.

a) Pathogenetische Würdigung des anämischen Hauptsymptomenkomplexes und seiner symptomatologischen Einzelheiten in diagnostischer und prognostischer Hinsicht.

Die wichtigsten Veränderungen in der roten Komponente des Blutes sind die anämischen.

Anämien kommen zustande:

a) hämatisch durch eine größere akute oder subchronische Außerfunktionsetzung von Erythrozyten, die größer ist, als daß sie sofort von den regenerativen Bestrebungen des Knochenmarks kompensiert werden kann. (Es gehört also zum Wesen der hämatischen Anämien oder inkompensierten protrahierten Blutverluste, daß die Regeneration hinter der Erythrophthise zurückbleibt oder selbst ganz fehlt; die Blutneubildung ist relativ geringer als der übernormale starke Blutuntergang und der dadurch bedingte vergrößerte Funktionsbedarf;

b) myelopathisch durch eine gegenüber dem normaler Funktionsbedarf insuffiziente hypererythroplastische Blutbildung.

ad a) Die hämatischen erythrohyporegenerativen Anämien kommen zustande durch Blutverluste:

1. traumatisch-posthämorrhagisch (einfache sekundäre Anämien),
2. hämotoxisch durch einfache Zahl und Farbstoff herabsetzende Erythrolysine (einfache sekundäre Anämien), oder durch gleichzeitige chromotoxische Hb-Gifte, die den restierenden hypozytochromen Farbstoff in seiner Färbekraft relativ erhöhen: (perniziöse hyperzytochrome Formen sekundärer Anämie),

2a. myelohämotoxisch (meist bei der perniziösen Form durch gleichzeitige Blutfarbstoffschädigung [z. B. Methämoglobinbildung]; sog. megaloblastische Anämie).

ad b) Die myelopathische erythrohypoplastische Anämie ist dagegen die symptomatische Folge metahyperplastischer histopathologischer Prozesse des Knochenmarks.

Die herabgesetzte Funktionskraft des Blutes kann also bestehen:

1. In Entziehung von Blut, von Blutzellen oder Blutfarbstoff, in Schädigung des Blutfarbstoffes (Mittel), in toxischer Schädigung der Blutzellen (Hämolyse) und der Blutfarbstoffe (hämatische Anämie).[1])
2. In zu geringer Bildung von Blut (megalopathische Anämie) oder Blutfarbstoffe (Chlorose).

Die hierauf beruhenden und dadurch bedingten anämischen Zustände kommen also auf zweierlei Weise zustande:

a) hämophthisisch durch einen über die Norm vergrößerten Blutuntergang;

b) myelophthisisch durch eine verminderte Rotblutbildung.

Im ersten Falle ist der funktionelle Blutbedarf abnorm groß, im letzten Fall der Bedarf normal, aber die Deckung abnorm klein.

Die Anämien sind also sämtlich, (inklusive Chlorose und perniziöser Anämie), nicht eigene und selbständige Krankheiten, sondern bloße Blutsymptome verschiedenster Ursachen und Begleiterinnen der verschiedensten Rotblut oder medullären Erythroblastenapparat schädigenden Krankheiten, denen obige Schädigung des Blutes oder der medullären Blutbildung folgen. Mit einem Wort, sie sind sekundär und nur von symptomatischem Wert.

Die größte Mehrzahl aller Anämien inkl. der sogen. perniziösen Anämien beruhen in erster Linie auf einer primär hämotoxischen Blutschädigung, einem vermehrten Untergang der roten Blutkörperchen; sind also die sekundäre Folge, der hämatologische Ausdruck, das Symptom dieses. Auch bei den perniziösen Anämien, so besonders bei der kryptogenetischen Biermerschen Anämie, ist das der Fall;[2]) diese steht nicht als primäre idiopathische Anämie im

[1]) Die perniziöse Anämie ist in erster Linie primär hämatisch-hämotoxisch, gehört also nicht zu den primär myelopathischen Anämien, doch dürfte sie gleichzeitig myelotoxisch sein.

[2]) Diese beruhen vermutlich auf Hämotoxikosen, die sowohl erythrolipolytisch wie methämoglobinbildend wirken, also Erythrolyse plus Blutfarbstoffvergiftung (Prototyp Pyrogallol und $HClO_3$), während die einfachen Anämien nur durch Erythrolysine (Prototyp das Saponin, speziell Zyklamin) z. B. bakterielle Erythrolysine (Staphylolysin, Tetanolysin) verursacht werden. Beide Arten von Blutgiften haben auch Verwandtschaft zum Nervensystem.

Gegensatz zu anderen sekundären, i. e. sekundär myelopathischen primär hämatischen, Formen perniziöser Anämie, wie etwa der perniziösen Bandwurmanämie. Es gibt nur Eine Gattung perniziöser Anämien und diese sind sämtlich, ebenso wie die sonstigen gewöhnlichen und einfachen Anämien, symptomatisch deuteropathisch, primär hämatisch und sekundär myelopathisch. Das Primum movens und der wesentlichste Faktor jeder hämatischen und speziell auch jeder perniziösen Anämie ist die toxogene degenerativ-erythrozytäre Blutschädigung. Die sogen. perniziösen Anämien sind sämtlich in dieser Hinsicht nur Unterarten der sonstigen hämatischen Anämien. Eine etwaige reaktive und regenerative funktionelle Myelopathie des Knochenmarkes (relativ insuffiziente Blutneubildung) ist also hier stets erst eine weitere sekundäre Folgeerscheinung, die bei den fälschlich sogen. aplastischen[1]) (richtiger aregeneratorischen oder passiven) Anämien überhaupt ausbleiben kann. Idiopathische und essentielle Anämien gibt es also auch hier nicht;[2]) jedenfalls sind die perniziösen Anämien keine solchen.[3])

---

[1]) Auch diese sind nicht primäre funktionell idiopathische Anämien, primär myelopathisch, anerythroplastisch, durch verminderte oder gar fehlende Blutbildung seitens größerer Partien des Knochenmarkes, sondern deuteropathisch nach Toxikose, i. e. primär hämatisch, sekundär anerythroregeneratorisch. Sie werden nicht verursacht durch fehlende Blutbildung und nicht die Aplasie ist das Primäre, sondern sie werden verursacht durch primäre Erythrotoxikose, toxogene Bluteinschmelzung, und die fehlende Regeneration ist das Sekundäre.

[2]) Allein bei den myelophthisischen oder myelometaplastischen Tumorenanämien ist die metaplastische Myelopathie das Primäre, die Blutanämie das Sekundäre (sekundär hämatische Anämie) und die hier wirklich aplastische oder richtiger hypoplastische Anämie beruht auf primär verminderter Blutbildung.

Aber auch diese primär medullären oder myelopathischen Anämien des Blutes sind sekundär symptomatischer Natur und Folgeausdruck eben der metaplastischen Gewebsstörung. Jedenfalls aber gehört die perniziöse Anämie nicht zu dieser primär medullären Art von Anämie; sie ist also weder idiopathisch, noch primär myelopathisch, sondern ist als Anämie sekundär, i. e. symptomatisch, Folge einer Toxikose, dagegen der Pathogenese nach primär hämatisch.

[3]) Es gibt perniziöse Anämien bei Bothriocephalusinfektion, bei Pyrodin- und Toluylendiaminvergiftung, bei Karzinom, bei Leukanämie usw. Hier sind die perniziösen Anämien deuteropathisches Folgesymptom einer Vergiftung oder Begleitsymptom einer auf Toxinbildung beruhenden (Leukanämie) oder mit Toxinbildung einhergehender (Karzinom) Erkrankung. Als solche können sie das einzige Symptom sein (Bothriocephalus) oder neben anderen Symptomen bestehen (neben Blutleukämie bei der Leukanämie, neben Leukozytosen bei den direkten Blutvergiftungen). Zu den Krankheiten mit perniziöser Anämie gehört auch der Morbus Biermer. Hier ist die Anämie das Einzige, was man findet. Deshalb wird dieser Zustand fälschlich als idiopathische oder essentielle perniziöse Anämie bezeichnet. Auch hier ist die Anämie aber nicht

Perniziös heißen hiernach nicht Anämien mit bestimmtem klinischen Krankheitsverlauf in prognostischer Hinsicht, sondern nur solche mit bestimmtem hämatologischen Symptomenkomplex. Die Ursache dieser Spezifizität des Symptomenbildes liegt in erster Hinscht in der besonderen Natur des Hämatoxins (Hb-Gift) und erst in zweiter Linie in einer Besonderheit des geweblichen Reaktionsvermögens (Myelotoxikose).

Gemäß dieses Wesens der Anämien haben als obligatorisch anämische Symptome der hämatoxischen Anämien in allgemein diagnostischer Hinsicht nur die degenerativen Erythrozytenveränderungen[1]) zu gelten. Die zellulären regressiven Pathomorphien

---

die Krankheit selbst, sondern das Symptom einer unbekannten, vermutlich autogenen (Pankreas [hämolytische Lipase], Magen [Chlorsäure], Nebennieren [Benzkatechin] Intoxikation.

[1]) Degenerativ ist auf alle Fälle auch die Hyperzytochromie (wahrscheinlich infolge Blutfarbstoffumwandlung), ferner zum größten Teil die Makro- und Anisozytose, insofern als weitaus der größte Teil der Makrozyten durch Quellung entstanden zu deuten ist, die Schizozytose dagegen durch Abschnürung von Heinzkörpern; desgl. sind degenerativ die Poikilozyten. Die event. Hyperzytochromie bei Anisozytose spricht nicht gegen Quellung der Makrozyten, da erstere ja auf einer besonderen eigenen Blutfarbstoffveränderung beruht. Ein zweiter Teil der Makrozyten allerdings ist auf Entkernung der Megaloblasten zn beziehen, besonders der Hb-arme polychromatische Teil, hat also einen gewissen regenerativen Exponenten und Charakter, insofern als er eine neue noch unreife und noch nicht vergiftete Blutgeneration anzeigt. Die Makrozyten sind also nicht sämtlich hyperchrom, und nicht nur bei perniziöser Anämie zu finden. Hypochrome Makrozyten finden sich auch bei einfacher Anämie, und obwohl bei letzterer auch Megaloblastenbildung denkbar ist, sofern gleichzeitige Myelotoxikose stattbat, sind sie daselbst zumeist nicht auf regenerative Megaloblastenbildung, sondern auf degenerative Quellung zu beziehen. Aber auch bei einer durch das sonstige Blutbild hyperchromen perniziösen Anämie sprechen die daselbst auftretenden hyperchromen Makrozyten nicht sämtlich und sicher für megaloblastische Regeneration, sondern haben degenerativen Charakter eben wegen der begleitenden Hyperchromie. Sicher regenerativ aber und entkernte Megaloblasten sind bei perniziöser d. h. hyperchromer Anämie nur die daselbst auftretenden extrem großen Hb-armen polychromatischen Gigantozyten, wegen der extremen Größe und vor allem der begleitenden Polychromasie.

Die Megaloblasten entstehen durch das Stehenbleiben der Megaloblasten auf embryonaler Bildungsstufe infolge behinderter Umbildung zu Normoblasten infolge der durch den übergroßen Anspruch überstürzter Zellneubildung. Eine direkte toxische Lähmung der Differenzierung, eine Paralyse und ein Torpor der funktionellen Zellbildung liegt bei der aktiven regenerativen Anämie wohl nicht vor. Ihre Entkernung zu Makrozyten ist daher der Ausdruck vorzeitiger Reifung. Regenerativ sind schließlich fraglos auch die basophile Punktierung und die Jollykörper. Letztere finden sich bei allen Blutregenerationen, erstere fehlt normalerweise im Knochenmark und bei gewöhnlicher hypernormaler Blutneubildung, ist also ein Ausdruck pathologischer Regeneration.

im Verein mit Oligozythämie und einer nur ihr folgenden Oligochromämie sind der alleinige Ausdruck der anämischen Hämophthise einer primär hämatischen Anämie.

Die regenerativen Symptome haben eigentlich nur akzidentelle und im gewissen Sinne prognostische Bedeutung; sie gehören nicht notwendig zum Bilde einer Anämie, auch nicht einer perniziösen; doch spricht nach unseren früheren Auseinandersetzungen, da Zellbildung nicht notwendig auch Zellausfuhr bedingt, das Fehlen von solchen Zeichen im Blut nicht unbedingt gegen Bestehen medullärer Aktivität und für Aplasie des Erythroblastenapparates. Nicht die klinische Untersuchung bei dem jetzigen Stand der Diagnostik, sondern erst die Autopsie kann ergeben, ob es sich bei solchen Anämien ohne regenerative Erscheinungen im Blut um wirklich sog. aplastische (regenerative) Anämien mit ausbleibender Zellneubildung und Zellersatz handelt, oder aber nur um doch aktive, aber bloß pseudoaplastische Anämien mit zwar im Übermaß gebildeten, aber nicht ins Blut ausgeführten unreifen Ersatzzellen.

Blutsymptomatisch und hämatologisch setzen sich die Anämien, die anämischen Veränderungen des Blutes, zusammen in erster Linie aus degenerativen, event. dann auch noch aus regenerativen Veränderungen des Rotblutes. M. a. W., Anämien sind im hämatologischen Sinne der Inbegriff der degenerativen und regenerativen Veränderungen im Rotblut. Erstere bestehen aus Oligochromämie, Oligozythämie und mikroskopischer Pathomorphie der Erythrozyten an Form und Farbstoff; letztere mikroskopisch aus Heterotopien, qualitativ nicht ins Blut gehöriger neoplasierter Jugend- und Unreifeformen.

Zu den erythrodegenerativen Veränderungen im weitesten Sinne gehören nicht nur die mikroskopisch-zytologischen Pathomorphien, sondern auch Oligozythämie und eine aus der Oligozythämie resultierende Oligochromämie.

Anämie im hämatologischen Sinne ist also der Inbegriff der erythrodegenerativen Veränderungen an der roten Komponente des Blutes und aller regenerativen Rotblutveränderungen, soweit sie in Beziehung zu einer Erythrodegeneration stehen.

Es sind demnach von mikroskopischen Veränderungen für jede Anämie obligatorisch die degenerativen Zellsymptome, zu welchen wir rechnen die Anisozytose sowie in event. höheren Graden der anämi-

schen Blutschädigung die Poikilozytose inklusive Schizozytose;[1]) Poikilozytose ist also ebensowenig wie Makrozytose für die perniziöse Anämie allein spezifisch.[2])

Die regenerativen Symptome können demgegenüber im Blut fehlen, teils weil sie aus dem Myeloidgewebe nicht ausgeführt, teils weil sie dort nicht gebildet werden.

Von den degenerativen Symptomen ist die Oligochromämie Folge der Oligozythämie und diese selbst wieder hat ihr ursächliches substantielles Substrat, ihren zytomorphologischen Ausdruck, in den mikroskopischen Pathomorphien wie Anisozytose, Poikilozytose, Schizozytose.

Wir finden demnach bei all den hierher gehörigen Formen von primär hämatischer Anämie in gleicher Weise konstant folgende **allgemein-anämische Symptome.** So vor allem einen Komplex degenerativen Charakters mit folgenden singulären Partialsymptomen.

Von seiten der Hb-Bestimmung: Oligochromämie;
von seiten der Zählung: absolute Oligozythämie;
mikroskopisch meist mehr oder weniger beträchtliche Anisozytose und nur in den stärkeren und weiter vorgeschrittenen Fällen fast stets auch Poikilozytose.

Dazu können event. (brauchen es aber nicht [ihr Fehlen spricht also nicht dagegen]) akzessorisch und fakultativ noch regenerative Symptome treten, wie die fast stets vorhandene Polychromophilie, oft auch basophile Punktierung, vor allem aber Erythroblasten.

Im übrigen bestehen aber zwischen **einfachen sekundären Anämien** noch so hohen Grades und sogen. spezifisch **perniziösen Anämien** (im hämatologischen Sinne[3]) i. e. perniziösen Formen sekundärer Anämie) folgende spezielle **differentialdiagnostische Unterschiede.**

---

[1]) Diese degenerativen Symptome könnten also bei den wirklich aplastischen, oder hypoplastischen (primär myelometaplastischen) Anämien durch primär verminderte Blutbildung fehlen. Daß das Fehlen nun aber umgekehrt auch für primär myelopathische Anämie spricht, ist nicht gesagt. Andererseits kann es auch bei dieser Art von Anämie sekundär zur morphologischen Degeneration der hier sehr labilen und fragilen Blutkörperchen kommen.

[2]) Eher läßt sich dieses von der Schizozytose behaupten, die durch Ausstoßung (Abschnürung) Ehrlich-Heinzscher Methämoglobinkörperchen zustande kommt und sich allein bei Blutfarbstoffvergiftungsanämie findet.

[3]) Mit der klinischen Prognose hat das nichts zu tun; viele einfache Anämien (Karzinom) führen zum Tode, viele perniziöse (Bothriocephalus, Pyrodin) sind unter Um-

Bei der perniziösen Anämie[1]) finden wir an degenerativen Symptomen mittels der Hb-Bestimmung und roten Zellzählung (außer extremen Graden von allgemein anämischen Symptomen in Oligozythämie, Oligochromämie, und besonders von Anisozytose (Gigantozyten), nebst Poikilozytose und vor allem Schizozytose) noch einen Index >1 und entsprechend mikroskopisch innerhalb des allgemein anämischen obligatorisch degenerativen roten Blutbildes eine erhöhte oxyphile Färbbarkeit (Färbekraft) der Erythrozyten (Hyperzytochromie).

Bei den einfachen schweren Anämien finden wir statt dessen mikroskopisch nur eine Hypozytochromie der mittelgroßen Anisozyten und Poikilozyten (ohne Gigantozyten und Schizozyten) als Parallelerscheinung der allgemein physikalischen Oligochromämie und des Index <1.

Wenn Jugendformen und speziell Erythroblasten regenerativen Charakters im mikroskopischen Bild überhaupt auftreten, so finden sich Normoblasten bei beiden Arten von Anämien (nicht etwa nur bei den einfachen), Megaloblasten aber angeblich nur bei den perniziösen Formen (d. h. bei denen, die mit Index >1 und Hyperzytochromie einhergehen), bzw. umgekehrt das Auftreten echter Megaloblasten stempelt die betreffende Anämie anscheinend stets sogleich und ohne weiteres auch zu einer perniziösen, da sich diese Form der Regeneration nur finden soll bei „perniziöser" Blutfarbstoffdegeneration.

Wie Erythroblasten überhaupt bei allen Anämien im Blut fehlen können, so können oft auch allein nur die Megaloblasten auch bei bestehender und durch die oben genannten andern Symptome hinlänglich charakterisierter perniziöser Anämie im Blut fehlen; treten dann in solchen perniziösen Fällen überhaupt Erythroblasten, und seien es nur

---

ständen heilbar. Allein der Morbus Biermer ist in bezug auf die Prognose absolut infaust. Diese Krankheit kryptogenetischer Ursache ist aber nicht die perniziöse Anämie schlechtweg, sondern nur eine Form derselben.

[1]) Das Wesen der perniziösen Anämie ist zugleich hämo- und myelotoxisch. Die Hämotoxikose besteht vor allem wahrscheinlich in einer Hb-Vergiftung; die Myelotoxikose in einer toxischen Paralyse der regenerativen Blutbildung, wodurch ein Stehenbleiben der Zellen auf embryonaler Blutbildungsstufe, eine Behinderung der Umwandlung in reife Erythrozyten erfolgt. Demgemäß sind die hauptsächlichsten und spezifischen degenerativen Symptome der erhöhte Index und die Hyperzytochromie neben allgemein anämisch degenerativer Oligozythämie und Oligochromämie, die hauptsächlichsten regenerativen aber Megaloblastose und daraus resultierende Gigantozytose neben allgemein anämisch regenerativer Erythroblastose.

solche von normoblastischem Charakter auf, so zeigen diese[1]) vielfach degenerative Kernveränderungen (Erscheinungen der Karyorrhexis und Kernknospung).

Zusammenfassend also können wir sagen:

Das Blutbild einer hämatisch hämophthisischen, speziell also auch einer hämotoxischen Anämie ganz allgemein wird in erster Linie charakterisiert durch degenerative Symptome seitens der roten Blutzellen entsprechend der primär hämatoxischen Natur der meisten Anämien.

Die regenerativen Erscheinungen seitens des medullären Erythroblastenapparates, d. h. die Jugendformen, können im Blut fehlen, einmal weil sie nicht im Knochenmark gebildet werden (sogen. aplastische Anämie), oder, wenn gebildet, nicht ins Blut getrieben werden (pseudoaplastische Anämie).

Die Degeneration des roten Blutbildes, die Summe und Inbegriff seiner degenerativen Rotblutsymptome ist also das obligatorische Mindestsymptom für Anämie.

Hierher gehört auf alle Fälle: Oligozythämie mit Oligochromämie und Anisozytose. Vielfach trifft man auch noch Poikilozytose (oder Schizozytose speziell bei hyperchromer Blutfarbstoffvergiftung in perniziöser Anämie).

Dasselbe gilt wie für die einfachen so für die sekundär perniziösen Formen der Anämie. Auch sie sind je primär hämotoxisch und zwar speziell auch chromotoxisch. Somit finden sich alle diese gleichen genannten Symptome sowohl bei einfach sekundärer wie perniziöser Anämie. Hierzu kommt bei perniziöser Anämie aber noch die Farbstoffhyperchromie und event. die Schizozytose als spezifisch „perniziöse“ Blutsymptome.

Es gibt zwar eine Oligochromämie auch ohne Oligozythämie (Chlorose) bedingt durch primäre oder sekundäre Hypoplasie von Blutfarbstoff. Oligochromämie allein ist also noch kein eigentlich anämisches Symptom. Es ist dagegen die stets anämische Oligozythämie ihrerseits stets auch noch mit sekundärer Oligochromämie durch vermehrte Blutfarbstoffzerstörung verbunden. Ebenso gibt es Anisozytose ohne Poikilozytose, Poikilozytose ist aber, wenn sie auftritt, stets mit Anisozytose verbunden.

---

[1]) Die regenerativen amorphatischen Symptome perniziöser Anämie sind zumeist hypochrom, Hb-arm, polychromatisch, speziell die Erythroblasten, ebenfalls ein Hinweis, daß die Hyperzytochromie nicht auf vermehrter Hb-Regeneration (Nägeli, Meyer), sondern auf Hb-Degeneration (Pappenheim) beruht. Erst wenn der Zellnachschub im Blut aber ebenfalls vergiftet wird, erscheinen auch die Erythroblasten hyperzytochrom.

Die degenerative Anisozytose wird allgemein physikalisch repräsentiert durch eine absolute Oligozythämie (Blutzerfall, Dissolution) Erythrozytolyse und deren weiteren Folgeausdruck, die Oligochromämie.

Besteht neben der obligatorischen absoluten Oligochromämie mikroskopisch eine Hypozytochromie der Erythrozyten und ist der Index < 1, so handelt es sich um die einfache Form sekundärer Anämie. Besteht mikroskopische Hyperzytochromie als Ausdruck der allgemeinen relativen Pleiochromämie[1]) (Index > 1), so handelt es sich um die perniziöse Abart der Anämie.

Das Auftreten von Erythroblasten im Blut bedeutet positiv bestehende Reaktionsfähigkeit und regenerative Tätigkeit des Knochenmarkes. Das Fehlen von Erythroblasten im Blut spricht aber nicht gegen Aktivität und nicht für die aplastische Form der betr. einfachen oder perniziösen Anämie.

Normoblasten können sich bei allen Formen von Anämie finden, Megaloblasten sind bisher scheinbar nur bei im hämatologischen Sinne perniziösen Anämien, d. h. im Verein mit relativer Pleiochromämie bei erhöhtem Index gesehen worden. Bei einfacher sekundärer Anämie handelt es sich eigentlich stets nur um große Normoblasten.

Das Auftreten nur von Normoblasten spricht also nicht sicher für einfache sekundäre und gegen perniziöse Anämie; ebensowenig wie das Fehlen von Megaloblasten gegen das Bestehen perniziöser Anämie.

Bei der nur akzidentellen Bedeutung der regenerativen Symptome im anämischen Blutbild sind auch für die perniziöse Anämie die spezifisch perniziös-degenerativen Symptome in erster Linie diagnostisch von ausschlaggebender Bedeutung.

Es sind also allgemein anämische Symptome
degenerativer Natur: Oligozythämie, Oligochromämie,
mikroskopisch: Anisozytose, event. Poikilozytose;
regenerativer Natur: Polychromophilie, basophile Punktierung, Jollykörper, normoblastische Erythroblasten.

Diese finden sich bei einfacher, wie auch bei perniziöser Anämie.

Dazu aber kommen noch spezifisch perniziös-anämische Symptome
allgemein degenerativer Natur: Index > 1
mikroskopisch: Hyperzytochromie (event. Schizozytose),
regenerativer Natur: Megaloblastose (und extrem große Gigantozyten).

---

[1]) Absolute Pleiochromämie nur bei Polyglobulie.

Dagegen zeigen die einfachen sekundären Anämien nur einen
Index < 1,
mikroskopisch: Hypozytochromie.

Es sind also von mikroskopischen Symptomen spezifisch perniziösen Charakters zu nennen die degenerative Farbstoffhyperzytochromie und die degenerative Zell-Schizozytose im Rahmen einer allgemein anämischen degenerativen Anisozytose und Poikilozytose, weiter die extrem großzellige (polychromatische) Gigantozytose und Megaloblastose im Rahmen allgemeiner anämischer Regenerationssymptome.

Bei allen Anämien bestehen nun neben den degenerativen und regenerativen Erscheinungen an der vom Erythroblastenapparat abhängenden roten Blutquote, häufig auch noch begleitende Symptome seitens der sonstigen Blutbestandteile, der Blutplättchen und speziell des Leukoblastenapparates, die unter Umständen auch beitragen, das anämische Blutbild charakteristisch zu spezialisieren.

Das hat darin seinen Grund, daß sämtliche sekundäre hämatische und medulläre Anämien ja nur hämatologischer Ausdruck und zufällig an der roten Blutquote sich abspielende Begleitsymptome von Prozessen sind, die zwar hauptsächlich den Rotzellapparat des Blutes alterieren aber daneben oft auch noch auf andere Blutbestandteile wirken. Zwar sind in einigen Fällen die Anämien des Blutes die hauptsächlichste ja vielleicht einzigste Folge des betr. intoxikativen und in diesem Falle dann anämisierenden Prozesses (Blutvergiftung durch Toluylendiamin, Pyrogallol, Pyrodin, Bandwurmgift), oftmals aber auch nur konkommittierende und akzessorische Symptome sonstiger primärer und andersartiger eigener Krankheitsprozesse (Magenkrebs, Knochenkrebs, Leukämie, granulomatöse Pseudoleukämie).

So finden sich vielfach bei den einfachen sekundären Anämien begleitende sekundäre neutrophile Leukozytosen und Plättchenvermehrungen.

Bei den perniziösen Anämien soll sich dagegen angeblich stets, wahrscheinlich ist es nur bei der Biermerschen Krankheit der Fall, verbunden mit relativer Lymphozytose, eine Leukopenie finden, oft mit einer nach rechts verschobenen Neutrophilie (Kernfragmentation der neutrophilen Polynukleären bis zur Fünfzahl und darüber), also leukopenische, rechts verschobene Neutrophilie bzw. neutrophile Leukopenie

mit relativer Lymphozytose; ferner auffallend starker Plättchenmangel.

Dieser hämatologische Symptomenkomplex der sogen. perniziösen Anämie kann also wie der der einfachen Anämie das einzigste hämatologische Syndrom sein (bei Bothriocephalus, Morbus Biermer), er kann aber auch ferner mit anderen hämatologischen Syndromen kombiniert sein, z. B. mit Leukämie bei der Leukanämie, mit Leukopenie und Monozytose bei der perniziös anämischen Form des Morbus Banti, mit Eosinophilie und Myelozytose bei infantiler Splenomegalia Jaksch.

Ebenso kann die einfache Anämie in Form der Chloroanämie mit einem anderen hämatologischen Syndrom, der Chlorose, kombiniert sein.

---

b) Spezielle Semiologie der Anämien im allgemeinen.

Folgendes also die Symptombilder.

Anämie im allgemeinen.

a) Von seiten der Hb-Bestimmung stets unbedingt und notwendig Oligochromämie.

b) Von seiten der Rotzellzählung stets unbedingt und notwendig Oligozythämie. Diese ist erst die Ursache der Oligochromämie.

c) Mikroskopisch: Von seiten der roten Blutzellen stets und notwendig degenerative Pathomorphien, Anisozytose, in höheren Graden Poikilozytose und Schistozytose.

Etwa vorhandene Jugendformen (Polychromophilie, basophile Punktierung, Jollysche Kernreste, Erythroblasten und freie Erythroblastenkerne) sprechen für vorhandene sekundär regenerative Reaktion des erythroblastischen Myeloidgewebes, d. h. für das Bestreben des erythroblastischen Gewebes, den Zellverlust zu kompensieren. Aktive Anämie. Fehlende Jugendformen im Blute sprechen nicht sicher gegen bestehende Regeneration, d. h. regenerative Reizung des Gewebes, also nicht unbedingt für sogen. aplastische Anämie. Zum Wesen der Anämie als solcher gehören also Jugendformen nicht.

Einfache sekundäre Anämie:

a) Von seiten der allgemeinen hämatologischen Untersuchung: Oligozythämie, Oligochromämie. Index < 1.

b) Mikroskopisch von seiten der roten Blutkomponente: stets hypozytochrome Anisozytose mäßigen Grades, oft auch Poikilozytose.

Diese genannten Erscheinungen degenerativer Natur allein finden sich bei aplastischer oder pseudoaplastischer Anämie.

Bei bestehender aktiver Regeneration seitens des Erythroblastenapparates finden sich ferner noch regenerative Symptome, wie Polychromophile, bisweilen basophile Punktierung und vor allem normoblastische Erythroblastose in verschiedenen Altersentwickelungsstadien der Normoblasten bis herunter zu Hb-freien basophilen Hämoblasten. Bei einfacher traumatischer Anämie nur Polychromophilie und Normoblasten; bei toxogenen Formen höherer Grade der Polychromophilie, ferner basophile Punktierung und jugendliche Normoblasten.

Perniziöse Anämie:

a) Von seiten der allgemeinen hämatologischen Untersuchung: Oligozythämie, Oligochromämie. Index > 1.

b) Mikroskopisch von seiten der roten Komponente: degenerative hyperzytochrome starke Anisozytose, eventuell in höheren Graden auch Poikilozytose mit Schizozytose, unter Umständen Ehrlich-Heinzsche Innenkörper).

Diese Erscheinungen allein bei der pseudoaplastischen und aplastischen Form.

Bei aktiver Form Auftreten auch von Jugendformen und Vorstufen; neben Polychromophilie hoher Intensität und starken Grades (Extensität), auch basophile Punktierung und besonders Erythroblasten, und zwar neben Normoblasten öfters auch Megaloblasten, sowie stark polychromatische, extrem große Gigantozyten bzw. Hb-freie Megalo-, Hämoblasten und Hämozyten, sämtliche oft mit karyorrhektischen Kernknospungen. Zu den unreifen Jugendformen müssen auch die extrem großen Gigantozyten oder vorzeitig entkernten unreifen Megaloblasten gerechnet werden, die gewöhnlich polychromatisch, seltener basophil punktiert sind.

Differentialdiagnose.

1. Einfache Anämie. Neben den allgemein anämischen Symptomen findet sich: Hb-Index < 1.

Mikroskopisch: Von seiten der Roten: degenerative Hypozytochromie; alle regenerativen Symptome möglich außer Megaloblasten.

2. Perniziöse Anämie. Neben den allgemein anämischen Symptomen finden sich: Hb-Index > 1.

Mikroskopisch: Von seiten der Roten degenerative Hyperzytochromie, von regenerativen Symptomen können alle Formen auftreten einschließlich der Megaloblasten.

Auf primär **medulläre (myelopathische) hypoplastische Anämie** würde ein Symptomenkomplex schließen lassen von Oligozythämie, Oligochromämie, Index = 1. Normomorphie und Normozytochromie oder allenfalls normozytochrome Pathomorphie (Anisozytose, Poikilozytose) mit unter Umständen starker (normoblastischer) Erythroblastose.

Bei dieser Form der Anämie ist also die degenerative Pathomorphie nicht obligatorisch, vielmehr ist die Normomorphie das gewöhnliche, und die Pathomorphie ist nur akzidentell und überhaupt nur sekundär.

Man kann wohl sagen, daß eine myelopathische Anämie vorliegt und anzunehmen ist, wenn die regenerativen Symptome an Art, Schwere und Menge besonders hochgradig sind und vor den degenerativen prävalieren; daß dagegen vereinzelte starke regenerative Symptome der roten Blutkomponente (wie isolierte Erythroblasten, basophile Punktierung oder selbst nur starke Polychromophilie) bei Normomorphie ohne jede entsprechende Degeneration auf einen medullären Reizzustand des Erythroblastenapparates hindeuten, wie er sich bei Chlorose, Eisentherapie, Arsentherapie, Bleivergiftung, Osteomalazie, Rachitis und Polyglobulie, sowie bei erythroblastischen Blutkrisen oder subterminaler Erythroblastose findet.

Eine bloße absolute Oligochromämie verbunden mit Oligozythämie, sekundärer Leukozytose, aber mit einem Index = 1, dürfte in den meisten Fällen, selbst wenn etwa Polychromophilie besteht, und ganz vereinzelt Normoblasten beobachtet werden, nicht der Ausdruck einer Anämie (einer hypernormalen aber relativ insuffizienten oder paralytisch-aplastischen funktionellen Aktivität des Knochenmarks, also einer sekundären anämischen Myelopathie bei progressiver oder mindestens relativ übermäßiger Hämophthise) sein, sondern bloßer temporärer Ausdruck einer einmaligen, event. starken aber noch nicht zur sekundären Anämie führenden einfachen **Hämorrhagie.**

B. Die Leukozytosen.

Dieselben beruhen auf einer funktionellen oder hyperplastischen Reizung des Leukoblasten- oder Lymphozytenapparates, sind deren blutsymptomatischer Ausdruck. Sie dokumentieren sich im Blut hinsichtlich der absoluten Zellzahl in 1 ccm meist in einer Vermehrung dieser absoluten Leukozytenzahl (Hyperleukozytose) über 10000 hinaus bis 50000 und darüber und somit in einer Vergrößerung des Verhältnisses $\frac{W}{R}$ von $1 = 500$ bis $1 = 50$ und darüber. Sie sind also sich an der weißen Quote des Blute abspielende Symptome der verschiedensten Ursachen und Krankheiten.

Dieses letztere Verhältnis ist besonders groß in der die Anämie begleitenden sekundären anämischen Leukozytose sowie in der die Leukämien begleitenden sekundären Anämie, der sogen. Leukanämie, wo der Nenner R abnorm klein wird.

Indessen können Leukozytosen bestehen, d. h. es gibt leukozytotische Blutveränderungen bei bestehender entsprechender Reizung des hämatopoetischen Apparates auch ohne und unabhängig von allgemeiner Hyperleukozytose, indem sie sich an anderen Symptomen dokumentieren. Die quantitative Hyperleukozytose ist also weder bei Leukämie noch bei funktioneller Leukozytose das wesentlichste Symptom und drückt nicht den Inbegriff dieses Symptomenbildes aus.

Man unterscheidet nun die sekundären Leukozytosen in eigentliche oder funktionelle (chemotaktisch-noxotrope) Leukozytosen, die die verschiedensten Krankheiten begleiten, und in die leukämischen Formen, die nur bei der Leukämie sich finden. Bei beiden Formen unterscheidet man granulozytäre und und lymphozytäre. Die funktionellen Leukozytosen des Blutes kommen zustande durch funktionelle Reizung chemotaktisch akuter Anlockung der Zellen ins Blut, die leukämischen durch hyperplastisch-sarkoide Wucherung des hämatopoetischen Gewebes mit sekundärem Übertritt der gewucherten Gewebszellen ins Blut.

Die funktionellen einfachen oder sekundären Leukozytosen sind gewöhnlich sekundäre Begleitfolge und Ausdruck der verschiedensten primären Blutdyskrasien durch lipoide oder albuminöse Nahrungsabbauprodukte (Verdauungsleukozytose) oder körperfremde allgemeine Infektionen (Bakteriämien, Septikämien), oder intoxizierenden Krankheiten (Toxämien), bei denen es zur Dyskrasie des Blutes mit körperfremden Noxen kommt, die eine chemotaktische Reizung auf die lymphozytären oder leukozytären Blutzellen ausüben.

Die leukämischen Leukozytosen sind dagegen die blutsymptomatische Folge speziell von spezifisch hyperplastischen primären Systemerkrankungen des hämatopoetischen (bald des myeloischen, bald des lymphatischen) Apparates. Erstere sind also ganz unspezifische Symptome, ähnlich den der Anämie, letztere indes der zufällige Blutausdruck einer spezifischen Krankheit. Wie aber nach unseren Ausführungen selbstverständlich, kann positiv vorhandene Leukozytose eine dieser beiden Affektionen anzeigen, ein negativer Befund spricht aber nicht dagegen, da leukozytotische oder leukämische Gewebsreizung ohne

entsprechende funktionelle leukozytotische oder leukämische Blutaffektion bestehen kann.

Es frägt sich nun, an welchen Einzelsymptomen man das Symptomenbild der funktionellen sowie der leukämischen Leukozytose als solches erkennt.

Drei Veränderungen sind es, die an jedem Leukozytenbild pathologischerweise in Betracht kommen:

1. Die quantitative Verschiebung der absoluten Zellzahl, wahrnehmbar durch allgemeine Zählung.
2. Im mikroskopischen Präparat:
   a) die Verschiebung der relativen Prozentzahlen in der Leukozytenformel zugunsten Einer Zellart;
   b) das Auftreten von qualitativ neuen blutpathologischen Blutzelljugendformen,
   b') oft mit prozentualer Prävalenz dieser Jugendzellen vor den reifen Zellen.

Bei beiden Arten von Leukozytose liegt der Schwerpunkt der hämatologischen Untersuchung in der mikroskopischen Untersuchung (Qualität des Blutbildes). Dieser liegt hier in der leukämische Blutveränderung (Blutleukämie in 2 b. Hier kommt 2 a dann gar nicht mehr in Betracht, wenn 2 b eine positive Diagnose gegeben hat. Allenfalls ist die Untersuchung 1 vorzunehmen, doch ist ihre Bedeutung (Maß der Zellausfuhr ins Blut) gering.

2 b' gibt ein Maß über die Akuität der leukämischen Zellbildung, i. e. Gewebswucherung.

Ergibt die mikroskopische Untersuchung Ausschluß von Leukämie, so ergibt allein schon die Untersuchung 2 b das Vorhandensein von Leukozytose. Ergibt 2 b positiven Befund im Sinne einseitiger Leukozytose, so ist dieses Kriterium ebenfalls pathognomonisch, kann aber fehlen, ist somit nur akzidentell, findet sich nur bei Leukozytose in der sogen. zweiten Phase. Ist er positiv, so ergibt 2 b' Aufschluß über die Macht der regenerativen Zellbildung im Verhältnis zur Größe des leukozytotischen Reizes.

I. Die einfache funktionelle Leukozytose.

a. Pathogenetische Auslegung der Symptomatologie in diagnostischer und prognostischer Hinsicht.

Die funktionellen Leukozytosen beruhen entweder auf sekundär chemotaktischer (indirekter) Reizung des hämatopoetischen Apparates

vom Blut aus — dieses sind die gewöhnlichen Formen sekundärer funktioneller reaktiver Leukozytose — oder auf direkter Reizung des hämatopoetischen Gewebes.

Im letzteren Falle handelt es sich entweder um eine toxisch entzündliche, zur Metaplasie führende Reizung, oder nur um mechanische Irritation durch plastische (hyper- und metaplastische)[1]) Prozesse im hämatopoetischen Apparat (Reizungsleukozytose).

Die erstere Art der direkt histogenen toxischen Reizungen ist meist mit hämatogener chemotaktischer Reizung verbunden, da die im Blut zirkulierende generalisierte Noxe in den blutbildenden Geweben abgefangen, filtriert und retiniert wird und hier ihre Wirkungen entfaltet. Sie gehört also als Unterart zu den hämatisch-leukozytotischen Prozessen, und vielfach sind die hier auftretenden Leukopenien (Typhus) auf diesen Sekundärumstand der direkten toxischen Paralyse des Gewebes hinsichtlich der Zellbildung und Zellausfuhr zu beziehen. Bliebe also für die histiogene Leukozytose nur die Reizungsleukozytose durch plastische Prozesse.

Die funktionellen Leukozytosen sind also der blutsymptomatische Folgeausdruck hämatischer oder histiometaplastischer, den leukoplastischen Apparat betreffender, toxisch-chemotaktischer oder metaplastischer Reizungen; hämatologisch gesprochen sind sie der Inbegriff der Blutsymptome, welche durch indirekte hämotaktische Reizung vom Blut aus oder direkte histioirritative Reizung des hämatopoetischen Apparats gesetzt werden.

Die einfachen funktionellen sekundären Leukozytosen zerfallen also in zwei Hauptarten, die primär hämatischen oder chemotaktischen und die primär histiogenen oder sogenannten Reizungsleukozytosen durch mechanische oder toxische Reizung.

Bei der primär hämatogenen Leukozytose sitzt eine Noxe im Blut, die von hier aus sekundär auf das hämatopoetische Gewebe und dessen blutreife Zellen chemotaktisch wirkt.

Bei der primär histiogenen Leukozytose herrscht im Gewebe selbst der Reiz, der nicht nur die blutreifen Zellen, sondern in erster Linie die spezifischen Gewebszellen, also die sonst sessilen Vorstufen der Blutzellen zum heterotropen Übertritt ins Blut anreizt.

Die Reizungsleukozytosen kommen zustande entweder durch chemisch-mechanische Reizung des hämoblastischen Myeloidgewebes

[1]) Bei der leukämischen Leukozytose tritt das hypoplastische Gewebe selbst ins Blut über; bei der Reizungsleukozytose nicht.

bei Tumorbildung im hämatopoetischen Gewebe durch sekundär-heterotope gewebsfremde Tumormetastasen oder durch toxische myeloide Metaplasie des lymphatischen, lymphadenoide Metaplasie des myeloiden Gewebes bei Infektionen. Im letzteren Falle ist die primär histiogene Leukozytose stets verbunden mit hämatogener Leukozytose, im ersteren Falle besteht eine Reizungsleukozytose.

Am wichtigsten sind die hämatogenen chemotaktischen Formen der funktionellen Leukozytosen. Sie beruhen auf elektiver chemotaktischer Reizung und vermehrter Ausfuhr Einer spezifischen Art der im blutzellbildenden lymphadenoiden oder myeloischen Gewebe präformierten reifen blutfähigen Reservezellen durch körperfremde, meist toxische oder infektiöse, im Blute kreisende Noxen, an welche Reizung und Ausfuhr der reifen Zellen sich dann, in weiterer Folge, nach funktionellem Verbrauch der präformierten reifen Zellen im Blut und nach Erschöpfung des Reifezellvorrates im Gewebe, falls dann noch der Reiz weiter fortbesteht, eine vermehrte regenerative Neubildung, also eine regenerative Reizung des Gewebes anschließen kann. **Zweite Phase.** Es besteht also dann Summation chemotaktischer und regenerativer Reizung, chemotaktische Reizung des in Regenerationszustand versetzten Gewebes.

Daß solche Reizungen und entsprechende auf Zellbildungsvorgängen beruhende Gewebsveränderungen bestehen können, ohne ihren entsprechenden Ausdruck im Blut zu finden, wo also die Zellbildung nicht zur Zellausfuhr führt, ist selbstverständlich. Es ist aber derartige vorhandene Blutveränderung oder Leukozytose der blutsymptomatische Ausdruck für positiv bestehende funktionelle Reizung des Gewebes, für das Reaktionsvermögen und Reaktionsbestreben des Gewebes gegenüber dem Reiz, den Kampf des Organismus gegen die reizende Noxe.

Die Partialsymptome der Leukozytose.

Es wird sich somit das Blutsymptomenbild der Leukozytose aus verschiedenen Einzelsymptomen zusammensetzen und es spiegelt sich in der Tat die funktionelle Reizung des Gewebes in verschiedener Weise im Blute wieder.

In erster Linie wird zu erwarten sein, infolge der vermehrten Mobilisierung ergastischer reifer Funktionszellen, eine Vermehrung und Ansammlung von normalen Zellen im Blut.

Ferner kann es in der etwaigen zweiten regenerativen Phase

zu Neuauftreten unreifer Zellen in der chemotaktisch gereizten, i. e. vermehrten Zellart kommen.

Als banalstes hämomorphologisches Symptom gilt gemeinhin die Hyperleukozytose; indes kann leukozytotische Reizung bestehen ohne Hyperleukozytose, ja sogar mit Leukopenie. Die Hyperleukozytose ist also nicht der wesentlichste Ausdruck des Prozesses, sondern nur ein akzidentelles Symptom.

Zur Hyperleukozytose kommt es nur, wenn die übrigen Zellarten gar nicht tangiert werden[1]) oder relativ weniger prozentual abnehmen, als die gereizte Zellart im Blut prozentual zunimmt.

Nehmen aber die anderen Zellarten proportional oder gar noch stärker ab, so wird die absolute Zellzahl normal bleiben oder sogar sich verkleinern. Trotz dieses Verhaltens besteht doch leukozytotische Reizung Einer Zellart, aber diese findet ihren symptomatischen Ausdruck einzig allein in der relativen Vermehrung der Zellart in der Leukozytenformel. Hinter dieser kaschiert sich auch bei fehlender Hyperleukozytose eine leukozytotische Reizung und diese ist somit das wichtigste Hauptsymptom der funktionellen Blutleukozytose.

Neben der Hyperleukozytose sind es also vor allem die einseitige relative Vermehrung einer Zellart in der Leukozytenformel, sowie das Auftreten von Jugendformen im Blutbild, welche, wenn vorhanden, mit absoluter Zuverlässigkeit und auch unabhängig von bestehender Hyperleukozytose eine leukozytotische Reizung anzeigen. Aber auch das Auftreten von Jugendformen ist unter diesen zwei Symptomen nur akzidentell, der Ausdruck nur der zweiten regenerativen Phase, also nur ein sekundäres und indirektes Symptom, das nicht notwendig zum Bilde gehört, sondern fehlen kann.

---

[1]) Auch können sie zum Teil ebenfalls mit vermehrt werden, aber weniger als die hauptsächlich vermehrte Zellart. Wenn zwei Zellarten in der Leukozytenformel relativ vermehrt sind, so ist die stärker vermehrte maßgeblich; hierbei kommt es nicht an auf die höhere Prozentzahl, bis zu welcher die Zellen vermehrt sind, auch nicht um wie viel Prozent sie absolut vermehrt sind, sondern um wie viel Prozent gegenüber dem normalen Prozentsatz sie vermehrt sind. Z. B. bei einer Lymphozytose von 35% und Eosinophilie von 12% sind die Lymphozyten zwar um 10%, die Eosinophilen nur um 8% vermehrt. Erstere Vermehrung entspricht aber nur einer Vermehrung von 40%, letztere aber einer solchen von 200%.

Es besteht also in erster Linie eosinotaktische Reizung mit bloßer begleitender und subordinierter Lymphozytose, obwohl die Lymphozyten an Zahl relativ vor den Eosinophilen prävalieren. Aber die relative Vermehrung der Eosinophilen ist die stärkere.

Bleibt als absolut stets vorhandenes, notwendig zum Bilde gehöriges, und demzufolge wichtigstes Symptom allein die einseitig positive Prozentverschiebung oder relative Zellvermehrung in der Leukozytenformel.

Alle drei Einzelsymptome, absolute Hyperleukozytose (oder Leukopenie), relative einfache Zellvermehrung in der Leukozytenformel, und Verschiebung nach links (Jugendformen) im Blutbild machen in ihrer Gesamtheit erst den leukozytotischen Symptomkomplex aus.

Auf alle Fälle ist zur Stellung einer ausgiebigen Diagnose das Ergebnis der Zellzählung stets zu verknüpfen mit dem der Qualitätsuntersuchung des Blutbildes. Denn bei einer Leukozytose können im Blut neben Änderungen der relativen und absoluten Zahlenverhältnisse der Zellen auch qualitativ neue Zellen (Jugendformen) auftreten.

Die Blutzählung allein sagt nicht genügendes, unter Umständen gar nichts für bestehende Leukozytose aus, kann negativ sein, trotz bestehender Leukozytose, und findet sich übrigens auch bei Leukämie. Denn es verläuft die Leukozytose hinsichtlich der Zellzahl in einer Kurve mit auf- und absteigendem Schenkel, und es kann daher schon fortgeschrittene Leukozytose mit sehr geringer Zellzahl einhergehen.

Das Auftreten von Jugendzellen in nur Einer Zellzahl, bzw. schon die bloße Prozentverschiebung zugunsten nur Einer Zellart sprechen dagegen sicher für Leukozytose, auch bei nicht vermehrter absoluter Zellzahl, also bei fehlender Hyperleukozytose.

Umgekehrt besagt Hyperleukozytose, selbst hohen Grades, auch noch wenig Wichtiges, eigentlich nur, bei sonst irgendwie festgestellter bestehender Leukozytose, ein gutes Reaktionsvermögen; dagegen ist eine nur geringe Hyperleukozytose, aber mit Auftreten von Jugendformen, ein prognostisch sehr wesentliches Zeichen überaus hoher leukozytotischer Reizung, bzw. nahezu fast erschöpften Reaktionsvermögens.

Unter Leukozytose schlechtweg sollte man daher nicht mehr wie bisher nur den Begriff der Hyperleukozytose, die Vermehrung der absoluten Zahl verstehen, als vielmehr die bloße einseitige relative Vermehrung Einer Zellart in der mikroskopischen Leukozytenformel gegenüber den anderen Blutzellarten. Alles Scheitern der Versuche zur diagnostischen Verwertung des Symptomenkomplexes der Leukozytose kommt von der falschen Auslegung des Begriffes.

Bei den Leukozyten ist also gewöhnlich mikroskopisch nur Eine Form der Normalblutleukozyten einseitig und spezifisch in ihrem Prozentverhältnis gegenüber den anderen Leukozytenarten vermehrt, in selteneren Fällen ist Monozytose entweder

mit Lymphozytose, oder noch seltener mit Neutrophilie[1]), oder aber Lymphozytose mit Eosinophilie verknüpft. Vielfach aber löst die Eosinophilie eine Neutrophilie ab; da die neutrotaktischen Reize den lymphotaktischen entgegengesetzt sind und auch auf Eosinophilie regenerativ chemotaktisch, i. e. abstoßend wirken. Eosinophilie und Neutrophilie schließen sich gegenseitig aus, eosinotaktische und neutrotaktische Reize stoßen sich ab. Gleichzeitige Neutrophilie mit Lymphozytose oder Eosinophilie kommt daher nicht vor.

Wie früher auseinandergesetzt, braucht solch einseitige Vermehrung nicht unbedingt stets zur absoluten Hyperleukozytose zu führen und mit Vermehrung der absoluten Zellzahl einherzugehen, sondern ein funktioneller leukozytotischer Reizungszustand des hämatopoetischen Gewebes wird auch gekennzeichnet und läßt sich auch erschließen durch eine nur relative Vermehrung der betreffenden Leukozytenart, wobei irgendeine andere Art (bei neutrophiler Leukozytose Verminderung der Lymphozyten und Eosinophilen) in antagonistischer Weise entsprechend prozentuell vermindert ist.

Ja sogar bei absoluter und relativer einseitiger Leukopenie einer Zellart könnte doch unter Umständen auf einen leukozytotischen Zustand dieser Zellart zu schließen sein, wenn die nächstvorangehenden Jugendformen, besonders Metamyelozyten und Myelozyten, im mikroskopischen Präparat auftreten.

Diese selben Jugendformen können sich natürlich auch gelegentlich bei absoluter sowohl, wie bloß relativer Hyperleukozytose finden, und bedeuten dann in allen drei Fällen außer der schon bestehenden leukozytotischen Reizung noch eine pathologische „Verschiebung nach links“, also das Vorhandensein bereits der zweiten regenerativen Phase, deren Grad durch prozentuelle Zählungen genauer festgestellt werden kann (Aufnahme des Arnethschen Blutbildes).

Wir haben also in einem Blutbild folgende Symptome, die auf hämatische Leukozytose, i. e. Blutveränderung bei bestehender indirekter funktionell-chemotaktischer Reizung des hämopoetischen Apparates vom Blut aus, hinweisen; bzw. der Symptomenkomplex der Leukozytose setzt sich zusammen oder umfaßt folgende Einzel- und leukozytotische Partialsymptome:

1. die durch absolute Zellzahlbestimmung festzustellende Hyperleukozytose (allgemein quantitatives Symptom),
2. die durch relative Zahlbestimmung am mikroskopischen Präparat festzustellende prozentuelle einseitige Vermehrung einer Zellart (quantitatives Symptom des mikroskopischen Bildes),
3. das etwaige und mögliche Auftreten von Jugendzellen einer Zellart im mikroskopischen Präparat (qualitatives Symptom des mikroskopischen Bildes).

Dabei ist also zu bemerken, daß Hyperleukozytose und Jugendformen fehlen können, sie sind akzidentell, und bloße Gradsymptome. Auch bei fehlender absoluter Hyperleukozytose, ja selbst bei Leukopenie

[1]) Meist handelt es sich bei Reizungsmyelozytose um Leukoblastose.

kann leukozytotische Reizung des Gewebes vom Blut aus bestehen und hämatologisch im Blut ausgedrückt sein, eben durch das durchgreifende essentielle leukozytotische Symptom der einseitigen Zellvermehrung in der Leukozytenformel.

Auftreten von Jugendzellen ist ein leukozytotisches Symptom nur bei gleichzeitiger einseitiger Zellvermehrung in der Leukozytenformel, kann als leukozytotisches Symptom nur bei solcher bestehen und muß mit solcher einhergehen, und zwar müssen die Jugendformen in der betreffenden relativ vermehrten Zellart auftreten; also Jugendformen einmal nur Einer Zellart, die relativ prävaliert, und zweitens nur Jugendformen bis zu den Myelozyten, nicht leukoblastische Vorarten[1]) zu diesen oder zu Altersformen dieser und tiefsten Stammzellen.

Sind aber diese eingeschränkten Bedingungen erfüllt, die eine Leukämie ausschließen, dann zeigt das qualitative Symptom der Jugendformen im mikroskopischen Präparat, wenn vorhanden, ebenfalls mit Sicherheit eine hämatische Leukozytose an. Allerdings nur indirekt. Direkt und zuerst spricht es nur für die zweite regenerative Phase einer Leukozytose, d. h. für eine gewisse zytoblastische Gewebsinsuffizienz bei Leukozytose.

Was die absolute allgemeine Hyperleukozytose anbetrifft, so ist es klar, daß einseitige Zellvermehrung stets eine solche hervorrufen muß, wenn die übrigen Zellarten unberührt bleiben, daß es aber nicht dazu kommt, wenn die anderen Zellarten entsprechend oder mehr wie entsprechend abnehmen. Hier resultiert dann also nur eine relative Leukozytose. Ist aber absolute allgemeine Hyperleukozytose vorhanden, so spricht dieses Symptom allein ohne Mehreres noch keineswegs sicher für funktionelle Leukozytose; es findet sich vielmehr auch bei Blutleukämie.

Der gegenseitige Wert der leukozytotischen Partialsymptome und ihre spezielle Bedeutung.

In welchen Beziehungen stehen nun diese drei Partialsymptome zueinander und welches ist in pathogenetischer Hinsicht ihre spezielle diagnostische Bedeutung im einzelnen?

Wir können also sagen, daß das Auftreten von Jugendzellen (NB. einseitig, in nur einer Zellart), wenn es vorhanden ist, auf alle Fälle, auch bei fehlender absoluter Zellvermehrung (relative Zellver-

[1]) Diese finden sich zusammen mit Reizungszellen bei direkter und primär geweblicher Reizungsleukozytose.

mehrung fehlt aber dabei wohl fast nie) fast stets mit Sicherheit das Bestehen einer leukozytotischen Reizung annehmen läßt, obwohl es selbst eigentlich nur ein indirekt leukozytotisches Symptom ist. Es spricht nämlich in erster Linie direkt nicht mehr für die eigentliche primäre leukozytotische Reizung, sondern zunächst nur für regenerative leukoblastische, also leukoregenerative Tätigkeit des blutzellbildenden Gewebes, nämlich für die zweite Phase, also nur indirekt, dadurch aber um so sicherer für Leukozytose.

Was die direkt leukozytotischen Symptome der ersten Phase anbetrifft, so gehört hierher die allgemeine Hyperleukozytose durch Zählung und die relative Zellvermehrung durch Prozentzahlfeststellung im mikroskopischen Präparat.

Hier haben wir schon gehört, daß eine absolute Hyperleukozytose bei leukozytotischer Reizung des Gewebes und leukozytotischer Blutaffektion fehlen kann, also nur akzessorisches Symptom ist.

Das Symptom von obligatorischer Bedeutung ist dagegen die relative Prozentzahlvermehrung. Diese zeigt, auch wenn sie ganz allein ohne alle anderen Symptome vorhanden ist, unbedingt bestehende leukozytotische Gewebs- und Zellreizung (funktionelle Reaktion gegen eine hämatische, chemotaktisch reizende Noxe) in der vermehrten Zellart an. Sie ist also das obligatorische Qualitätssymptom bestehender leukozytotischer Reizung. Neben ihr können Hyperleukozytose und Jugendformen vorhanden sein oder fehlen.

Die absolute Hyperleukozytose und ebenso die Leukopenie, d. h. das Ergebnis der Zahlbestimmung, zeigt gewissermaßen nur einen höheren Grad oder sonstigen Nebenumstand von leukozytotischer Reizung meist der ersten Phase an, indem nämlich die einseitige relative Vermehrung so hochgradig wurde, daß sie bis zur Vermehrung der absoluten Zellzahl, i. e. Hyperleukozytose führt; oder indem umgekehrt bestehende allgemeine Leukopenie bei bestehender erster Phase darauf schließen läßt, daß die anderen Zellen nicht nur indirekt relativ, sondern auch direkt und absolut vermindert sind.

Die positive Hyperleukozytose allein genommen ist der blutsymptomatische Ausdruck nicht sowohl für einen hochgradigen Reiz — denn bei solchem kann unter Umständen auch Leukopenie bestehen durch Erschöpfung der Zellmobilisation[1]) — als für gutes und starkes

[1]) Es kann eine Zellart noch immer vor der andern prävalieren, aber durch funktionelle Überanstrengung oder direkte toxische Lähmung des Gewebes und seiner Zellbildungskraft werden sämtliche Zellen abnorm spärlich mobilisiert.

Reaktionsvermögen des gereizten Gewebes. Sie ist also kein Zeichen für die Schwere der Erkrankung, und die absolute Zahl der Zellen steht prognostisch zu dieser in keinem direkten Verhältnis, sondern ist ihr eher umgekehrt proportional, ist also prognostisch eher ein günstiges Symptom.

Auch die Leukopenie allein, selbst bei bestehender sonst sicher gestellter Leukozytose (Leukozytenformel) besagt an und für sich noch nichts Bestimmtes. Sie kann nämlich verschiedene Ursachen haben (Lähmung der Zellmobilisation, Lähmung der reaktiven Zellbildung, direkt negative Leukozytose der gereizten Zellart durch Aggressine, negative Abstoßungsleukozytose der anderen Zellarten). Zum mindesten, um das Symptom in seiner Deutung zu würdigen, muß die Phase der Leukozytose festgestellt und angegeben sein. Denn es hat das Symptom in der zweiten Phase ganz andere Bedeutung als in der ersten.

Im übrigen ist, im Gegensatz zum Symptom der einseitigen Jugendzellen, allgemeine Hyperleukozytose überhaupt allein noch nicht einmal ein spezifisches Zeichen von Leukozytose, da es auch bei Blutleukämie sich findet, sondern nur im Verein mit relativer einseitiger Zellvermehrung. Es ist also auch in dieser Beziehung von subordiniertem Wert.

Die zweite Phase, kenntlich im Auftreten von Jugendformen, zeigt ihrerseits gewissermaßen ein weiteres Stadium der Leukozytose überhaupt an, und in ihr bedeutet wieder die relative Prävalenz der Jugendzellen vor den Reifezellen einen höheren Grad.

Das Auftreten der zweiten regenerativen Phase bedeutet, daß der leukozytotische Reiz zwar noch ungeschwächt fortbesteht, aber der Vorrat an präformierten Reifezellen erschöpft ist, ferner das zytoregenerative Reaktionsvermögen nicht mehr gleichen Schritt mit dem chemotaktischen funktionellen Zellbedarf hält, sondern dahinter zurückbleibt.

Und die Prävalenz dieser Jugendzellen vor den normalen Reifeformen vollends bedeutet einen noch höheren Grad dieses Mißverhältnisses bzw. dieser relativen zytoblastischen Impotenz und geweblichen funktionellen Insuffizienz.

Arneth unterscheidet in dieser Hinsicht nach dem Ergebnis der absoluten Zählung drei Hauptformen der Leukozytose: die Hyperleukozytose[1]) und die Hypoleukozytose. Jede derselben mit zwei Unter-

[1]) Diese Ausdrücke sind höchst ungeeignet gewählt, insofern als die Bezeichnungen schon für andere Symptome der roten Blutkörperchen vergeben sind. Anisozytose bedeutet hier Größeungleichheit, Normozytose aber das Gegenteil, nämlich normale Größe, im Gegensatz zu Makro- und Mikrozytose (normale Zellzahl = Normozythämie im Gegensatz zu Oligozythämie und Polyzythämie).

arten, je nachdem sie aus reifen (Isozytose) oder unreifen Zellen (Anisozytose)[1]) besteht. Er unterscheidet demgemäß eine

Isohyperzytose und Anisohyperzytose,
Isonormozytose und Anisonormozytose,
Isohypozytose und Anisohypozytose.

Wir halten es nach unseren Ausführungen für richtiger, gerade umgekehrt die Leukozytose nach dem Vorkommen nur reifer oder auch unreifer Zellen, also nach dem mikroskopischen Blutbild, in zwei Hauptformen einzuteilen, die Orthozytose und die „nach links verschobene" Skäozytose oder Neozytose, und bei jeder dieser beiden Hauptformen drei Unterformen festzustellen, je nachdem die absolute Zählung eine Nomozytose, Hyperzytose oder Hypozytose ergibt.

Demnach hätten wir also z. B. bei der Neutrophilie, kenntlich als solche und ausgedrückt allein durch relative Prozentvermehrung, nebenher noch, je nach dem Verhalten der absoluten Zellzahl und des qualitativen Blutbildes, eine neutrophile Hyperorthozytose (kurz: Hyperzytose), Nomo(ortho)zytose und Hypo(ortho)zytose, oder ferner eine neutrophile Hyperneozytose, Nomoneozytose (kurz: Neozytose) und Hyponeozytose.

Am wichtigsten, weil am häufigsten vorkommend, sind naturgemäß die neutrophile Hyperorthozytose und Nomoorthozytose, ferner die Nomoskäozytose und Hyposkäozytose.

Es ist daher eine Einteilung oder Diagnostizierung der Leukozytosen nach den Symptomenkomplexen der absoluten Zählung

1. absolute Hyperleukozytose mit den Unterformen
   a) neutrophile Polynukleose,
   b) neutrophile Polynukleose mit Metamyelozytose, oder mit Myelozytose mit und ohne Polynukleose,
2. rein polynukleäre neutrophile Leukopenie bzw. leukopenische neutrophile Myelozytose

ganz von der Hand zu weisen. Die durch absolute Zählung festgestellten Symptome dürfen hier nicht zur Haupteinteilungskategorie erhoben werden; sie sind nur von nebensächlicher und untergeordneter Bedeutung und von Wert lediglich in spezialisierender Hinsicht auf den Grad der Leukozytose, also die Prognosenstellung.

Es ist also die etwaige absolute Hyperleukozytose nur von akzidentellem Wert und kein prinzipielles Haupteinteilungs-

[1]) S. Anmerk. S. 160.

merkmal; anderseits ist auch die metamyelozytäre Neutrophilie und eine etwaige Myelozytose nur graduell von der betreffenden Polynukleose unterschieden, und nichts Spezifisches.

Korrekt ist allein die Feststellung nach der Art der relativ vermehrten Zellformen, also einer etwa nur polynukleären oder aber auch zugleich mononukleär-myelozytären Neutrophilie (die ja eo ipso stets eine relative ist, und als solche mit relativer Lymphopenie, Monozytopenie und Eosinopenie einhergeht), mit der akzidentellen Nebenfeststellung, ob sie verbunden ist mit absoluter Hyperleukozytose oder mit normaler Leukozytenzahl oder mit absoluter Leukopenie.

Wie Hyperleukozytose und Jugendformen beide nur besondere spezialisierende Nebensymptome für das Hauptsymptom der relativen Leukozytose sind, so kann ihrerseits die Hyperleukozytose oder Leukopenie sowohl eine Leukozytose reifer Zellen, wie eine solche von Jugendzellen begleiten.

Mit anderen Worten, das Wichtige und Wesentliche ist nicht die Feststellung der absoluten Zahlenverhältnisse durch die Methode der Zählung, sondern die Feststellung der Art und weiter dann des Grades und der Phase einer zytotisch-zytotaktischen Reizung durch die Feststellung der in relativer Zytose befindlichen Zellart im mikroskopischen Präparat.

Wesentliches und direktes Symptom für die Annahme des qualitativen Bestehens einer Leukozytose in der ersten Phase ist allein die relative prozentuale Zellvermehrung, für die zweite Phase einer solchen aber das Auftreten der nächsten Jugendformen.

Man hat also zuerst festzustellen, ob eine Leukozytose besteht und in welcher Art, an der mikroskopischen Leukozytenformel; zweitens zu gleicher Zeit am qualitativen Blutbild ihre Phase, ob eine Leukozytose reifer Zellen oder der Jugendformen besteht. Schließlich ist der Grad der Leukozytose festzustellen, bei normalzelliger Leukozytose nur durch absolute Zählung, bei regenerativer Phase auch durch Aufnahme des quantitativen Arnethschen Blutbildes (Prozentverhältnis der Jugendzellen zu den Reifeformen).

Dabei sind relative Leukozytose in der Leukozytenformel und Jugendformen, also die Zeichen bestehender Leukozytose und ihrer Phase, die **diagnostischen Hauptsymptome;** streng genommen eigentlich

sogar nur das erstere Symptom, da die zweite Phase ja erst nur eine besondere Erscheinungsform einer qualitativen Leukozytose ist.

Jedenfalls aber sind die Symptome der Zählung (Hyperleukozytose und Leukopenie) sowie des quantitativen Arnethschen Bildes (Prävalenz der Jugendformen) **subordinierte Spezialsymptome** zur näheren Charakterisierung von bloß **prognostischem** Wert.

Wir hätten also:

a) Leukozytose erste Phase: Nur reife Zellen bei einseitiger relativer Vermehrung Einer Zellart

1. Stadium bei absoluter Hyperleukozytose,
2. Stadium bei normaler oder geringerer allgemeiner Zellzahl.

b) Leukozytose zweite Phase: Auch oder nur unreife Zellen bei einseitiger Vermehrung einer Zellart

1. Stadium Prävalenz der reifen Zellen bei mindestens normaler allgemeiner Zellzahl,
2. Stadium Prävalenz der Jugendformen u. U. bei allgemeiner Leukopenie.

Es sind somit folgende Kombinationen der zwei Hauptpartialsymptome (relative Leukozytose und Jugendformen) zu Symptomenkomplexen möglich:

1. Relative Leukozytose reifer Blutzellen
   a) bei absoluter Hyperleukozytose,
   b) bei absoluter normaler Zahl oder absoluter Leukopenie.
2. Auftreten von Jugendformen bei relativer Leukozytose
   a) verbunden mit Hyperleukozytose,
   b) verbunden mit normaler Gesamtzahl oder Leukopenie.

Oder, um ein bestimmtes Beispiel zu wählen:

1. Es besteht bloße polynukleäre Neutrophilie
   a) bei absoluter Hyperleukozytose,
   b) nur in Form bloßer relativer Neutrophilie.
2. Es besteht polynukleäre, metamyelozytäre und event. myelozytäre Neutrophilie
   a) bei absoluter Hyperleukozytose,
   b) bei bloßer relativer Neutrophilie,
   c) bei relativer Neutrophilie innerhalb absoluter Leukopenie. (Diese Form oft bei Typhus und Masern.)

Spezielle diagnostische Bedeutung der Partialsymptome und Symptomkomplexe der Leukozytose.

Es treten nun aber auch die vier Hauptsymptomkomplexe nicht stets rein und voneinander scharf geschieden auf, sondern bei dem Ineinanderübergehen der Phasen sind sie meist teilweise miteinander kombiniert.

Vor allem müssen ja schon absolute Hyperleukozytose und auch Jugendzellen, wenn sie als leukozytotisches Symptom auftreten und gelten sollen, stets mit relativer Leukozytose verbunden und somit dieser subordiniert sein. Relative Leukozytose allein bedeutet ja doch schon bloßes Bestehen einer Leukozytose, während die Ergebnisse der Zahlbestimmung und das etwaige Auftreten von Jugendformen diese Leukozytose nur näher in ihren Graden und Phasen spezialisieren und diagnostisch resp. prognostisch charakterisieren.

In diesem Sinne kann sowohl die erste Phase, die Leukozytose der reifen Zellen, wie die zweite Phase, die Leukozytose der Jugendzellen, von Hyperleukozytose, Leukopenie oder Nomozytose begleitet sein. So findet sich z. B. Hyperleukozytose und Leukopenie als Begleiterin sowohl der ersten Phase, d. h. der Leukozytose nur reifer Zellen, sowie auch der zweiten Phase, der Leukozytose der Jugendzellen. Meist wird allerdings die Hyperleukozytose nur die erste Phase begleiten, während die Leukopenie sich meist erst zu der zweiten Phase gesellt, doch ist das keineswegs die Regel. Auch bei Hyperleukozytose können Jugendformen beobachtet werden, und die Leukopenie kann unter Umständen schon die erste Phase begleiten[1]). Schließlich kann Prävalenz von Jugendzellen naturgemäß nur in der zweiten Phase auftreten und diese als spezialisierendes Untersymptom begleiten.

Aber auch die genannten Phasen und Unterphasen der Leukozytose sind symptomatologisch nicht scharf getrennt, sondern pflegen durch Übergänge und hämatologische Mischbilder klinisch semiologisch miteinander zu interferieren. So pflegt das zweite Stadium der ersten Phase meist fließend in das erste Stadium der zweiten Phase überzugehen und so ein das Mittelstadium kennzeichnendes Mischsymptombild zu resultieren.

Es entprechen den vier Stadien dann also die folgenden drei symptomatischen Hauptformen: 1. Hyperorthozytose, 2. Nomoortho- und Nomoneozytose, 3. Hyponeozytose. Jedenfalls kann

[1]) Gewisse chemotaktische Reizungen wie Masern setzen sofort mit Linksverschiebung ein.

also auch hier relative Zellvermehrung bei absoluter Leukopenie oder mit Jugendformen bestehen usw.

Betrachten wir von diesem Gesichtspunkt aus die wichtigste Leukozytose, die Neutrophilie, wie sie sich bei den verschiedensten infektiösen, exotoxischen und autotoxischen Prozessen. findet.

Auf diese ist zu schließen:

1. Auf alle Fälle, wenn im mikroskopischen Blutbild einseitige relative Neutrophilie (eventuell bei relativer Eosinopenie oder Lymphopenie) der reifen präformierten polynukleären Zellformen vorliegt. Dieses ist das grundlegende leukozytotisch Kardinalsymptom, welches auch neben allen übrigen akzidentellen Symptomen besteht, und neben denen die anderen erst sekundär in Betracht kommen. Neben ihnen können nämlich bestehen noch Besonderheiten der absoluten Zellzahl oder Auftreten von Jugendzellen derselben relativ vermehrten Zellart.

   In den meisten Fällen wird zugleich absolute Hyperleukozytose von seiten der Zellzählung bestehen. Möglich ist, daß bei dieser auch noch die eine oder die andere Zellart absolut mit vermehrt ist, nur ist dann zu verlangen, daß die neutrophilen Zellen weitaus am stärksten vermehrt sind.

   Diese absolute Hyperleukozytose ist aber nicht notwendiges Postulat; eine Neutrophilie kann auch ohne diese bestehen und somit bei fehlender absoluter Hyperleukozytose angenommen und diagnostiziert werden.
2. Wenn die nächsten unmittelbaren metamyelozytären und myelozytären ontogenetischen Jugendvorstufen dieser Zellart im mikroskopischen Blutbild auftreten. Dieses Symptom spricht dann für die zweite regenerative Phase eines leukozytotischen Prozesses.

   Dieses kann der Fall sein bei absoluter, vor allem aber bei relativer Hyperleukozytose; es ist aber dieses Symptom besonders häufig und wichtig bei absoluter Leukopenie.

   Es ist dieses Symptom des Auftretens von Jugendformen aber auch theoretisch denkbar (aber nicht vorkommend), und dann im obigen diagnostischen Sinne auf bestehende leukozytotische Reizung zu beziehen, im Rahmen einer relativen einseitig neutrophilen Leukopenie.

Es kann also eine einseitige Neutrophilie in vier resp. drei Hauptgraden auftreten.

In dieser Hinsicht ist nämlich die zweite Phase schon an und für sich ein höherer zweiter Grad der Leukozytose. Aber sowohl die erste wie die zweite Phase können beide ihrerseits wieder in zwei Graden auftreten. Die erste Phase kann in zwei Gradstufen sich symptomatologisch ausdrücken (je nachdem zugleich mit der relativen Neutrophilie absolute Hyperleukozytose oder Normalzahl besteht), ebenso aber auch die zweite Phase (je nachdem die Jugendformen an Prozentzahl vor den reifen Zellen zurücktreten oder prävalieren). Es fällt aber das zweite Stadium der ersten Phase vielfach mit dem ersten Stadium der zweiten Phase in Form eines Übergangsstadiums zusammen.

Eine Leukozytose würde also bestehen resp. diagnostisch anzunehmen sein, wenn festzustellen ist einmal und vor allem eine bloße unizelluläre relative Vermehrung der reifen polynukleären Formen (neutrophile Polynukleose, besser polynukleäre Neutrophilie), die oft zur absoluten Hyperleukozytose führt, mit Hyperleukozytose einhergeht und zumeist bei bestehender Hyperleukozytose mit dieser vergesellschaftet ist. Diese relative Leukozytose im mikroskopischen Blutbild ist das wichtigste Symptom dafür, ob überhaupt Leukozytose besteht. Die Zählung der allgemeinen und absoluten Zahl liefert dazu nur noch ergänzendes diagnostisches Material, das auf den Reaktionszustand, die Reaktionskraft des gereizten Gewebes schließen läßt.

Zweitens wenn bei einseitiger relativer neutrophiler Vermehrung Jugendformen auftreten. Dieses ebenfalls mikroskopische Symptom weist indirekt auf Leukozytose hin, da es die zweite regenerative Phase anzeigt. Auch hier sind absolute Zählung und Feststellungen nach Arneth nur von unterstützendem Wert.

Hier kann es nämlich vorkommen, daß neben den in der Mehrzahl befindlichen reifen Polynukleären ein Auftreten von Metamyelozyten statthat, wobei die Gesamtzahl absolut nur wenig oder gar nicht vermehrt ist, so daß im wesentlichen bloß eine relative Neutrophilie statthat.

Oder aber es kann sich ereignen, daß relative Neutrophilie mit starker Verschiebung nach links, bis zur Myelozytose, womöglich mit Prävalenz dieser Myelozyten im neutrophilen Blutbild und bei absoluter Leukopenie statthat.

Es zeigt also relative Vermehrung in einer Zellart diagnostisch das Bestehen einer leukozytaktischen Reizung in dieser an, das Bestehen einer (hämatischen chemotaktischen) Reaktion des Gewebes und das Vorhandensein eines hämatologischen Blutausdrucks dieser.

Die absolute Zählung läßt aus der Größe der Zellausfuhr und dem Zellübertritt ins Blut ein Urteil zu über den Grad der Reizbarkeit und des funktionellen Reaktionsvermögens des Gewebes.

Hyperleukozytose spricht für gutes Reaktionsvermögen, Leukopenie für funktionelle Schwäche. Fehlende Hyperleukozytose bzw. normale absolute Zahl spricht nicht für fehlende Leukozytose, i. e. gegen

leukozytotische Reizung. Die Hyperleukozytose ist direkt gar kein Zeichen für bestehende Leukozytose, sondern nur sekundäres Symptom für den Grad derselben. Einmal verläuft die Leukozytose in einer Kurve mit auf- und absteigendem Schenkel und geringe Zellzahl kann doch einem hohen Reizungsgrade entsprechen; ferner kann gleichzeitige regenerativ chemotaktische Abstoßung anderer Zellen der Hyperleukozytose entgegenwirken. Drittens kann statt oder neben Erschöpfung der hämatischen chemotaktischen Leukozytose eine toxische Paralyse der Zellausfuhr der Gewebe selbst durch Aggression statthaben. Es ist aber im allgemeinen die absolute Zellzahl der Reaktionskraft direkt, die aggressive Veränderung umgekehrt proportional, somit ein prognostisches Symptom.

Das Auftreten von Jugendformen im mikroskopischen Bild zeigt das Bestehen der zweiten Phase an, d. h. ein Mißverhältnis zwischen funktionellem Bedarf (Noxotropismus, chemotaktischer Reizgröße) und zytoplastischer Gewebspotenz, eine relative Insuffizierung der letzteren. Also ebenfalls ein prognostisches Symptom.

Prävalenz der Jugendformen ist ein noch höherer Grad dieser Phase und gilt als prognostisch infaust, wenn mit Leukopenie verknüpft.

Gang der diagnostischen Untersuchung.

Es ist also bei blutdiagnostischer hämatologischer Fahndung auf bestehende Leukozytose in erster Linie mikroskopisch aus der Leukozytenformel festzustellen, ob und daß überhaupt eine Leukozytose besteht und welcher Art sie ist, dann aus dem mikroskopischen Blutbild, in welcher Phase sie sich befindet, und schließlich durch absolute Zählung und Prozentbestimmung im mikroskopischen Arnethschen Blutbild, in welchem Entwickelungsgrad diese Phasen sich befinden. Wie wir sahen, pflegt die Hyperleukozytose meist nur die erste Phase, die Leukopenie eher die zweite Phase zu begleiten, während dazwischen die Nomoorthozytose und Nomoneozytose liegt.

Mit anderen Worten, es ist Erschöpfung der zytoplastischen Potenz auch meist verknüpft mit Nachlaß des funktionellen Reaktionsvermögens und umgekehrt.

Hat man also mittelst der oben angegebenen Kriterien das tatsächliche qualitative Vorhandensein und die Art einer zytotischen Reizung diagnostiziert, so hat man weiter zwecks Prognosen-

stellung sich über den Grad und die Phase derselben zu orientieren.

Auftreten von nur reifen polynukleären Leukozyten (monozytären Übergangsformen oder leukozytoiden älteren Lymphozyten) spricht hier für das Vorhandensein noch der ersten Phase. Dabei bestehende normale absolute Zellzahl oder absolute Hyperleukozytose spricht für den ersten Grad. Abnahme der absoluten Zahl unter die Norm spricht insofern für einen weiteren Grad, als dies Zeichen überleitet zur zweiten Phase, d. h. eine Erschöpfung des Reifezellenvorrates andeutet.

Auftreten von ontogenetischen Vorstufen spricht für Vorhandensein der zweiten Phase. Je tiefer rückwärtige Jugendformen auftreten, desto hochgradiger der regenerative Reizanspruch. In den höheren Graden dieser Phase besteht Prävalenz der Jugendstadien vor den reifen Zellen; eine Verbindung mit absoluter Leukopenie ist von ungünstiger Vorbedeutung und deutet auf beginnende Erschöpfung der regenerativen Beteiligung des hämatopoetischen Gewebes hin.

Es ist also eine Leukozytose in der ersten Phase anzunehmen, wenn mikroskopisch prozentuale Vermehrung einer Zellart in der Leukozytenform besteht; in der zweiten Phase, wenn Jugendformen auftreten.

Besteht mikroskopisch eine erste Phase, und seitens der absoluten Zellzählung Hyperleukozytose, so besteht erstes Stadium dieser Phase; besteht zugleich normale Zellzahl, so besteht ein späteres Stadium und höherer Grad der ersten Phase, ein Übergang zur zweiten Phase.

Besteht mikroskopisch die zweite Phase und von seiten der Zellzählung Hyperleukozytose oder allenfalls normale Zahl, und im Arnethschen Blutbild Inferiorität der Unreifeformen, so besteht der Beginn der zweiten Phase.

Besteht aber zugleich Leukopenie und Prävalenz der Unreifeform vom Arnethschen Bild, so besteht ein weiteres und höheres Stadium der Leukozytose in der zweiten Phase.

Es besteht Leukozytose in der ersten Phase bei einem Befund von relativer einseitiger Zellvermehrung ohne Jugendformen. Innerhalb derselben besteht der erste Grad, wenn von seiten der absoluten Zählung Hyperleukozytose gefunden wird, der zweite Grad, wenn absolute Normalzahl besteht.

Es ist anzunehmen Leukozytose in der zweiten Phase, wenn die

relative einseitige Zellvermehrung mit dem Auftreten der nächstvorderen Jugendformen einhergeht. Innerhalb dieser besteht der erste Grad, wenn im Arnethschen Bild die Jugendformen vor den Reifezellen an Zahl zurücktreten, und die absolute Zählung mindestens normale Zellzahl ergibt, der zweite Grad, wenn die Jugendformen im Arnethschen Bild vor den Reifetypen prävalieren und von seiten der absoluten Zählung Leukopenie gefunden wird.

Diese vier theoretischen Grade der Leukozytose sind in praxi und Wirklichkeit nicht immer scharf geschieden, sondern gehen klinisch hämatologisch zum Teil fließend ineinander über. Symptomatologisch lassen sich gewöhnlich nur drei Stadien feststellen, die aber durch die theoretische Analyse sich in obige vier Grade zerlegen und auflösen lassen.

Hiernach sind die drei Stadien der Leukozytose folgenderweise symptomatologisch charakterisiert:

Erstes Stadium = erste Phase erster Grad relative Leukozytose, absolute Hyperleukozytose.

Zweites Stadium = erste Phase zweiter Grad und zweite Phase erster Grad relative Leukozytose, Jugendformen in geringer Prozentzahl, normale absolute Zellzahl.

Drittes Stadium = zweite Phase zweiter Grad Prävalenz der Jugendformen, Leukopenie.

Zusammenfassung.

Unter **Leukozytose** versteht man den blutsymptomatischen Ausdruck von spezifisch zytotaktischen Reizungen der leuko- oder lymphoblastischen blutbildenden Gewebe durch die verschiedensten entsprechenden chemotaktischen Reizen, speziell infektiös-toxischen Krankheitsursachen vom Blut aus hinsichtlich einer bestimmten Zellart; oder mit anderen Worten: Die funktionellen Leukozytosen sind der symptomatologische Blutausdruck von noxotroper Reaktion und Reizung der blutbildenden Gewebe und ihrer spezifischen Funktionszellen gegen eine im Blut kursierende, chemotaktisch auf gewisse reife Zellen des Blutes und gleiche Gewebszellen wirkende Noxe; die Leukozytosen sind somit unspezifisches Begleitsymptom der verschiedensten derartig wirkender Intoxikations und Infektionskrankheiten.

Man hat hämodiagnostisch bei einer solchen Leukozytose festzustellen:

Durch mikroskopische Untersuchung.

1. Daß überhaupt eine Leukozytose besteht durch relative Zählung und Aufnahme der Leukozytenformel. Positiver Ausfall im Sinne einseitiger funktioneller Leukozytose erlaubt einen Rückschluß auf bestehende hämatogene noxotrope Reizung.
2. Durch die Art der relativ vermehrten Zellen, welche Art von Leukozytose besteht. Das erlaubt einen Rückschluß auf die spezifische Art der Noxe und das gereizte Gewebe.
3. Die Phase der Leukozytose durch Feststellung der Qualität des Blutbildes hinsichtlich Jugendformen. Das erlaubt einen Rückschluß auf die zytoplastische Reaktionskraft des Gewebes.

Durch Zählung

4. Den Grad der Leukozytose. Dieser erlaubt einen Rückschluß auf die funktionelle Reaktionskraft des Gewebes:
   a) der ersten Phase durch absolute Zahlbestimmung,
   b) der zweiten Phase durch prozentuale Aufnahme des Arnethschen Blutbildes (quantitatives Blutbild).

Alle diese Einzelsymptome sind leukozytotisch, bedeuten Leukozytose und zeigen Leukozytose im allgemeinen an, aber haben verschiedenen Spezialwert. Nur ihre Gesamtheit gibt ein vollständiges Bild von dem jeweiligen Zustand des leukozytotischen Prozesses.

Alles in allem bedeutet also: relative Leukozytose = leukozytotische Reizung; allgemeine Hyperleukozytose gute Reaktionskraft, allgemeinen Leukopenie reaktiver Erschöpfungszustand. Jugendzellen = regenerative Phase, i. e. Mißverhältnis zwischen Zellbedarf und Zellbildungskraft; Prävalenz der Jugendzellen, funktionelle Überanstrengung der Zellbildung.

Die Art einer Leukozytose (neutrotaktische, eosinotaktische, lymphotaktische Reizung) ist also festzustellen gleichzeitig mit der Erhebung der relativen einseitigen Zellvermehrung im mikroskopischen Blutbild. Die Phase der Leukozytose durch die Qualität des mikroskopischen Blutbildes hinsichtlich Fehlens oder Auftretens von Jugendformen. Der Grad der ersten Phase einer Leukozytose durch absolute Zählung; der Grad der zweiten Phase durch das Prozent-

verhältnis der etwaigen Jugendzellen gegenüber der Reifeform der betreffenden selbigen Zellart.

Von seiten der Blutzellzählung kann absolute Hyperleukozytose bestehen, braucht es aber nicht, es kann auch normale oder subnormale (leukopenische) Gesamtzahl bestehen.

Von seiten der einfachen Prozentualzählung besteht in der Leukozytenformel bei vorhandener Blutleukozytose, i. e. Blutveränderung bei leukozytotischer Gewebsreizung, stets relative einseitige Vermehrung einer Zellart als grundlegendes Symptom.

Hinsichtlich des qualitativen Blutbildes kann sich ein Auftreten von ontogenetischen Jugendformen in der relativ vermehrten Zellart (Linksverschiebung) finden, welch letztere unter Umständen an Zahl vor den reifen Zellen im Blutbild prävalieren können.

Man hat also eine Leukozytose zu diagnostizieren

a) eo ipso, wenn absolute Hyperleukozytose durch Prävalenz einer Zellart besteht;

b) bei fehlender Hyperleukozytose, wenn relative einseitige Hyperleukozytose einer bestimmten Art reifer normaler Blutzellen in der Leukozytenformel besteht, bei absolut normaler oder leukopenischer Gesamtzellzahl der Leukozyten;

c) beim Auftreten von bloßen Jugendzellen in einer Zellart, wenn also „Linksverschiebung“ statthat, was oft noch bei relativer Hyperleukozytose der Fall ist, eventuell aber auch bei relativer Leukopenie sich ereignen könnte.

In theoretisch-pathogenetischer und diagnostisch-prognostischer Hinsicht bedeuten diese drei Singulär- und Partialsymptome folgendes:

1. Absolute oder auch nur relative Hyperleukozytose reifer Blutzellen bedeutet lediglich das Bestehen eines hämatisch-chemotaktischen Reizprozesses vom Blut aus mit vermehrtem Zellbedarf und vermehrter Mobilisierung blutfähiger Funktionsellen. Der Zellvorrat seitens des blutzellbildenden Gewebes reicht noch aus. Es besteht noch die erste Phase der Leukozytose. Und zwar ist die Hyperleukozytose nur ein akzidentelles Nebensymptom der relativen Leukozytose. Letztere bedeutet in artlicher Hinsicht lediglich bestehende Leukozytose, leukozytotische Gewebsreizung mit vermehrter Zellausfuhr der relativ vermehrten Zellart ins Blut, leukozytotisches Blutsymptom hinsichtlich chemotaktischer Reizung der relativ vermehrten

Zellzahl. Hyperleukozytose indes bedeutet gleichzeitig gutes Reaktionsvermögen des Gewebes.

2. Das qualitative Auftreten von Jugendformen (Linksverschiebung) bei relativer einseitiger Leukozytose, besonders bei granulierten Zellen, bedeutet die zweite regenerative Phase eines leukozytotischen Prozesses; das Platzgegriffenhaben eines regenerativen Reaktionszustandes des blutzellbildenden Gewebes; der präformierte Vorrat reifer Blutzellen ist erschöpft, der chemotaktische hämatische Reiz und Bedarf währt noch fort. Zu dem hämatischen Funktionszeiz ist also noch der gewebliche Regenerationszustand getreten. Zum vermehrten Bedarf eine vermehrte Neubildung. In der ersten Phase bestand nur vermehrte Mobilisierung, jetzt besteht in der zweiten Phase auch noch vermehrte sekundäre regenerative Zellbildung, d. h. Zellbedarf über den präformierten Vorrat von reifen Zellen hinaus; Erschöpfung dieses Vorrates und Verwendung von funktionell minderwertigen Unreifezellen.

Das qualitative Auftreten von Jugendformen bedeutet zudem, daß die vermehrte Zellbildung mit dem Bedarf nicht mehr ganz gleichen Schritt hält, daß der Bedarf relativ zu stark ist gegenüber dem Zellbildungsvermögen; daß die sich neu bildenden Zellen keine Zeit mehr haben auszureifen, vielmehr schon im unreifen Zustand in Funktion treten müssen. (Relative Verzögerung der Reifung, Heterotopie und Mobilisierung von für gewöhnlich sessilen, nicht blutfähigen Gewebsparenchymzellen.) Immerhin spricht das Auftreten von Jugendzellen für noch vorhandenes Reaktionsvermögen von seiten des blutzellbildenden Gewebes.

Hier ist in bezug auf die funktionelle Gewebsenergie am günstigsten das Auftreten nur wenig unreifer und typischer Jugendformen in geringer Menge, ferner dieses bei bestehender absoluter Hyperleukozytose oder mindestens normaler Zellzahl.

Die Prognose hinsichtlich der Reaktionskraft des Gewebes wird um so ungünstiger,

je tiefer stehendere Jugendformen im Arnethschen Bild auftreten, also statt Metamyelozyten Myelozyten, und innerhalb der Myelozyten ganz schmalleibige und großkernige Formen.

je mehr sich das Zellbild relativ zugunsten der Jugendformen nach links verschiebt,

je mehr zugleich die allgemeine Hyperleukozytose in allgemeine Leukopenie übergeht.

Es wird also einfache leukozytotische Reizung in der ersten Phase auf alle Fälle dann anzunehmen sein, wenn einseitige relative Vermehrung einer Zellart über das normale Prozentverhältnis hinaus besteht, ganz gleich, ob die absolute Zellzahl vermehrt, normal oder vermindert ist.

Wenn dagegen zugleich noch außerdem einfache Vorstufen auftreten, so ist ein höherer Grad von Leukozytose, d. h. die regenerative zweite Phase, anzunehmen.

Die absolute Zellvermehrung ist das banalste, das häufigste und in die Augen fallendste, aber nicht wesentlichste, das Auftreten von Jugendformen, falls vorhanden, schon ohne Feststellung der Prozentualzählung das ausschlaggebende Symptom, oft aber fehlend. Das wesentlichste unbedingt konstante und zuverlässigste Symptom allein ist aber für bestehende Leukozytose die relative Vermehrung Einer Zellart innerhalb der Leukozytenformel. Ihnen sind die beiden anderen Symptome subordiniert. Allein die Leukozytenformel gibt direkten Aufschluß über bestehende Leukozytose, Blutbild und Zählung können dieses nur indirekt. Direkt sagen sie nur Näheres über Grad und Phase einer Leukozytose, d. h. über das Verhalten von Reizgröße zur geweblichen Reaktionskraft, aus.

In jeder dieser beiden Phasen sind ferner noch Unterstadien anzunehmen. Das erste Stadium ist anfangs gewöhnlich verknüpft mit Hyperleukozytose. Aleukozytose und Leukopenie sind graduelle Modifikationen dieses Zustandes.

In der regenerativen Phase ist die Prävalenz der Jugendformen im Arnethschen Bild sozusagen ein weiterer höherer Grad dieser Phase.

Mit anderen Worten, die verschiedenen Partialsymptome aus Leukozytenformel, Zählung und qualitativem Blutbild sind nicht gleichwertig.

Die Pathogenese lehrt nun weiter, daß die zwei Modifikationen der absoluten Zellzahl nicht etwa nur der ersten Phase angehören und abgelöst werden von der zweiten Phase und ihren Modifikationen, sondern daß beide Phasen interferieren, die absolute Zellzahl beiden Phasen ein sie charakterisierendes Prädikat verleiht.

Die erste Phase der Leukozytosen nur reifer Zellen geht zumeist entweder mit Hyperleukozytose oder normaler Zellzahl einher, während die zweite regenerative Phase eine normale Zellzahl oder Leukopenie aufweist. Die Leukopenie ist also, wo sie auftritt, zumeist nur Begleiterin der zweiten regenerativen Phase, i. e. der Leukozytose junger Zellen. Mit anderen Worten, die absolute Zellzahl in ihren verschiedenen Abstufungen modifiziert nur in prognostischer Hinsicht das diagnostische Resultat, das aus der ersten oder zweiten Phase folgt.

Es folgt also die Diagnose „Leukozytose" aus der bloßen einseitigen Zellvermehrung in der prozentualen Leukozytenformel. Ist diese einseitige Zellvermehrung eine solche reifer Zellen, so besteht noch die erste Phase, d. h. der präformierte Zellvorrat reicht noch aus, das Gewebe ist imstande dem funktionellen Zellbedarf zu genügen. Besteht zugleich Hyperleukozytose, so beweist das ein noch ausreichendes starkes zytoplastisches Reaktionsvermögen des Gewebes; finden sich Jugendzellen, so besteht die zweite Phase, das Gewebe muß sich schon anstrengen, dem Bedarf zu genügen. Prävalieren die Jugendzellen, so besteht schon ein Zustand der Überanstrengung, und vollends besteht zugleich Leukopenie, so ist der regenerative Erschöpfungspunkt des funktionellen Reaktionsvermögens und der Zellbildungskraft nahe.

Eine allgemeine Leukopenie dagegen bei (relativer) Leukozytose reifer Zellen dürfte auf eine negative Abstoßungsleukozytose, bzw. eine funktionelle Lähmung der Zellausfuhr (Masern, Typhus) durch Aggression bakteriovirulenter toxischer Infektionserreger schließen lassen.

Auch hier zeigt es sich also wieder, daß die wesentlichsten Feststellungen schon allein durch die Mikroskopie erhoben werden können.

b) Die spezielle Semiologie der Leukozytosen.

Man hat also in bezug auf das leukozytotische Blutbild folgende Manipulationen vorzunehmen und daraus die betreffenden diagnostischen Schlußfolgerungen zu ziehen.

Durch mikroskopische Betrachtung:

1. festzustellen, welche Zellart (neutrophile, eosinophile, Lymphozyten, Monozyten) relativ prävaliert,
2. ob sie mit Jugendformen bzw. Vorarten einhergeht,
3. ob und wie stark die Jugendformen vor den normalen Alterszelltypen prozentuell prävalieren. (Aufnahme des Arnethschen Blutbildes.)

Durch absolute Zählung:

ob zugleich Hyperzytose, normale Zellzahl, oder Leukopenie besteht.

Es gehört zur Diagnose einer **hämatogenen Leukozytose** in qualitativer Hinsicht also nur folgendes Symptomenbild:

Von seiten der Mikroskopie: Einseitige relative Prozentvermehrung Einer Zellart über die Norm. Sind mehrere Zellarten vermehrt, so kommt die relativ am stärksten vermehrte in Betracht. Eventuell allenfalls außerdem noch Auftreten nächst vorderer metamyelozytärer und myelozytärer Jugendformen.

Die Feststellungen von seiten der absoluten Zellzahlbestimmung sowie des Arnethschen Blutbildes sind nur von akzidenteller Bedeutung hinsichtlich des Grades der Leukozytose.

1. Besteht also von seiten der Mikroskopie einseitige Prozentvermehrung Einer Zellart in der Leukozytenformel, bzw. bei Vermehrung mehrerer Zellarten unverhältnismäßig stärkere Vermehrung Einer Art, so ist eine funktionelle reaktive Leukozytose in dieser Zellart anzunehmen.
2. Besteht noch gleichzeitiges Auftreten von Jugendzellen dieser Art, so ist bereits die zweite regenerative Phase der Leukozytose d. h. ein Mißverhältnis zwischen funktionellem Zellbedarf und zytoplastischer Potenz des Gewebes vorhanden. Die Jugend der auftretenden Unreifeform geht nicht über den Myelozytentypus nach links hinaus, speziell treten keine leukoblastischen Monozyten, Makrolymphozyten oder gar Lymphoidozyten auf.
3. Besteht neben einseitiger Prozentvermehrung einer Zellart (und zwar bloß der normalen Zelltypen) von seiten der Zellzählung absolute Hyperleukozytose, so ist das erste Stadium und vor allem gutes Reaktionsvermögen des leukoblastischen Gewebes anzunehmen.
4. Besteht neben dem Auftreten von Jugendformen im leukozytotischen mikroskopischen Bild eine starke Linksverschiebung bis zur Myelozytose, eine prozentuale Prävalenz dieser Jugendformen im Arnethschen Bild und von seiten der absoluten Zellzählung nur normale Zellzahl oder gar Leukopenie, so deutet das in prognostischer Hinsicht auf beginnende reaktive Erschöpfung der Funktion des zytoblastischen Ge-

webes hin. (Verbindung funktioneller und zytoplastischer Insuffizierung.)

Die Symptome der hämatogenen Leukozytose sind in manchen Krankheitsfällen oft mit solcher hämotoxischer Anämie verknüpft.

Bei einer **Reizungsneutrophilie** im speziellen findet sich stark links bis zur prävalierenden Myelozytose verschobenes neutrophiles Blutbild, daneben geringgradigere begleitende Monozytose pathologisch leukoblastischer Monozyten oft ohne allgemeine erhebliche Hyperleukozytose, schließlich zumeist noch Reizungszellleukozytose.

Die Reizungsleukozytose tritt oft kombiniert mit myelophthisischer Anämie auf (besonders bei Morbus Kahler und sekundärer [z. B. karzinomatöser] Myelomatosis).

II. Die Blutleukämie.

a) Epikritische Besprechung der leukämischen Symptomatologie.

Die Leukämien des Blutes beruhen auf universell generalisierter einfacher oder sarkoider Hyperplasie und Neoplasie des lymphadenoiden oder myeloischen blutzellbildenden Gewebsparenchyms ohne Beteiligung des stomatischen Bindegewebes, d. h. auf unlimitierter schrankenloser Vermehrung der Parenchymzellen dieser Gewebe nebst sekundärem Einbruch dieser vermehrt gebildeten Zellen in die Blutbahn durch Arrosion und Durchwachsung der in den blutzellbildenden Wucherprozeß mit hineinbezogenen Gefäßwände. Die Blutleukämie, d. h. die leukämische Blutveränderung ist somit der sekundäre blutsymptomatische Ausdruck dieser leukämischen Gewebserkrankung (Gewebsleukämie).

Dieser Umstand zeigt, daß es selbst leukämische Wucherungen der Gewebe geben kann ohne starke numerische, ja starke und sogar akute ohne jede Zellveränderung des Blutes (Aleukämie, aleukämischer bzw. subleukämischer Zustand), anderseits, daß besondere hervorragende Zellvermehrung und speziell Hyperleukozytose nicht wesentlich zum Bilde der Leukämie gehört. Dies Symptom spricht, wenn es vorhanden ist, sehr zugunsten einer Leukämie, allerdings nur, wenn noch sonstige morphologische Tatsachen zugleich bestehen (Gemischtzelligkeit, Vorarten, atypische primitive Zellreifungsformen); sein Fehlen spricht aber nicht gegen Leukämie.

Das wesentliche leukämische Blutsymptom ist ein qualitatives Nicht aus der Zahl, die nur von akzidenteller Bedeutung ist, sondern aus der Art der Blutbeschaffenheit wird auf bestehende Leukämie und auf die Art der jeweiligen Leukämie geschlossen. Qualitative Blutleukämie ohne quantitative leukämische Hyperzytose bezeichnet man hämatosymptomatologisch als Subleukämie.

Die Größe und die Zahl der Blutzellen im Blut ist nur indirekt und nur unter besonderen Umständen ein Maßstab für die Größe der eigentlichen Wucherung; in erster Linie spricht sie nur für die Größe des Zellübertritts aus den wuchernden Geweben ins Blut. Vielfach geht beides Hand in Hand, aber nicht notwendig. Bei der Aleukämie und Subleukämie überwiegt die gewebliche Wucherung den Zellübertritt ins Blut. Bei vielen (nicht notwendig allen) Fällen akuter Leukämie ist die Zellabfuhr stärker als die Zellbildung (kleine leukämische Tumoren bei starker zytokerastischer Blutveränderung).

Woran erkennt man nun qualitativ im Blut bestehende Leukämie?

Ein Fehlen von ausgesprochener Blutleukämie spricht also nicht gegen das Bestehen einer leukämischen Gewebsalteration der hämopoetischen Organe.

Es liegt im Wesen der leukämischen hyperplastischen Wucherung, daß die vermehrte bloße Bildung der Zellen, also die bloße Zellvermehrung und Arterhaltung, vor ihrer funktionellen Differenzierung zu reifen Blutzellen prävaliert und daß die vermehrte Bildung der Gewebsparenchymzellen vor allem eine schrankenlose Vermehrung ihrer Stammzellen zur Voraussetzung hat. Daraus folgt, daß das wesentlichste hämatologische Blutkardinalsymptom das Auftreten unreifer Vorarten bis herab zur tiefsten indifferenten Stammzelle ist. Da es sich bei der Leukämie um zweck- und schrankenlose unlimitierte Zellvermehrung handelt, kommt es namentlich in den akuten Wucherungsprozessen zu atypischen Zellbildungsformen und Formen überstürzter ontogenetischer Alterung, als Zeichen der geweblichen, unlimitierten und überstürzten Zellbildung.

Je nach der Gewebsart, die in Wucherung und Neubildung geriet, unterscheidet man zwei Arten von Leukämie, i. e. leukämische Gewebserkrankungen, die myeloide und die lymphadenoide, oder die generalisierte leukämische Myelose und die entsprechende Lymphadenie.

Man unterscheidet entsprechend, dem mikroskopischen Blutbefund nach, zwei verschiedene Arten oder Formen von Blutleukämien,

die die Folge entsprechender verschiedener Hyperplasien der verschiedenen hämatopoetischen Gewebe sind:

die gemischtzellig-leukozytäre Form oder Myeloleukämie (Myelämie), die durch eine hyperplastische Veränderung des Myeloidgewebes (generalisierte myeloische Hyperplasie, myeloische Leukämie [Myeloleukämie], leukämische Myelose) bedingt ist und mikroskopisch in den typischen Fällen meist mit gleichzeitiger Vermehrung der verschiedenen granulierten (neutrophilen, eosinophilen, mastkörnigen) polynukleären Leukozyten, ferner mit Neuauftreten ihrer Jugendformen, und vor allem ihrer lymphoiden Vorarten und atypischen Reifungsformen in hoher Zahl einhergeht;

und die lymphozytäre oder lymphozythämische Form oder Lympholeukämie (Lymphämie), die durch eine entsprechende lymphozytomatöse Hyperplasie des Lymphadenoidgewebes (generalisierte lymphadenoide Hyperplasie, lymphadenoide Leukämie [Lympholeukämie], leukämische Lymphadenie) verursacht wird und mikroskopisch mit Vermehrung ausschließlich der Lymphozyten, ihrer schmalleibigen Jugendformen sowie vor allem ihrer makrolymphozytären Mutterzellen einhergeht.

Eine lienale Monozytenleukämie gibt es nicht, wohl aber kann sowohl die myeloide wie die lymphadenoide Leukämie mit einem Milztumor einhergehen, der dann aber histologisch ebenfalls entweder ein myeloischer oder ein lymphadenoider ist; und ferner kann sowohl die myeloide wie die lymphadenoide Leukämie in den meisten akuten Fällen auf eine Leukämie großer lymphoider Stammformen (Makrolymphozyten oder ihnen isomorpher Lymphoidozyten und Leukoblasten) von einem den Monozyten sehr isomorphen Typ reduziert sein.

In beiden Formen von Leukämie ist die leukämische Blutveränderung (Blutleukämie) das bloße sekundäre Folgesymptom der entsprechenden betreffenden Gewebshyperplasie, der hyperplastisch-leukämischen Erkrankung des betreffenden hämopoetischen Gewebes (i. e. der Gewebsleukämie), und es ist nach allem klar, daß hyperplastische Gewebsleukämie bestehen kann, ohne irgendwelche oder ausgesprochene Blutleukämie, welch letzteren Zustand man klinisch als Aleukämie (aleukämische Lymphadenie und Myelose) bezeichnet. Zwischen völliger totaler Aleukämie des Blutes und entsprechender Leukämie besteht als Übergangs- und Zwischenform der subleukämische Zustand.

Was die Qualität des Blutbildes im einzelnen anbetrifft, so

sind beide Formen ausgesprochener Blutleukämie in den typischen Fällen total voneinander different; es gibt kaum einen größeren Unterschied wie zwischen dem bunten gemischtzelligen Blut der Myeloleukämie und dem monotonen rein lymphozytären Bild der Lymphozytenleukämie. Beiden gemeinsam ist aber hier wie dort die oft exorbitante numerische Hyperleukozytose, sowie besonders die allgemeine Qualität des Blutbildes, die im Auftreten indifferenter myelozytär-leukoblastischer oder bzw. lymphozytär-lymphoblastischer Vorarten und Stammzellen, sowie in atypischen Zellformen, d. h. Aberrationen der Zellenreifung, Altersformen artlicher Vor- und Zwischenstufen (nicht etwa pathologischen Bildungen) ihren prägnanten Ausdruck findet.

Also event. Hyperleukozytose in quantitativer Hinsicht, ferner stets vorhandene Unreifeformen und atypische Zellformationen hinsichtlich der Qualität des Blutbildes, sind die beiden hauptsächlichsten Symptome ausgesprochener Blutleukämie.

Von den genannten beiden Hauptsymptomen ist, wie wir gehört haben, das quantitative nicht konstant, d. h. es kann leukämische Blutqualität bestehen ohne leukämische Hyperleukozytose. Die Hyperleukozytose ist also ein leukämisches Symptom von nur untergeordnetem Wert, und fehlende Hyperleukozytose spricht somit nicht gegen bestehende Leukämie. Wir haben in solchen Fällen dann den hämatologischen Zustand der Subleukämie (subleukämischen Lymphadenie und Myelose), wie er sich in der beginnenden Prodromalzeit, bei Intermissionen, als Folge therapeutischer Maßnahmen oder in osteosklerotischen Fällen findet.

Als wesentlichstes leukämisches Blutsymptomenbild der beiden typischen Leukämieformen bleibt somit nur die Qualität des leukämischen Blutensembles, wie sie sich ausdrückt im Auftreten unreifster Vorarten mit den verschiedensten Übergangs- und Zwischenstufen artlicher Zellreifung und deren atypischen Alterungsformen.

Es bestehen also in bezug auf die Blutveränderung drei Ausdrucksformen der leukämischen lymphadenoiden oder myeloischen Gewebserkrankungen.

1. Es kann jede Blutveränderung fehlen = Aleukämie.
2. Es kann qualitative Blutleukämie ohne quantitative Veränderung der Zellzahl bestehen = Subleukämie.

3. Es kann typische Blutleukämie mit leukämischer Blutqualität und leukämischer Hyperleukozytose bestehen.

In den beiden typischen Leukämieformen drückt sich somit die lympholeukämische Blutqualität aus durch ein monotones und uniformes Lymphozytenbild mit Jugendformen kleiner Lymphozyten, Altersstufen großer Lymphozyten im verschiedensten gegenseitigen Zahlverhältnis und allen erdenklichen Zwischenformen, während die myeloleukämische Blutqualität sich kennzeichnet durch komplette Gemischtzelligkeit aller granulierten Zellarten, durch Auftreten ihrer lymphoiden Vorarten bis herunter zum Lymphoidozyt, mit allen (promyelozytären) Zwischenstufen der artlichen Differenzierung und Reifung von diesen lymphoiden Vorarten zu reifen Myeloleukozyten, und allen ontogenetischen Altersstufen innerhalb der Arten der unreifen und reifen Zelldifferenzierungsstadien, speziell von Myelozyten bis zu polynukleären Leukozyten.

Es gibt nun aber, besonders in akuten Fällen,[1]) atypische Leukämien, die in einer partiellen Sistierung der artlichen Differenzierung und Ausreifung zu funktionstüchtigen reifen blutfähigen Zellformen zugunsten und infolge der einseitigen bloßen unlimitierten Zellvermehrung beruhen, und bei denen infolgedessen die lymphoiden Vor- und Mutterarten der zellphylogenetischen Differenzierung vor den artlich ausdifferenzierten Zellen prävalieren, welch letztere mehr und mehr fortbleiben. Da dieses sowohl bei akuter myeloplastischer wie lymphoplastischer Leukämie, d. h. bei Wucherungen des myeloischen wie lymphadenoiden Gewebes statthaben kann, kommt es infolge der perakuten überstürzten Gewebswucherung bei beiden schließlich zu einer mehr weniger hochgradigen Entdifferenzierung des wuchernden Gewebes und als dessen Folgeausdruck im Blut schließlich zu einer hämatologischen Zwischenform zwischen der typisch lymphozytären und der kompletten gemischtzelligen Leukämie.

So gibt es myeloische Leukämien ohne Mast- und eosinophile Zellen, also ausschließlich neutrophile Leukämien (Neutroleukämie), bei denen sich neutrophile Leukozyten und besonders Myelozyten, vor allem aber deren unreife Vorstufen, Promyelozyten, Leukoblasten und Lymphoidozyten und deren Alterssufen (in seltenen Fällen auch Megakaryozyten)

[1]) Auch die typisch gemischtzelligen und mikrolymphozytären Leukämien können klinisch akut verlaufen; die in Rede stehenden makrolymphoidzelligen atypischen Leukämien sind die eigentlichen akuten Leukämien im hämatologischen Sinne, obwohl sie in seltenen Fällen klinisch nicht akut verlaufen.

finden. Diese Formen atypischer Neutroleukämie stehen in differentialdiagnostischer Konkurrenz zur Reizungsneutrophilie.

Schließlich kann aber auch die artliche Differenzierung der lymphoiden Leukoblasten zu ausdifferenzierten und reifen neutrophilen Leukozyten und selbst Myelozyten aufhören; es restieren nur mehr von granulierten Zellen allenfalls nur noch ε-Promyelozyten mit schlecht entwickelter Körnung neben vor allem und allein vermehrten lymphoiden Leukoblasten und Lymphoidozyten [früher sogenannte Splenozyten- oder Monozytenleukämie]. Diese völlig entdifferenzierten Formen akuter Myeloleukämie stehen in differentialdiagnostischer Konkurrenz zu entsprechend entdifferenzierten Formen der lymphozytären Blutleukämie, i. e. zur akuten Lympholeukämie.

Je akuter der gewebliche Wucherungsprozeß,[1]) desto mehr treten die artlich höher differenzierten Zellformen vor den artlich tiefer stehenden Lymphoidzellen zurück.

Bei der lymphadenoiden Form prävalieren in gleicher Weise so an Zahl die Makrolymphozyten vor den Mikrolymphozyten, bei der myeloischen Form die Lymphoidzellen vor den Granuloleukozyten.

Es können daher atypische Myeloleukämien auftreten, die nur vereinzelte Promyelozyten neben Lymphoidzellen führen, und in akuten Fällen kann es, infolge totaler Entdifferenzierung des leukämisch-hyperplastischen Gewebes zu Keimzellgewebe, im Blut zu einer ausschließlichen Lymphoidozyten- und Leukoblastenleukämie kommen.

Diese akute Stammzellleukämie ist eine hämatologische Einheit[2]) und kann in gleicher Weise durch entdifferenzierende lymphoplastische wie myeloplastische Wucherung zustande kommen.

---

[1]) Man hat die Akuität des klinischen Verlaufes, die sich auch bei typisch gemischtzelliger und mikrolymphozytärer Form findet, von der Akuität der Gewebswucherung zu unterscheiden, die zur Entdifferenzierung von Gewebe im Blutbild führt; und schließlich die aggressive atypisch sarkoide Wucherung, die meist, nicht stets, akut verläuft. Die leukämische Hyperleukozytose spricht nicht für Akuität des Prozesses, sondern nur für starken Einbruch in die Gefäße; sie findet sich auch bei chronischer Leukämie. Andererseits können akute Formen aleukämisch und subleukämisch verlaufen. Die vermehrte Zellbildung und Zellvermehrung braucht also nicht stets parallel zu vermehrter Zellausfuhr und Übertritt ins Blut zu führen. Zellbildung und Zellausfuhr und Zelluntergang können im dynamischen Gleichgewicht befindlich sein. Es kann aber der eine Faktor vor dem andern überwiegen.

[2]) Diese eigentliche akute Leukämie im hämatologischen Sinne kommt sowohl durch akute hyperplastische wie sarkoide Wucherung zustande, und nicht nur durch letztere allein, wie Sternberg annimmt. Großzellige Stammzellleukämien sind

Zwar gibt es auch typisch gemischtzellige und überwiegend mikrolymphozytäre Leukämien auch akuten Verlaufs. Gewöhnlich aber treten meist bei den Leukämien akuten Verlaufs im Blut die höher differenzierten Zellformen an Zahl vor den tieferen Vorstufen und Vorarten zurück. In den myeloischen Fällen also zuerst die Mastzellen und eosinophilen Granulozyten, wodurch dann eine einseitige Neutroleukämie entsteht, schließlich auch die neutrophil gekörnten Zellformen, wodurch dann eine bloße Stammzellleukämie restiert.

Es prävalieren oder restieren schließlich allein nur noch lymphoide Zellformen und statt weiterer basoplastischer Differenzierungsform treten bloß ihre atypischen Alterstufen auf. Es liegt das daran, daß bei den akut verlaufenden Leukämien die blutzellbildenden Gewebe infolge der perakuten mitotisch-amitotischen Zellbildung bis zu den tiefsten primitiven lymphoiden Vorstufen und Stammzellen der Parenchymzellen herab entdifferenziert sind, indem diese sich nur vermehren und bei der mitotisch-amitotischen Vermehrung ihre Differenzierung ganz oder teilweise einstellen, so daß nunmehr eine leukämische Hyperplasie bloß dieses Stammzellenmeristems statthat, wo die Stammzellen bloß sich vermehren und altern und in dieser Form das Blut leukämisch alterieren, anstatt sich vorher zu Funktionszellen zu differenzieren. (Stammzellen- oder lymphoidozytäre Leukämie.)

Es ist klar, daß es bei den perakuten Fällen von Leukämien, sowohl bei den Myeloleukämien wie den Lympholeukämien, schließlich zu einer völligen histo- und zythomorphologisch gleichen Entdifferenzierung des hämopoetischen Gewebes kommen kann, indem in beiden Fällen nur mehr noch die Stamm- und Keimzellen wuchern, ohne sich weiter zu Granuloleukozyten oder Lymphozyten zu differenzieren.

Infolgedessen muß es hier, wenn es überhaupt zur Blutalteration kommt, in beiden Fällen durch die schließlich gleiche Entdifferenzierung der wuchernden Gewebe zu einer und derselben meist großzelligen (seltener auch kleinzelligen), aber jedenfalls reinen lymphoidzelligen Stammzellleukämie (Lymphoidozyten-, Leukoblasten-, Lymphoblastenleukämie) kommen. Es resultiert also als akute Leukämie bei akuter Wucherung und akutem Ver-

meist, aber nicht stets, dem klinischen Verlauf nach, akut; akut meist dann, wo sich Riederzelltypen finden, sind aber vor allem keineswegs stets sarkoid (wie Sternberg meint), sondern vielfach, ja meist, einfach hyperplastisch.

lauf in beiden Fällen eine gleiche dritte hämatologische Form von Leukämie neben den beiden anderen, der gemischtzelligen (myeloische) und lymphozytären (lymphadenoide) Form. Diese hämatologische Einheit der akuten großlymphoidzelligen Leukämie zerfällt aber theoretisch und histologisch ebenfalls in eine myeloische und eine lymphadenoide Unterart, die unter Umständen auch hämatologisch voneinander differenzierbar sind (zwar nicht zytomorphologisch durch Differenz der Stammzellen selbst, aber durch begleitende Nebensymptome, je nachdem nämlich daneben noch vereinzelte isolierte Myelozyten oder Promyelozyten vorhanden sind). Von dieser einheitlichen Form der akuten Lymphoidzellleukämie gibt es dann naturgemäß weiter alle hämatologischen Zwischenformen einerseits bis zur typischen gemischtzelligen anderseits zur ausgesprochen kleinzelligen Lymphozytenleukämie.

Es tritt nun hierbei die atypische einseitige Neutroleukämie in differentialdiagnostische Konkurrenz mit der funktionellen Neutrozytose oder Neutrophilie; die Lympholeukämie mit der Lymphozytose, und bei jeder akuten Stammzellleukämie ist möglichst hämatologisch aus dem Blutbild zu eruieren, ob sie auf myeloplastischer oder lymphoplastischer Gewebsleukämie beruht. Vermehrte Zellzahl allein spricht nicht für Leukämie. Es gibt Leukämie ohne solche, und auch die leukozytotische Reizung kann ohne Hyperleukozytose leukopenisch verlaufen.

Es ist für die Diagnose einer Myeloleukämie wie einer Leukämie überhaupt also weder die leukämisch-hyperleukozytotische Zellzahl noch die komplette Gemischtzelligkeit eine conditio sine qua non. Gemischtzellige Hyperleukozytose spricht wohl, wo sie auftritt, für Myeloleukämie, ihr Fehlen aber nicht dagegen. Es können vielmehr sowohl subleukämische Zellzahl wie inkomplette Gemischtzelligkeit, wie die verschiedensten Kombinationen beider Symptome der Zahl und Qualität bestehen, und daraus folgt, daß als wesentlichstes qualitatives leukozytologisches Blutsymptom der myeloischen Leukämie allein die Qualität des Blutbildes, i. e. die lymphoiden unreifen Vorarten und Stammzellen des myeloischen Gewebes und der myeloischen Granulozyten mit Übergängen und Ansätzen zu weiterer prosoplastischer Differenzierung, und deren atypische Altersstufen bestehen bleiben.

In gleicher Weise ist im Speziellen für die Lympholeukämie, im Rahmen eines sonst allgemeinen leukämischen Blutensembles, das Auftreten der lymphozytären Lymphadenoidgewebsstammzellen und ihrer Alters-

formen für die Differentialdiagnose lymphadenoider Leukämie das notwendige und wichtigste Symptom.

Diese rein lymphoidzelligen Stammzellleukämien stehen daher zytomorphologisch in differentialdiagnostischer Konkurrenz mit den akuten, überwiegend aus großzelligen Mutterzellen bestehenden makrolymphozytären lymphadenoiden Lympholeukämien, und die myeloischen Lymphoidzellleukämien mit promyelozytären Weiterentwickelungsstufen der neutrophilen ε-Reihe treten in differentialdiagnostische Konkurrenz mit jenen Lympholeukämien, die mit Reizungsmyelozytose[1]) einhergehen.

Das sonstige Symptombild.

Daß neben einem myeloleukämischen Blutbild auch einzelne normale banale Lymphozyten und Monozyten, in einem lympholeukämischen Blutbild auch normale polynukleäre Leukozyten gefunden werden können, ist selbstverständlich. Daß bei Lympholeukämie Reizungsmyelozytose infolge der lymphadenoiden lymphozytomatösen Knochenmarksmetaplasie auftreten kann, ist schon erwähnt. Neben den in der Zellmasse verschwindenden normalen buchtkernigen Makrolymphozyten sowie Leukoblasten (also normalen und pathologischen Monozyten) treten oft noch atypisch buchtkernige „riedertypische" Altersformen der Lymphoidzellen namentlich bei akuten Stammzellleukämien auf.

Wie die einfachen sekundären Leukozytosen vielfach Begleiterscheinungen sekundärer und symptomatischer Anämien sind, da die Erythrolyse und Leukotaktik durch bloße verschiedene Komponenten derselben Noxe statthat, so gehen vielfach auch die leukämischen, besonders akutleukämischen Affektionen mit ihrerseits sie begleitenden einfachen [lymphadenoide Leukämie mit begleitender myelophthisisch-myelometaplastischer, hyperythroplastischer Anämie[2])], oder auch perniziösen (besonders die akute myeloide Leukämie in Form der Leukanämie) Anämien einher. Speziell gibt es keine chronische Myelämie ohne einige Normoblasten. Es handelt sich hier nicht um Kombination zweier verschiedener, leukämischer und anämischer Krankheiten

[1]) Im ersteren myeloischen Falle stammen die granulierten Promyelozyten aus dem leukämisch wuchernden entdifferenzierten Myeloidgewebe, im letzteren Falle der Lympholeukämie aus dem in funktionell-irritative, entzündliche Reaktion versetzten, nicht-leukämischen Myeloidgewebe.

[2]) Dann meist auch mit Reizungsmyelozytose. Auch die lymphozytomatösen Myelome machen außer Lymphozytose und event. Reizungsmyelozytose myelophthisische Anämie.

eigener Ätiologie, sondern die betreffende Anämie ist auch hier stets nur von symptomatisch-konkomittierender Bedeutung, ist entweder die myelophthisische Folge der lymphozytomatösen leukämischen Knochenmarksmetaplasie oder ein der Myeloleukämie koordiniertes hämotoxisches Begleitsymptom.[1])

Diese einfach myelophtisischen oder perniziösen Anämien können naturgemäß auch die atypischen entdifferenzierten akuten Leukämien begleiten, und entsprechend kann die Lympholeukämie mit Reizungsmyelozytose und Normoblastose, die betreffende Myeloleukämie mit Promyelozytose und Megaloblastose vergesellschaftet sein.

Nach unseren Kenntnissen von dem Wesen und Zustandekommen der Anämie können aber natürlich die Megaloblasten sehr wohl fehlen und somit sowohl komplett gewischtzellige wie unter Umständen auch akute entdifferenzierte myeloische Leukämien mit einfacher Normoblastose kombiniert sein.

Wie die Anämien eine ausgesprochen typische oder atypische Blutleukämie begleiten können, so auch eine typische oder atypische bloße Subleukämie.

Entsprechend spricht man von Anaemia lymphatica bei lymphozytärer Aleukämie[2]) mit einfacher, wenn selbst noch so hochgradiger begleitender Anämie.

Die sogen. **Leukanämie** ist somit keine eigene besondere Krankheit, sondern ein bloßes hämatologisches Syndrom, bei dem eine auffällige perniziöse Anämie neben einer meist akuten myeloischen Leukämie besteht.

Hämatologische Einteiluug der Leukämien.

Lymphadenoide Leukämie = blutleukämische Lymphadenie, Lymphozytenleukämie, Lympholeukämie, Lymphämie.		Myeloische Leukämie = blutleukämische Myelose, gemischtzellige Leukämie, Myeloleukämie, Myelämie.	
Chronische Form: die kl. Lymphozyten überwiegen vor den gr. Lymphozyten.	Akute Form: überwiegend gr. Lymphozyten.	Akute Form: überwiegend lymphoidozytär.	Chronische Form: die Granulozyten überwiegen vor den Granulozyten.

[1]) Bei der myeloischen Entdifferenzierung zu Stammzellgewebe, also bei akuter entdifferenzierender Myeloidwucherung des Knochenmarkes liegt zum Teil vielleicht auch verringerte Umbildung der Stammzellen zu Erythroblasten vor, also ebenfalls verringerte Erythroblastenbildung, aber nicht wie bei der myelophthisischen Anämie durch Lymphozytome, durch substitutive Metaplasie, sondern durch autoparenchymatöse Lähmung der funktionellen und plastischen Zell-Differenzierung.

[2]) Bei Anaemia lienalis handelt es sich meist um einfache oder perniziöse Anämie bei granulomatösen Formen der lienalen Pseudoleukämie (Banti, Jaksch) (Pseudoleukanämie).

In **diagnostischer** Hinsicht ist also im Zusammenhang jetzt folgendes zu sagen.

Das Vorhandensein einer Leukämie wird erschlossen aus dem kompletten Auftreten sämtlicher, besonders frühester, artlicher Entwicklungsstufen von Lymphozyten oder bzw. Granulozyten bis herab zur lympho- oder myeloplastischen Stammzelle.

Die Zellzahl einer Blutleukämie steht in direkter Beziehung allein zu der Größe des Zellübertritts aus dem gewucherten Gewebe ins Blut, ist kein Maßstab für die Stärke der Wucherung selbst.

Die Akuität wird erschlossen hämatologisch aus der größeren oder geringeren Prävalenz der artlich unreifen Vor- oder Mutterarten von den artlich höher differenzierten Entwicklungsformen, sowie dem Auftreten atypischer Entwicklungsstufen (ontogenetische Alterung bei artlicher Unreife) als Zeichen überstürzter Zellbildung.

Die Art der lymphadenoiden oder myeloischen Leukämie ist in typischen Fällen chronischen Verlaufs leicht zu erkennen. In den akuten Fällen von Keimzellleukämie ist die Diagnose am besten aus den begleitenden Nebensymptomen zu stellen. So spricht perniziöse Anämie und Promyelozytose meist für die myeloplastische, einfache Anämie und Reizungsmyelozytose meist für die lymphoplastische Form. Jedenfalls hat hier die Frage nicht zu lauten: aus welchen und welchartigen Geweben stammen die auftretenden leukämischen Stammzellen, da ja das wuchernde Gewebe entdifferenziert is, sondern welche zytoplastische Tendenz (zur Myeloplastik oder Lymphoplastik) zeigen die Stammzellen an; dieses aber wird erschlossen aus den auftretenden Übergangs- und Zwischenentwicklungsstufen, von Promyelozyten bei der myeloischen, von Mesolymphozyten bei der lymphadenoiden Form der akuten Leukämie.

Zur Differentialdiagnose.

Die beiden Leukämieformen müssen nun, besonders in den akuten atypischen Fällen, einmal voneinander differentialdiagnostisch getrennt werden, was bei der hohen Ähnlichkeit und Isomorphie der lymphoiden Stammformen nicht immer ganz leicht ist, ferner aber auch von dem entsprechenden Blutausdruck der leukozytotischen Reizung des Myeloid- und Lymphadenoidgewebes, also der Leukozytose und der Lymphozytose.

Es steht somit die akute lymphoidozytäre Myeloleukämie in diffe-

rentialdiagnostischer Konkurrenz zur akuten lymphadenoiden Makrolymphozytenleukämie, die typische Mikrolymphozytenleukämie zur atypischen Mikrolymphoidozytenleukämie. Ferner: die Lymphozytose in differentialdiagnostischer Konkurrenz zur chronischen, überwiegend kleinzelligen Lympholeukämie, die Leukozytose zur atypischen Neutroleukämie.

1. Was die Differentialdiagnose der beiden atypischen und akuten Leukämien anbetrifft — denn nur diese kommen differentialdiagnostisch in Betracht und treten miteinander in differentialdiagnostische Beziehung — so hörten wir schon, daß eventuelles gleichzeitiges Auftreten von Megaloblasten und Megakaryozyten für die myeloische Form spricht, daß aber, wenn diese fehlen, etwaige bloße und isoliert auftretende Myelozyten nicht eindeutig für die myeloische, sondern vielmehr sehr wohl auch und zumeist für die lymphadenoide Form (Reizungsmyelozytose), Promyelozyten aber und die ganze Reihe der weiteren prosoplastischen und der vorangehenden retrospektiven Entwicklungsformen, (also unfertige und fertige Promyelozyten und unfertige Myelozyten) für die myeloische Form der Leukämie sprechen[1]). Im ersten Falle von Lympholeukämie stammen die Myelozyten aus den nichtleukämischen, sondern aus funktionell gereiztem Myeloidgewebe, im zweiten Falle von Myeloleukämie stammen die Myelozyten aus dem leukämischen Myeloidgewebe.

Fehlen die Promyelozyten und Myelozyten, so ist manchmal die Diagnose mit einiger Sicherheit aus der Art der begleitenden Anämie zu stellen (perniziöse Form für die myeloische, einfache für die lymphadenoide Form). Vielfach aber kann die diagnostische Entscheidung aus der Blutverminderung völlig unmöglich sein.

2. Es unterscheiden sich ferner die leukämischen von den einfachen sekundären funktionellen Leukozytosen einmal ganz allgemein dadurch, daß bei den leukämischen Leukozytosen meist noch viel höhere absolute Zahlenwerte erreicht werden können als bei den einfachen Leukozytosen. Hier bei den leukämischen Leukozytosen ist es, wo Zahlenwerte über 50000 und ein Verhältnis $\frac{W}{R}$ von 1:50 und darüber erreicht werden können. Indessen ist dies keine conditio sine

---

[1]) Dieses Kriterium zuerst publiziert von A. Pappenheim in Fol. Haematol. **1907**, Bd. IV, S. 51, S. 583 sub 16 und a. a. O. ibidem.

qua non und allein auf solche numerische Verhältnisse kann man die Diagnose Leukämie nicht stützen. Sie sind, wenn vorhanden, besonders in die Augen springende und dann in extremen Graden vielleicht auch schon allein ausreichende Symptome, aber ihrer Natur nach doch nur von unterstützendem, nicht von wesentlichem Wert. Das Fehlen einer solchen extremen Hyperzytose und das Vorhandensein geringer absoluter Zahlenwerte spricht nicht gegen leukämische Affektion und für bloße leukozytotische Reizung. Wie es leukämische Veränderungen der hämopoetischen Gewebe ohne jede qualitative leukämische Blutveränderung überhaupt gibt (Pseudoleukämie, Aleukämie), so kann leukämische Erkrankung auch bestehen, ohne eine derartige quantitative Blutveränderung. Mit anderen Worten, es gibt leukämische Blutveränderungen, die nicht durch gestörte Quantitätsverhältnisse, durch Steigen und Veränderungen der absoluten Zellzahl repräsentiert werden, sondern allein durch die oben geschilderte Qualität des Blutbildes. Wie es leukopenische Leukozytosen i. e. leukozytotische Affektionen des hämopoetischen Apparates ohne Hyperleukozytose, mit bloßer relativer Leukozytose oder gar Leukopenie gibt, so gibt es auch Leukämien mit in bezug auf das Blut in quantitativer Hinsicht subleukämischer absoluter Leukozytenzahl.

Die Differentialdiagnose ergibt sich also und folgt aus der Differenz der verschiedenen Pathogenese.

1. **Leukozytose** ist das reaktive Abwehrsymptom des hämatopoetischen Apparats gegenüber einem im Blut kursierenden und von hier auf das Gewebe wirkenden chemotaktischen Reiz, ist der Ausdruck der funktionellen Reaktion einer bestimmten Blutzellart gegen eine Noxe, oder aber bei der Reizungsleukozytose die Folge einer direkten, das hämatopoetische und perivaskuläre Gewebe beeinflussenden und zur myeloisch-myelozytären Metaplasie reizenden Noxe.

Die reifen Blutzellen werden im ersten Falle in übernormaler Menge durch die chemotaktische Reizung ins Blut geleitet, um hier funktionell durch Phagozytose, Bildung und Sekretion von Fermenten und Abwehrstoffen tätig zu werden. Da die Blutzellen im Gewebe gebildet und präformiert sind, kommt es zur vermehrten Mobilisierung der reifen im Gewebe liegenden Blutzellen, somit in erster Linie zu einer Vermehrung riesiger Ansammlung normaler Blutzellen im Blut. Dieses gilt sowohl für die gewöhnliche myelogene Leukozytose (wie für die häufigste neutrophile so auch für die eosinophile), wie im Prinzip ebenso für die Lymphozytosen.

Je nach der Natur der Reize gibt es daher verschiedene Leukozytosen: Leukozytose, Eosinophilie, Monozytose und Lymphozytose.[1])

Es ist also das Wesen der **Leukozytose**, daß sie einseitig, unizellular ist. Es gibt soviel Formen der Leukozytose, als es Zellarten gibt.

Ferner treten naturgemäß bei Leukozytose in erster Linie reife blutfähige Zellen übernormal vermehrt im Blut auf.

Erst später, wenn der Zellvorrat erschöpft ist, kommt es zur zweiten regenerativen Phase der Leukozytose, kenntlich an dem Neuauftreten qualitativ blutpathologischer ontogenetischer Jugendzellen oder artlich höchst differenzierter blutfähiger Funktionszellen. Das Blutbild geht allmählich rückwärts nach links bei Granulozytose bis zur Myelozytose, bei Lymphozytose bis zu schmalleibigen Lymphozyten. Eine spezifische Myelozytose also gibt es nicht; Myelozytose ist nur ein höherer Grad von Polynukleose.

Also die hämatische Blutleukozytose dokumentiert sich in mindestens relativer Vermehrung Eines normalen Blutzelltypus mit event. sekundären Auftreten von nächstvorderen Jugendzellen.

Die maßgeblichste hämatologische Manipulation ist hier das mikroskopische Blutbild. Einfache unizelluläre Vermehrung in der Leukozylenformel = Leukozytose erste Phase, außerdem Auftreten von Jugendformen in der vermehrten Zellart = zweite Phase. Die numerische Hyperleukozytose ist nur von modifikatorischer Bedeutung. Es kann also Blutleukozytose als Folge leukozytotischer Gewebsreizung bei fehlender Hyperleukozytose in ihren anderen Symptomen bestehen.

2. Während reaktive sekundäre Leukozytosen[2]) die sekundären Folge- und Blutsymptome der verschiedensten toxischen usw. Krankheiten und physiologischen Zustände sind, und auf sekundär reaktiver Reizung des hämatopoetischen Apparates beruhen, sind die **Leukämien** eigene essentielle und idiopathische Krankheiten, beruhend auf primärer Gewebshyperplasie, auf primär hyperplastischer oder sarkoider Wucherung des hämatopoetischen Apparates, mit event. daran sich anschließenden entsprechenden Blutalterationen.

---

[1]) Neutrophilie ist die banalste Form der Leukozytose, ferner Eiweißveränderung, Infektionserreger, pyogene Toxine (Nukleinsäure, Terpene). Eosinophilie bei Pilokarpinwirkung, Asthma und Wurmgift, Lymphozytose bei Fettveränderung und Granulationserreger. Monozytosen zeigen Protozoen und fortwuchernde Zellen.

[2]) Von der echten Leukozytose ist die bloße regionäre Leukozytose durch verschiedene Blutansammlung in der Gefäßperipherie zu unterscheiden.

Es ist also freilich auch hier die leukämische Blutveränderung nur sekundär symptomatisch. Sie tritt erst auf, wenn zufällig irdendwo die Gefäßwände von der Wucherung durchbrochen sind, ist also lediglich akzidentell. Ein normales, nicht leukämisches Blut spricht also nicht gegen bestehende Gewebsleukämie, gegen leukämische Erkrankung des hämatopoetischen Apparats (aleukämischer Zustand der Leukämie). Wo aber leukämische Blutveränderung perfekt besteht, ist sie absolut charakteristisch und pathognomonisch für bestehende spezifisch-leukämische Gewebserkrankung.

Auch hier ist also das Ergebnis der absoluten Zählung nebensächlich. Es kann qualitative leukämische Blutveränderung bestehen ohne Hyperleukozytose (subleukämischer Zustand der Leukämie).

Auch bei ihr liegt die wesentlichste diagnostische Veränderung im qualitativen Blutbild.

Gemäß des Wesens der leukämischen Erkrankungen als zweck- und schrankenloser Gewebswucherungen mit diffuser Vermehrung des totalen Gewebsparenchyms, also aller Gewebszellen, besteht in erster Linie Zellvermehrung durch vermehrte, durch Zellteilung sich vollziehende Bildung nur der unreifen Vorstufen und infolgedessen auch dieser unreifen Stammzellen selbst, mit Zurücktritt der differentiellen Differenzierung zu funktionstüchtigen blutfähigen Reifezellen. Es wird also bei statthabender Blutaffektion sofort schon zum Auftritt blutpathologischer Unreifezellen, und zwar artlich tiefstehenden Zellformen im Blut kommen, mit Zurücktritt der reifen Zellen.

Kommt es überhaupt zur Blutalteration, i. e. zur Blutleukämie, und das gilt für Myelämie wie für Lymphämie, so findet sich ein Übertritt des gesamten Gewebsparenchyms; es finden sich also alle Entwicklungs- und Reifungsformen aller Stadien und Zellarten des Gewebsparenchyms mit ihren tiefst stehenden Stammzellen. Das leukämische Blut ist ein Reflex des jeweiligen histologischen Zustandes der Gewebswucherung.

Je akuter die Wucherung[1]), desto mehr werden die reifen Zellen zurücktreten und die unreifen Vorarten prävlieren. Außerdem wird es zur maturatio praecox kommen, d. h. zur ontogenetischen Kernalterung bei artlich indifferentem Plasmazustand (polynukleäre Leukoblasten usw.); atypische Zellformen.

[1]) Auch die aleukämische und subleukämische Form kann akut wuchern. Die absolute Zellzahl im Blut sagt also nichts aus über die Massenhaftigkeit der Zellbildung, sondern nur ihres Übertrittes ins Blut.

Je nach der Art des vorhandenen Gewebes gibt es zweierlei Hauptformen der Leukämie, die myeloische (leukämische Myelose) und die lymphadenoide (leukämische Lymphadenie), die sich im Blut daneben lymphozytär oder als großzellig granulozytär zeigen.

Das Blutbild der lympholeukämischen Lymphadenie ist einseitig und monoton lymphozytär. Es finden sich nur Lymphozyten, allerdings in allen Entwicklungsstadien der onto-phylogenetischen Reifung.

Das Blutbild der typisch myeloleukämischen Myelozythämie ist bunt lymphoidzellig und granulozytär, sowie gemischtzellig myeloleukozytär. Es finden sich alle Arten von Granulozyten nebst ihren lymphoiden Vorstufen in allen Zwischen- und Entwicklungsstufen der Reifung.

In den akuten Formen prävalieren hier wie dort die lymphoiden Vorarten, so daß das Bild der akuten Lymphleukämie sehr ähnlich ist dem der akuten Myeloleukämie.

Es ergeben sich also die Unterschiede des jeweiligen leukozytotischen und leukozythämischen Blutbefundes aus dem Unterschiede der Pathogenese. Die Leukozytose ist der Ausdruck der funktionellen Reaktion einer besonderen Blutzellart gegen eine Noxe. Da die Blutzellen im Gewebe gebildet und präformiert sind, kommt es zur vermehrten Mobilisierung der reifen im Gewebe liegenden Blutzellen, somit in erster Linie zu einer Vermehrung, i. e. richtiger zu einer vermehrten Ansammlung dieser normalen Blutzellen im Blut.

Daraus folgt:

Bei funktioneller Leukozytose und eventuell Myelozytose, i. e. ihrer zweiten Phase, einfache Zellvermehrung einer Zellart, event. mit deren Jugendvorstufen, erst einer Metamyelozytose alsdann Myelozytose. Also erst sekundär werden allmählich die nächst vorderen Jugendvorstufen einer einseitig vermehrten Zellart ins Blut gelockt.

Bei Myeloleukämie: gemischtzelliger Blutbefund mit sofortigem Auftreten artlich indifferenter Vorstufen bis herab zur Stammzelle. Gleich primär kommt es zur vermehrten Bildung und Ausfuhr von Vorarten.

Bei Lymphozytose: reine Lymphozytenvermehrung event. mit nacktkernigen schmalleibigen Jugendzellen.

Bei Lympholeukämie: einseitige Lymphozythämie mit Auftreten phylogenetisch tieferstehender Mutterzellen, i. e. lymphoblastischer Makrolymphozyten.

Eine Prävalenz der Jugendzellen im Arnethschen Bild einer funktionellen Leukozytose bedeutet Überanstrengung bzw. Erschöpfung des geweblichen funktionellen Reaktionsvermögens, bei einer Leukämie dagegen Entdifferenzierung des Gewebes infolge Akuität[1]) des Prozesses.

Das wesentlichste leukämische Blutmerkmal in qualitativer Hinsicht ist dagegen, wenn überhaupt leukämische Blutveränderungen bei leukämischer Gewebserkrankung bestehen, in erster Linie sogleich das massenhafte Auftreten von unreifen Zellformen, und zwar von Vorarten. Während bei den einfachen Leukozytosen unreife Formen nicht notwendig zum Blutbild gehören, und, wenn solche auftreten, erst sekundär in den höheren und stärkeren Graden in die Erscheinung treten, und zwar dann zumeist bloß in Form von bloßen Jugendstufen, um so zahlreicher, je stärker die Reizung ist, — gehört das massenhafte Auftreten dieser unreifen Formen (und zwar besonders sogleich der indifferenteren Vorarten) bei den leukämischen Leukozytosen geradezu zu den primären Erscheinungen.

Während also bei den einfachen Leukozytosen von Unreifeformen gewöhnlich nur die ontogenetischen Vorstufen der reifen Blutzellen, also die artlich ausdifferenzierten spezifischen Gewebszellen, in das Blut ausgelockt werden und die chemotaktische Reizung vom Blut aus meist nicht über diese (Metamyelozyten und Myelozyten bei den Granuloleukozytosen, schmalleibige Lymphozyten bei den Lymphozytosen) hinausgeht, finden sich bei den Leukämien sogleich und in großer Anzahl auch die phylogenetischen Vorarten der reifen Blutzellen, d. h. unfertig differenzierte Gewebszellen bis hinunter zur indifferenten Stammzelle, und vor allem die ontogenetischen Alterstufen dieser, als Zeichen abgekürzter, überstürzter Zellreifung, was bei einfachen Leukozytosen wohl kaum je der Fall ist.

Hieraus ergibt sich die Differentialdiagnose zwischen links verschobener Neutrophilie und atypischer myeloischer Neutroleukämie. Im ersten Falle werden nur Metamyelozyten und allenfalls Myelozyten, also gekörnte Zellen auftreten, aber nicht vermehrte normalblütige Monozyten, im letzten Falle werden außer den Myelozyten noch Promyelozyten und pathologische Leukoblasten und Lymphoidozyten nebst polymorphkernigen Alterstufen dieser zu finden sein.

---

[1]) Die sarkoiden Formen können auch chronisch verlaufen, während es akute Formen auch bei der hypoplastischen Form gibt. Es ist also akuter Verlauf und Entdifferenzierung kein Zeichen für sarkoide aggressiv atypische Wucherung. Die indifferenten Unreifeformen sind also keine Leukosarkomzellen.

Schließlich ist hinsichtlich der Differentialdiagnose zwischen Lymphozytose und chronischer überwiegend mikrolymphozythämischer Lympholeukämie zu beachten, daß zwar die lymphämischen Leukämien ebenso einseitig lymphozytär sind wie die einfachen Lymphozytosen, daß sie sich von letzteren aber nicht so durch das Vorkommen von Jugendformen, die auch dort vorkommen, als durch atypische Reifungsformen und Muttervorarten bis herab zu den lymphoblastischen Makrolymphozyten unterscheiden.

Alle diese genannten Punkte charakterisieren also im leukämischen Blutbild nur in ihrer Gesamtheit, nicht aber reicht dazu ein einzelnes Symptom, wie Hyperleukozytose oder gar Eosinophilie aus.

Zusammenfassung.

Leukämie im Sinne von Blutleukämie ist die symptomatische Blutveränderung durch und auf Grund primärer leukämischer i. e. generalisierter hyperplastischer oder sarkoider Erkrankung des hämatopoetischen [myeloischen leukozytoplastischen (Myeloleukämie) oder lymphadenoiden lymphozytoplastischen (Lympholeukämie)] Gewebsparenchyms (Gewebsleukämie), infolge Einbruches dieser Wucherung transversal durch die Gefäßwände in die Zirkulation, Mithineinbeziehung der Gefäßwände in den leukämischen Prozeß.

Die primäre leukämische Gewebswucherung (zu unterscheiden von sekundärer Metastasierung und Einschwemmung leukämischer Blutzellen ins Gewebe) besteht in vermehrter Neubildung und mitotischer Bildung und Vermehrung der lymphoiden Stammzellen mit vermehrter differentieller Umbildung und Reifung zu fertigen Gewebs- und Blutzellen, wobei aber die Differenzierung und Umbildung vor der Vermehrung und Neubildung relativ zurücktritt, meist um so stärker, je akuter der Fall verläuft, derart, daß man Fälle, wo die unreifen lymphoiden Zellen die tieferdifferenzierten überwiegen, direkt im zytomorphologischen Sinne als akut bezeichnet.

1. Die Leukämien sind als Blutleukämien sekundärer blutsymptomatischer Ausdruck der generalisierten hyperplastischen oder sarkoiden[1])

[1]) Die durch generalisierte sarkoide Wucherung des hämatopoetischen Apparates zustande kommenden Leukämien nennt man Sarkoleukämien (Leukosarkomatosen). Auch hier gibt es lymphadenoide (Lymphosarkoleukämie, leukämische Lymphosarkomatose) und myeloische (Myelosarkoleukämie, leukämische Myelosarkomatose). Die hierbei auftretenden gebildeten Zellen sind keine besonderen Tumorzellen, sondern dieselben, die bei hyperplastischer Leukämie auftreten, höchstens vielleicht einmal noch weniger ausgereift oder vorzeitiger gealtert.

Parenchymwucherungen des hämopoetischen Lymphadenoid- oder Myeloidgewebes, mit anderen Worten der geweblichen Leukämiekrankheit oder Gewebsleukämie[1]). Zu bemerken ist, daß bei Bestehen der leukämischen Gewebswucherung unter Umständen (prodromaler, oder Intermissionszustand [z. B. nach Bestrahlung]) jede blutsymptomatische Äußerung fehlen kann, daß es also Gewebsleukämie ohne Blutleukämie gibt. Man nennt dieses pathologisch-klinische Verhalten Aleukämie.

Es kann also bei Gewebsleukämie und bestehender leukämischer Krankheit entweder jede leukämische Blutveränderung fehlen (Aleukämie), oder es kann eine solche vorhanden sein. Im letzteren Falle wird stets ein qualitativ leukämisches Blutbild zu finden sein, ob dabei die absolute Zellzahl vermehrt ist, oder nicht (Subleukämie).

Zwischen Aleukämie und Blutleukämie bestehen alle hämatologischen Übergänge (subleukämisches Verhalten des Blutes nennt man bestehende qualitativ leukämische Blutveränderung ohne numerische leukämische Hyperleukozytose). Es gibt auch pathogenetische Zwischenstadien (medulläre Aleukämie, Myelombildung), doch entsprechen die hämatologischen Zwischenbilder nicht diesen Zwischenstadien der Pathogenese,[2]) die vielmehr ihren eigenen hämatologischen Ausdruck haben (myelopathische Anämie mit Lymphozytose oder Reizungsmyelozytose).

Man unterscheidet pathologisch und hämatologisch **zwei Formen** von Leukämie, je nachdem der präformierte hämatopoetische leukozytoplastische oder der nur leukozytopotente perivaskuläre Leukozyten- oder Lymphozytenapparat in Wucherung bzw. plastisch-hyperplastische Reizung geraten ist und dadurch myeloisches oder lymphadenoides Gewebe vermehrt gebildet wird.

---

[1]) Die leukämischen, hyperplastischen und sarkoiden Gewebskrankheiten des hämatopoetischen Apparates hat zuerst zusammengefaßt und als generalisierte Systemerkrankungen erklärt Pappenheim **1907** in Fol. Haematol., Bd. IV, S. 11, 14, 339 und a. a. O.

[2]) Die Blutleukämie kommt zustande durch Einbruch der gewucherten Zellmassen in die Gefäße. Es kann hochgradigste Gewebswucherung bestehen ohne Einbruch in die Gefäße, also ohne Blutleukämie (Aleukämie), andernfalls kann auch bei geringerer Wucherung starke Blutleukämie bestehen. Der blutleukämische Einbruch in die Gefäßbahn und der numerische Grad der Hyperleukozytose ist kein Zeichen des Malignitätsgrades. Auch einfach hyperplastische Prozesse nicht sarkoide brechen ebenfalls in die Gefäße ein, und sarkoide Prozesse können aleukämisch auftreten. Aleukämie und Leukämie können beide ferner akut und chronisch verlaufen. Auch akuter Verlauf und sarkoide Wucherung gehen nicht parallel. Akute Prozesse können aleukämisch und einfach hyperplastisch sein. Die subleukämischen Zwischenstadien entstehen durch nur geringe Gefäßarrosion. Die numerische Zellzahl ist nur ein Gradmesser für die Größe der Zellausfuhr, nicht die Stärke der Wucherung und Zellbildung.

Die leukämische Leukoblastomatose wird gewöhnlich **Myelose,** die Lymphozytomatose aber **Lymphadenie** genannt. Beide Gewebsaffektionen können blutleukämisch oder aleukämisch verlaufen, je nachdem auch das Blut leukämisch affiziert ist oder nicht. Es gibt also Gewebsleukämie ohne Blutleukämie, es kann leukämische Gewebserkrankung ohne Reflexion und Projektion im Blut bestehen, und ein negativer Blutbefund spricht nicht gegen bestehende leukämische Krankheit; denn die Blutleukämie ist ein häufiges, aber kein notwendiges Attribut dieser Krankheit.

Der blutleukämischen Myelose oder Myeloleukämie entspricht klinisch-hämatologisch die gemischtzellige Leukämie, der blutleukämischen Lymphadenie oder Lympholeukämie blutsymptomatologisch die Lymphozytenleukämie.

2. Beide Formen der Blutleukämie gehen gewöhnlich, ebenso wie die Hyperleukozytose, mit vermehrter absoluter Zellzahl einher, doch ist dies Symptom weder wesentlich noch obligatorisch. Es gibt auch leukämische Blutveränderung ohne leukämische Hyperleukozytose, d. h. zwischen hyperleukozytotischer Leukämie und Aleukämie steht der sogen. subleukämische Zustand, i. e. qualitative Blutleukämie ohne quantitativen status leucaeminicus.

Das wesentlichste Symptom ist daher auch hier nicht die zelluläre Quantität, sondern vielmehr die Qualität des hämozytologischen Blutbildes.

Es wird also der leukämische Charakter des Blutes nicht so sehr und nicht in erster Linie durch die Quantität der Zellen repräsentiert, als durch die Qualität der dabei auftretenden Zellformen. Das Wesen des leukämischen Blutbefundes und das Kennzeichen der leukämischen Blutveränderung besteht im Auftreten von atypischen Blutzellen, das sind normal gebildete aber heterotopische Jugendformen der normalen Jugendzellen, ferner ihren artlichen Vorstufen bis herab zur Stammzelle und den vorzeitigen Altersformen. Also massenhaftes Auftreten von blutpathologischen unreifen, nicht zu spezifischen Funktionen bestimmten, lediglich germinativen lymphoiden Vorarten im Blut, event. mit atypischen Reifungs- und Alterungsformen (Zwergformen, Riederformen usw.).

So treten bei Lymphämie neben normalen kleinen Lymphozyten und deren schmalleibigen Jugendformen noch große lymphoblastische Makrolymphozyten auf; bei der Myelämie neben polynukleären Leukozyten noch Myelozyten, Promyelozyten (einkernige Granulozyten mit

Körnchen im oxyphilen [Myelozyten] oder basophilen [Promyelozyten] Zytoplasma), lymphoide Leukoblasten (mit Myelozytenkern) und Lymphoidozyten. Selbstredend findet man bei Myelämie auch noch prozentual verringert normale Lymphozyten und Monozyten, bei Lymphämie polynukleäre Neutrophile, Eosinophile und Makrozyten des Normalblutes vor. Findet man bei Lymphämie eine Myelozytose, so deutet das auf einen Reizzustand des zum Teil noch nicht metaplasierten und noch nicht substituierten Knochenmarkes durch medulläre Lymphozytome hin. Es besteht aber für gewöhnlich bei Lymphämie ein monoton und uniform lymphozytäres, bei Myelämie ein buntgemischtzelliges Blutbild.

3. Beiden Formen der Leukämie ist gemeinsam, und das unterscheidet sie von der bloßen Leukozytose, das sofortige Auftreten nicht nur von Jugendvorstufen, sondern auch von Vorarten bis herunter zu der indifferenten Lymphoidozytenstammzelle in den verschiedensten Stadien und Phasen der Plasmareifung und der progressiven artlichen Kernchromatinentwickelung; ferner besonders das häufige und in akuten Fällen konstante Auftreten von atypischen Reifungsstufen, d. h. von Altersstufen dieser Vorarten, und sonstigen Formen überstürzter und abgekürzter Reifung und Alterung.

4. Die myeloide Leukämie oder leukämische Myelose verläuft in typischen chronischen Fällen komplett gemischtzellig, nicht einseitig zytotisch.

Man findet also hier Mastzellen, eosinophil und neutrophil gekörnte Leukozyten der Mutter- und Tochtergeneration und deren lymphoide Vorarten, die Leukoblasten und Lymphoidozyten, ebenfalls in allen Generationsgrößen und phylogenetischen Entwicklungsstadien. Je nach der Individualität des Falles überwiegen bald die Mastzellen, oft mehr die Eosinophilen.[1])

Die Mischzelligkeit unterscheidet die Myeloleukämie oder Leukozytenleukämie ebenfalls von den einseitigen Granuloleukozytosen.

5. Es gibt aber atypische Formen von Myeloleukämie; besonders die akuteren Myelosen bilden solche Atypien, wo es nicht zu kompletter Gemischtzelligkeit kommt, sondern wo die Mastzellen und meist auch die Eosinophilen fortbleiben.

Es resultiert dann also nur eine neutrophile Neutroleukämie, bestehend aus neutrophilen Zellen und ihren lymphoiden Vorarten.

[1]) Hier bei der Leukämie findet man oft scheinbare Zwischenformen beider Zellen, Mastzellen mit eosinophilen Granula, Eosinophile mit Mastzellgranulation. Auch lymphoidozytäre Reizungszellen werden beobachtet.

Diese Tatsache widerlegt Ehrlichs These und Postulat, daß die Eosinophilie ein Hauptkriterium der Myeloleukämie sei.

Bei akutem Verlauf der histologischen Wucherung sistiert die Differenzierung der Vorarten zu reifen Blutzellen; infolgedessen undifferenziert sich das Gewebe bei der Wucherung zu Keimzellmeristem; es kommt zur Wucherung entdifferenzierten makrolymphozytären bzw. lymphoidozytären Keimzellgewebes. Entsprechend ist der Blutbefund bei der akuten Lymphämie (Keimzentrumsleukämie) überwiegend makrolymphozytär, bei der akuten Myelämie lymphoidozytär (Lymphoidozytenleukämie).

6. Es tritt also in differentialdiagnostische Konkurrenz
   a) die typisch lymphozytäre Lympholeukämie mit der funktionellen Lymphozytose,
   b) die atypische einseitig neutrophile Leukämie mit der einseitig neutrophilen Leukozytose,
   c) die akute Myelämie und akute Lymphämie.

Im ersten Falle a) treten bei der leukämischen Blutaffektion ebenfalls sofort gleich lymphoblastische Makrolymphozyten und Altersstufen dieser auf, während bei der Lymphozytose stets nur typische Lymphozyten und allenfalls schmalleibigste Jugendstadien, aber keine tiefsten Vorarten angetroffen werden.

Im zweiten Falle b) finden wir bei der betreffenden Leukämie ebenfalls sofort die unreifen Vorarten und vor allem die atypischen Altersstufen, ferner, besonders zu bemerken, die tiefsten indifferentesten lymphoidozytären Stammzellen. Bei der ε-Leukozytose treten dagegen lymphoide Vorarten, wenn überhaupt, allenfalls erst in den höchsten Stadien der regenerativen Phase auf. Stammzellen aber fehlen dann wohl hier stets.

c) Da die Makrolymphozyten wennschon nicht identisch mit den myeloischen lymphoidozytären Stammzellen sind, so doch ihnen in der Zellentwicklung noch außerordentlich nahe stehen, da sie aus ihnen hervorgehen, und noch nicht sehr weit lymphozytär differenziert sind, sondern den Lymphoidozyten noch näher stehen als den kleinen Lymphozyten, so lassen sich die noch unreifen Makrolymphozyten nicht überall sicher von stammzelligen Lymphoidozyten und besonders nicht von ihrem myeloischen Äquivalent, den bereits einseitig myeloischen, aber ebenfalls noch unreifen Leukoblasten morphologisch abgrenzen. Also lassen sich beide Leukämiearten an den hauptbeteiligten Leukämie-

zellen selbst nicht sicher differenzieren. Man unterscheidet beide akuten Leukämien hämatologisch am besten aus begleitenden Nebensymptomen, der Gesamtheit des blutleukämischen Komplexes. Ein wichtiges differentialdiagnostisches Moment ist, ob im Blutbild Myelozyten oder Promyelozyten auftreten. Das Vorkommen von etwaigen Myelozyten allein ohne promyelozytäre Vorstufen spricht nicht ohne weiteres für myeloische Form, sondern vielmehr meist für die lymphatische Form (Reizungsmyelozytose), und die Myelozyten stammen hier nicht aus leukämischem, sondern bloß gereiztem Myeloidgewebe. Das Vorkommen der Promyelozyten spricht dagegen sicher für myeloische Leukämieform. Ihr Fehlen allerdings dagegen. Die Promyelozyten stammen hier aus dem leukämischen Myeloidgewebe selbst.

7. Es können unter Umständen die kleinzelligen Lymphozythämien und gemischtzelligen Myelämien akut verlaufen, dagegen verlaufen die Makrolymphämien und leukämischen Lymphoidozythämien auch oft selten chronisch sondern fast meist akut. Sie sind die eigentlichen akuten Leukämien im hämatologischen Sinne. Vielfach, nicht stets, liegt den akuten Blutleukämien sarkoide Wucherungsform zugrunde. Chronische Sarkoleukämien sind selten, kommen aber auch vor.

Gerade bei den akuten Leukämien finden sich besonders häufig atypische Altersformen (Riederzellen) und begleitende starke Anämie (Leukanämie). Wie akute Leukämien auf hyperplastischer und sarkoider Basis bestehen können, so sprechen atypische Riederzellen auch nicht notwendig für atypische leukosarkomatöse Wucherung, sondern finden sich des öftern auch bei akuter hyperplastischer entdifferenzierender Wucherung.

Die numerische hyperleukozytotische Blutleukämie spricht im Gegensatz zur Subleukämie nur für starken Durchbruch durch die Gefäßwände, für starken Zellübertritt und Zellausfuhr aus dem gewucherten Gewebe, nicht aber für sarkoide atypische Wucherung. Akuter Verlauf der Leukämie im klinischen Sinne spricht für starke Virulenz und Toxizität der leukämischen Noxe des hyperplastischen Reizes. Akute großzellige und besonders niedertypische Blutleukämie im hämatologischen Sinne spricht dagegen für rapide histogenetische, nicht aber ohne weiteres für sarkoide Wucherung.

8. Es ist das allen Leukämien gemeinsame wesentlichste Symptom jeder Leukämie nicht sowohl die numerische Hyperleukozytose, die sehr wohl fehlen kann, nicht die etwaige Gemischtzelligkeit, die ebenfalls bei lymphadenoider

Leukämie stets, bei myeloischer Leukämie bisweilen fehlt, sondern das alsbaldige Auftreten artlich allertiefster unreifer Vorarten der hämopoetischen Gewebsparenchymzellen einfach mit atypischen Altersstufen dieser, also eine Dissoziation der artlichen und zytoindividuellen Reifung, welche in einer Behinderung der artlichen Differenzierung durch die stark hyperplastische Zellvermehrung besteht und zu einer überstürzten abgekürzten und vorzeitigen bloßen Alterung und bloßen approximativen Blutunreife der unreifen Zellen führt; ferner das Auftreten weiterer prosaplastischer Fortentwicklungsstufen dieser Stammzellen zu der höherer Zellarten in allen Zwischenstadien der Entwicklung.

9. Histologische Einteilung der leukämischen generalisierten primären Systemerkrankungen des hämatopoetischen Apparates.

Zur nosologischen Einteilung und Nomenklatur der leukämischen Prozesse.

Die zur Blutleukämie führenden pathologischen Prozesse sind generalisierte Primärerkrankungen des hämatopoetischen Apparates, primäre Systemerkrankungen des lymphadenoiden oder myeloischen Gewebes, bestehend in einfacher oder sarkoider Hyperplasie des präformierten Gewebes mit gleichzeitiger histiogener Neoplasie entsprechenden Gewebes aus endothelialen oder perithelialen Gefäßwandzellen an den Stellen des auslösenden ursächlichen leukämischen Wachstums- und Wucherungsreizes.

Der histopathologischen Natur nach sind diese Gewebswucherungen einfach hyperplastisch (Lympholeukämie, Myeloleukämie) oder sarkoid (leukämische und aleukämische Lymphosarkomatosen und Myelosarkomatosen) oder beides nacheinander oder gemischt gleichzeitig.

Entsprechend entstehen im Blut einfache lymphozytäre und myeloische Leukämien oder entsprechende Sarkoleukämien (Lymphosarkoleukämie, Myelosarkoleukämie) mit in beiden Fällen prinzipiell gleichartigen Zellformen.

Diese hyperplastischen, wie auch die sarkoiden generalisierten Systemaffektionen des hämatopoetischen Apparates können nun weiter außer in der gewöhnlichen (farblosen) Weise auch chloromatös gefärbt sein (Chloromatosen). Es gibt also hyperplastische und sarkoide Chloromatosen (Chlorosarkomatosen, Sarkochloromatosen, Chlorolymphosarkomatosen, Chloromyelosarkomatosen), und entsprechend neben den ge-

wöhnlichen farblosen hyperplastischen Leukämien und den Sarkoleukämien auch noch entsprechende Chloroleukämien und Chlorosarkoleukämien.

Man faßt heutzutage nach Pappenheims Vorgang die sarkoiden Wucherungsformen des hämatopoetischen Gewebes nur für eine Abart der hyperplastischen, die chloromatösen Formen nur für eine Abart der farblosen Gewebswucherungen auf, die ihrerseits blutsymptomatologisch sämtlich sowohl aleukämisch wie leukämisch verlaufen können.

Der hyperplastische oder sarkoide, farblose oder chloromatöse, leukämische oder aleukämische Charakter einer generalisierten Primärwucherung des hämatopoetischen Apparates ist also nicht die generelle Hauptsache, sondern nur spezifizierendes subordiniertes Attribut.

Man teilt heutzutage die Gewebsaffektionen ein nach der Natur des wuchernden Gewebes in „Lymphadenien“ (besser als Lymphadenomatose) und „Myelosen“.

Diese Lymphadenien und Myelosen sind der Art ihrer Wucherung nach a) einfach hyperplastisch oder sarkoid, und demensprechend unterscheidet man hyperplastische oder Lymphadenien schlechtweg und zweitens Sarkolymphadenien; ebenso Myelosen und Sarkomyelosen.

In dieser Form sind sie ferner b) entweder farblos oder chloromatös, und demnach entweder schlechtweg Lymphadenien und Myelosen bzw. Sarkolymphadenien und Sarkomyelosen, oder aber Chlorolymphadenien und Chloromyelosen oder Chlorosarkolymphadenien (Chlorolymphosarkomatosen) und Chlorosarkomyelosen.

Alle diese sämtlichen Affektionen sind schließlich c) aleukämisch oder leukämisch und wir haben infolgedessen im ganzen folgende Möglichkeiten:

aleukämische und leukämische	aleukämische und leukämische
Lymphadenie	Myelose
Sarkolymphadenie	Sarkomyelose
Chlorolymphadenie	Chloromyelose
Chlorosarkolymphadenie	Chlorosarkomyelose

Alle diese histologischen Gewebslymphadenien und Myelosen erweisen sich in der zytologischen Analyse, jene als Lymphozytomatosen (im Entdifferenzierungszustand zu lymphatischen Keimzellmeristem als lymphoblastische Makrolymphozytomatosen), diese als gemischtzellige Myelozytomatosen (entdifferenziert als Lymophoidozytomatosen resp. Leukoblastomatosen).

Da die entsprechende wenn vorhandene Blutveränderung ein völliger zytologischer Reflex der wuchernden leukämischen Gewebsveränderung ist, so haben wir hämatologisch:

I.	II.
a) Hyperplastische oder sarkoide aleukämische oder blutleukämische chronische oder akute typische Lymphadenie mit typischer Blutlymphozythämie.	Hyperplastische oder sarkoide aleukämische oder blutleukämische chronische oder akute Myelose mit typischer gemischtzelliger Myelämie.
b) Hyperplastische oder sarkoide aleukämische oder blutleukämische akute Wucherung des makrolymphozytär entdifferenzierten Lymphadenoidgewebes mit atypischer Blutmakrolymphozythämie.	Hyperplastische oder sarkoide aleukämische oder blutleukämische akute Wucherung des lymphoidozytär zu Keimzellmeristem entdifferenzierten Myeloidgewebes mit atypischer Lymphoidozytenmyelämie.

b) Spezielle Semiologie der Leukämien.

Das allen Formen und Abarten von Leukämie gemeinsame und maßgebliche Symptom ist nicht die durch absolute Zählung festzustellende hyperleukozytotische Vermehrung der allgemeinen Zellzahl, sondern der spezifisch leukämische Charakter des mikroskopischen Blutbildes, bestehend in dem obligatorischen Vorhandensein atypischer artlicher unreifer Vorstufen. Fehlende Hyperleukozytose spricht also nicht gegen Leukämie und besagt bei qualitativer Blutleukämie nur einen subleukämischen Zustand, d. h. einen geringen Gewebseinbruch und Zellübertritt in das Gefäßlumen.

Allen Formen von Leukämien gemeinsam ist aber das sofortige und zahlreiche Auftreten von artlich unreifen atypisch-lymphoiden Blutzellen in den verschiedensten Stadien der Zellentwicklung bis herab zu den tiefsten Stammzellen des leuko- bzw. lymphoplastischen Gewebes. Es finden sich solche große unreife lymphoide Zellformen also auch bei chronischer gemischtzelliger Granulozytenleukämie (die also keine reine Myelozythämie, gemischtzellige Granulozytose oder Leukozytenleukämie ist), und bei der chronischen Lymphozytenleukämie, die keineswegs rein mikrolymphozytär ist.

Dieses im Verein mit der Fülle der typischen und atypi-

schen Zellentwickelungsstadien ist ein charakteristisch leukämisches Symptom und unterscheidet beispielsweise die atypische einseitige neutrophile Leukämie (ohne Eosinophile und Mastzellen) von der bloßen neutrophilen Reizungsmyelozytose, der Lymphozytenleukämie wie der funktionellen Lymphozytose.

Also Stammzellen, Vorarten, fortlaufende Reihe und Vorhandensein aller Möglichkeiten und Zwischenformen der artlichen und ontogenetischen Entwicklung der Gewebsparenchymzellen zu Blutzellen, Jugendformen, Altersstufen, unreife Arten im jugendlichen und alten Zustand, dieses alles charakterisiert das leukämische Blutbild im allgemeinen.

Wir unterscheiden hämatologisch folgende Formen von Leukämien:

die chronische Lymphozytenleukämie, } entsprechen der lymphatischen Leukämie oder leukämischen Lymphadenie im histologischen Sinne,
die akute überwiegend großzellige Makolymphozytenleukämie }

die chronische typische gemischtzellige Myeloleukämie, } entsprechen der myeloischen Leukämie oder leukämischen Myelose im histologischen Sinne,
die akute atypische Myeloleukämie (α, β, γ) }

α) einseitige Neutroleukämie ohne Eosinophile und Mastzellen, aber stets mit lymphoiden Vorarten,

β) überwiegend lymphoidozytäre Stammzellleukämie event. mit vereinzelten Promyelozyten,

γ) mikrolymphoidozytäre Myelolymphozytenleukämie.[1])

Bei der gewöhnlichen typischen Lymphozytenleukämie finden sich neben überwiegend kleinzelligen typischen Lymphozyten stets auch atypische Lymphozytenvorarten und Mutterzellen, sowie mesolymphozytäre Zwischenformen zwischen diesen und den Mikrolymphozyten. Das unterscheidet dieses lymphozythämische Blutbild von einfacher Lymphozytose.

Bei der gemischtzelligen Myeloleukämie finden sich neben gekörnten Myelozyten und Leukozyten stets lymphoide Vorarten dieser Zellen bis herunter zu großlymphozytären Stammzellen.

---

[1]) Wie die großzellige lymphoidozytäre Leukämie in differentialdiagnostischer Konkurrenz steht zur lymphadenoiden Makrolymphozytenleukämie, so die mikrolymphoidozytäre Myelolymphozytenleukämie zur echten lymphadenoiden Lymphozytenleukämie. Hier aber gilt dasselbe differentialdiagnostische Kriterium (Promyelozyten bei myeloischer event. Myelozyten-, oder Fehlen der Promyelozyten bei lymphadenoider Form).

Bei den chronischen Formen prävalieren stets die artlich ausgereiften Zellformen an Zahl vor den mehr oder weniger indifferenten Vorarten (typische Leukämie); das Umgekehrte ist kaum je der Fall, nämlich daß überwiegend atypischzellige Leukämien chronisch verlaufen. Wohl aber können die typischen myeloiden und lympadenoiden, gemischtzelligen und überwiegend mikrolymphozytären Leukämien auch akut verlaufen.

Als akute Leukämien im hämatologischen Sinne aber bezeichnet man die überwiegend atypischzelligen Leukämien, d. h. myeloide und lymphadenoide Leukämien mit Prävalenz der unreifen Vorarten. Diese sind es, die (vielfach von sarkoidem Gewebscharakter) stets akut verlaufen.

Wir haben also hämatologisch:

1. typische gemischtzellige Leukämien (buntes Blutbild)	2. typische lymphozytäre Leukämien (monotones und uniformes Lymphozytenbild überwiegend kleinzellig)
a) mit chronischem Verlauf,	a) mit chronischem Verlauf,
b) mit akutem Verlauf,	b) mit akutem Verlauf,
1′. atypische akute lymphoidozytäre Myeloleukämien,	2′. atypische akute makrolymphozytäre Lympholeukämien.

Abgesehen von der Prävalenz der indifferenten Vorarten unterscheiden sich die akuten Formen von den chronischen noch durch das Auftreten und besonders starke Hervortreten atypischer Altersentwicklungsstufen.

Die akute makrolymphozytäre Leukämie unterscheidet sich von der akuten lymphoidozytären Myeloleukämie dadurch, daß bei letzterer wohl stets vereinzelte oder mehrere Promyelozyten auftreten, bei ersterer nie. Bei ersterer finden sich dagegen selbstredend zumeist auch noch stets die gewöhnlichen normalen polynukleären Leukozyten[1]) (ebenso wie sich echte Lymphozyten im myeloleukämischen Blut finden), oder gelegentlich Myelozyten als Zeichen einer Reizungsmyelozytose. Myelozyten können bei lymphadenoider Leukämie also fehlen oder aber auch auftreten. Ihr Vorhandensein spricht nicht gegen lymphadenoide Leukämie, sondern im Gegenteil oft, wenn nämlich keine weiteren promyelozytären Vorstufen vorhanden sind, für die lymphadenoide Form.

[1]) So lange als nicht das Knochenmark völlig lymphadenoid metaplasiert ist.

Wir finden also bei den gewöhnlichen chronischen Leukämien demnach gewöhnlich folgenden Blutbefund:

Bei den gemischtzelligen **Myeloleukämien** neben polynukleären Leukozyten und Myelozyten vor allem lymphoide Stammzellen und Leukoblasten und die ganze Reihe sämtlicher phyletischer Entwickelungsformen der Granulozyten von den Promyelozyten an in ihren verschiedensten mehr oder minder fertigen artlichen Ausbildungsstadien bis herunter zu den reifen polynukleären Leukozyten. Normale kleine Lymphozyten und große Monozyten werden in spärlicher Zahl auch gefunden. Je nach der Individualität des Falles prävaliert bald nur eine granulozytäre Zellart, bald ein bestimmtes jugendliches (schmalleibiges) oder älteres (breitleibiges, buchtkerniges) Entwickelungsstadium in irgendeiner dieser Arten (Zwergleukozyten, Riesenleukozyten, Megakaryozyten). Jeder Leukämiefall hat so sein eigenes individuelles Gesicht und Gepräge. Myelämien mit besonderer Prävalenz der Mastzellen werden als „Mastzellleukämien" bezeichnet. Sie soll relativ schlecht auf Röntgenstrahlen reagieren.

Bei den **Lympholeukämien** finden sich neben typischen kleinen Lymphozyten alle Formen atypischer Lymphozyten in Gestalt der lymphoblastischen Stammzellen nebst allen mesolymphozytären Entwickelungs- und Zwischenstadien dieser von Makro- in einigen Fällen von Riesenlymphozyten bis herab zu kleinsten Zwerglymphozyten. Einige reife normale polynukleäre Neutrophile und Eosinophile können naturgemäß gelegentlich ebenfalls gefunden werden. Finden sich außerdem noch Myelozyten, so spricht das dafür, daß das Knochenmark noch nicht diffus lymphadenoid metaplasiert ist, sondern daß hier noch zum Teil multiple Lymphozytome bestehen, die Reizungsmyelozytose verursachen.

Bei den gewöhnlichen d. h. chronischen Formen beider Leukämien prävalieren die reiferen und artlich differenzierteren Zellentwickelungsformen und deren reife Altersstufen (polynukleäre Leukozyten und gekörnte Myelozyten bei der myeloischen, kleine, eventuell breitleibige Lymphozyten bei der lymphadenoiden) vor den artlich tiefer stehenden lymphoiden leukoblastischen Vorarten (bei der Myeloleukämie) und der makro-

lymphozytären Mutterart (bei der Lympholeukämie). Hier sind atypische Alterungsformen relativ selten.

Bei den akuten atypischen Leukämien ist meist das Umgekehrte der Fall; es prävalieren die artlich indifferenzierten Zellformen und besonders sind Altersatypen in dieser sehr häufig, d. h. es finden sich alle atypischen Dissoziationsformen phylogenetischer und ontogenetischer Reifung. Hier finden sich lymphatische und myeloische Riederzelltypen und entsprechende „Riederzellleukämien". Auch hier finden sich ferner bei der myeloischen Form oft neben den lymphoiden Zellen noch gekörnte promyelozytäre Zwischen- und Übergangsformen von diesen zu fertig differenzierten granulierten Myelozyten, während letztere selbst fehlen können. Bei der lymphadenoiden Form können ebenfalls granulierte Myelozyten und gar fertige vorkommen, oder auch fehlen. Während sie aber vorkommen, so fehlen jedenfalls stets ihre nächstvorderen promyelozytären Vorstufen.

Findet man also bei Lymphoidzellleukämie zytologische Übergangsformen von Lymphoidozyten zu Myelozyten, also Promyelozyten, so handelt es sich stets und sicher um die myeloische Form, fehlen diese Übergänge, so schließt das die myeloide Form nicht aus und spricht nicht bestimmt für die lymphadenoide Form. Reife Myelozyten ohne promyelozytäre Vorstufen dieser sprechen dagegen, wenn sie vorhanden sind, fast meist mit Sicherheit für die lymphadenoide Form der Leukämie mit Reizungsmyelozytose[1]).

1. Besteht also von seiten der Mikroskopie gemischtzellige Leukozytose, oder einseitige Neutrophilie, oder einseitige Lymphozythämie, aber verbunden mit Vorarten bis herunter zur Stammzelle und mit atypischer Reifungsform, so ist eine Form der Leukämie anzunehmen.
2. Besteht gleichzeitig eine auffallende Prävalenz der unreifen und besonders der unreifen lymphoiden Vorarten, so deutet das auf eine akute Form der Leukämie.

[1]) Deutliche neutrophile Reizungsmyelozytose mit sub- oder aleukämischem Blutbefund kann öfters Formen von medullärer Aleukämie- und Myelombildung (Morbus Kahler) begleiten. Etwaige gleichzeitige Lymphozytose oder Leukoblastose könnte auf die lymphadenoide oder myeloische Natur der Myelome hindeuten. Meist aber verlaufen die Myelome nicht subleukämisch sondern völlig aleukämisch und auch ohne jede Reizungsmyelozytose. Gewöhnlich besteht aber medulläre myelophthisische Anämie dabei. (Pseudperniziöse Anaemia gravis.)

3. Besteht von seiten der allgemeinen Zellzählung keine wesentliche Hyperleukozytose, so besteht ein sogen. subleukämischer Zustand, i. e. ein Prodromal- oder Intermissionsstadium des Zelleinbruchs in die Blutbahn.[1])

C. Rückblick auf die hämatologischen Veränderungen des weißen Blutbildes.

Von seiten des Blutbildes aus den weißen Blutkörperchen kann festgestellt werden einzig und allein eine funktionelle Leukozytose oder eine Blutleukämie. Dieses sind die einzigen symptomatischen Bilder und Symptomenkomplexe an der leukozytären Komponente des Blutes.

In Betracht kommen zu diesem Zwecke von diagnostischen Manipulationen einmal bloße Veränderungen der absoluten Zahl und des relativen gegenseitigen Prozentverhältnisses der normalen Blutzellen; und zweitens Qualitätsveränderungen des Blutbildes, event. Neuauftreten atypischer Blutzellen, besonders heterotoper Unreifeformen.

Von prinzipiellen pathologischen Grundveränderungen an der weißen Komponente des Blutes kommen demnach folgende in Betracht:

1. Durch absolute Zahlbestimmung feststellbar:
   Eine Vermehrung der Zellen (Hyperleukozytose) oder Verminderung (Hypoleukozytose, Leukopenie) gegenüber der Norm.
2. Im mikroskopischen Blutbild:
   a) Eine einseitig prozentuale Vermehrung eines Zelltyp[2]) in der Leukozytenformel, also eine bloß quantitative Verschiebung gegenüber der Norm.
   b) Das Auftresen von Unreifeformen[3]) (eine qualitative Verschiebung gegenüber der Norm).

---

[1]) Natürlich kann trotzdem die Aleukämie (im Gewebe) akut verlaufen und als solche (aleukämisch) zum Tode führen.

[2]) Wir unterscheiden im normalen Blut dreierlei Haupttypen: die kleinen Lymphozyten, die großen Monozyten und die polynukleären α-, ε- und γ-Granulozyten.

[3]) Jede der genannten fünf Zellarten hat ihre besonderen Jugend- und artlichen Indifferenzformen. Das normale Blut führt nur reife Zellen verschiedener geweblicher Herkunft. Die Jugendformen und Vorstufen sind die normalen fixen Parenchymzellen des hämatopoetischen Gewebes (α-, ε-Myelozyten, lymphatische Interfollikulärzellen), die im Gewebe zu funktionsfähigen Blutzellen zu reifen haben, bis sie durch chemotaktisch funktionellen Reiz ins Blut gelockt werden, deren Übertritt ins Blut aber in Form dieser Gewebszellen, d. h. also als unreifer, weniger funktionsfähige Blutzellen, eine Heterotopie vorstellt.

b') Die Prävalenz der Jugendformen gegenüber den reifen Zellen.

Aus diesem Grundsymptom setzen sich zwei Hauptsymptombilder zusammen, die an der Leukozytenquote des Blutes sich abspielen, die Leukozytose und die Leukämie.

Bei beiden geschieht die hauptsächlichste diagnostische Manipulation durch die Mikroskopie; es sind also die hauptsächlichsten Feststellungen durch die Grundsymptome sub 2 zu treffen. Die Grundsymptome sub 1 der absoluten Zählung sind mehr von nur akzidenteller Bedeutung.

Findet sich eine Hyperleukozytose selbst noch so hohen Grades, so besagt das allein nichts im Sinne einer Leukämie, während eine Hypoleukozytose nicht gegen Leukämie spricht.

Findet man im Blutbild eine dieser typischen Zellen in absoluter oder relativer Vermehrung, so ist Leukämie ausgeschlossen.

Findet man bei Leukozytenvermehrung unreife blutfremde Vorstufen, etwa Myelozyten, so bedeutet das allein auch noch längst nicht Leukämie, vielmehr finden sich Myelozyten auch in der regenerativen Phase (Reizungsleukozytose) einer einfachen Leukozytose. Dasselbe gilt von Leukoblasten, die übrigens schwer von Monozyten und breitleibigen Makrolymphozyten zu unterscheiden sind. Hier muß also das sonstige Blutbild zur Differentialdiagnose mit herangezogen werden.

Bei einer typischen myeloischen Leukämie sind zu erwarten alle Arten granulierter Zellen und deren lymphoide Vorstufen bis herab zu den Stammzellen nebst allen artlichen Zwischenstufen phyletischer Differenzierung.

Dagegen besteht bei funktioneller Leukozytose eine Vermehrung einseitig nur in Einer Zellart, und, wenn Vorstufen in der regenerativen Phase oder bei direkter Reizungsleukozytose auftreten, so gehen diese über die Myelozyten und Leukoblasten nicht nach links hinaus. Also einseitige relative Vermehrung, oder Vorstufen nicht über die ontogenetischen Jugendstadien (Myelozyten, schmalleibige Lymphozyten) hinaus; oder beides[1]) sind die Zeichen bloßer zytotaktischer Reizung.

Dagegen gehört es zum Wesen der Leukämien, daß hier stets,

[1]) Z. B. findet sich bei verschiedenen Affektionen (Morbus Biermer, Morbus Banti, Typhus abdominalis) relative Lymphozytose bei absoluter Leukopenie. Hier betrifft der leukozytotische Reiz allein die Lymphozytose, zumal wenn hier noch nacktkernige Jugendtypen auftreten. Bloße indirekte Lymphozytose bei direkter negativer neutrozytotischer Reizung würde allein dann anzunehmen sein, wenn bei den neutropenisch verminderten Neutrophilen Jugendstufen aufträten.

wenn auch bei der chronischen Form meist nur in spärlicher Zahl, allertiefste Gewebsstammzellen, und in akuter Form sogar atypische Altersformen dieser (Riederzellen) auftreten. So findet man bei Lympholeukämie im Gegensatz zur Lymphozytose nicht nur schmalleibige kleine Jugendformen, sondern auch große lymphoblastische makrolymphozytäre Mutterzellen und deren typische breitleibige oder atypisch riedertypische Altersformen.

Dieses Verhalten, das bei einfacher Zytose fehlt, unterscheidet eine einseitige atypische akute Neutroleukämie von einer neutrophilen Leukozytose, eine einseitige lymphozythämische Lympholeukämie von einer Lymphozytose.

Findet man also eine vielseitige gemischtzellige Granulozytose (nebst Stammzellen), so liegt nicht eine Form der Leukozytose sondern Leukämie vor.

Findet sich einseitige Granulozytose, aber neben Myelozyten und Leukoblasten noch tiefste Stammzellen, und wohl gar Altersstufen dieser, so ist keine Leukozytose, sondern atypische Neutroleukämie anzunehmen.

Dasselbe gilt für das einseitige lymphozythämische Blutbild. Sind die Lymphozyten artlich nur typisch geartet, so liegt, auch wenn Jugendformen auftreten, nur eine Form der Lymphozytose vor, wenn auch eventuell im regenerativen Stadium.

Findet man noch atypische Lymphozyten, Makrolymphozyten oder gar typische oder atypische Altersstufen dieser, so liegt eine Form der Lympholeukämie vor.

Besteht eine Form der Leukozytose oder Lymphozytose in der regenerativen Phase, prävalieren aber außerdem in ihr die Jugendformen vor den reifen, so liegt ein bloßer Zustand zytotischer funktioneller und daher auch regenerativer Überanstrengung vor.

Besteht eine Form der Leukämie, Myeloleukämie oder Lympholeukämie, und prävalieren die Vorarten vor den höher differenzierten Arten, und zeigen sie Altersstufen, so handelt es sich um akute Leukämie.

Zeigt die Leukozytenformel eine Form der Leukozytose an, aber besteht von Seiten der allgemeinen Zählung keine Hyperleukozytose, sondern eher Leukopenie, so spricht das für einen Inkubationszustand oder Erschöpfungsgrad der leukozytotischen Reizung.

Besteht dagegen Leukämie ohne Hyperleukozytose, also subleukämischer Zustand, so spricht das für schwachen Durchbruch der gewucherten Gewebsmasse durch die Gefäßwände.

Wie zwischen relativer Leukozytose, Verschiebung nach links mit Jugendformen, absoluter Hyperleukozytose und Leukopenie alle Kombinationsformen existieren, so gibt es auch chronische und akute Leukämien im numerisch hyperleukämischen und subleukämischen Zustande.

Es ist also vor allem mikroskopisch zu untersuchen auf etwaige pathologische Blutzellen.

Wenn vorhanden, ob sie in nur Einer Zellart auftreten oder in mehreren, ob nur Jugendformen auftreten oder auch Vorarten.

Fehlen sie, ist die prozentuale Leukozytenformel auf einseitige prävalente Vermehrung Einer Zellart aufzunehmen.

Bestehen auch hier normale Verhältnisse, so kann die Untersuchung abgeschlossen werden. Besteht aber einseitige Vermehrung, muß auch noch die absolute Zellzahl bestimmt werden.

Einseitige Vermehrung Einer Zellzahl bei Stabilität der anderen Zellarten muß zur absoluten Hyperleukozytose führen. Nehmen andere Zellen gleichzeitig positiv ab, so resultiert absolute allgemeine Normalzahl, event. sogar Leukopenie.

Es ergibt somit allein schon die mikroskopische Untersuchung durch die einseitige Vermehrung einer Zellart in der Leukozytenformel das Bestehen einer funktionellen Leukozytose.

Die Qualität des Blutbildes bei Auftreten von Jugendformen Einer Zellart ergibt das Bestehen einer Leukozytose oder Lymphozytose der zweiten Phase, das gleichzeitige Auftreten von nur lymphozytären Mutterzellen oder verschiedener myeloischer Vorarten besagt aber das Bestehen einer Blutleukämie (leukämische Myelose oder Lymphadenie), die Prävalenz der Jugendformen bei bestehender Leukozytose einen Zustand reaktiver funktioneller Überanstrengung, bei vorhandener Leukämie aber die Akuität des geweblichen Wucherprozesses.

Schließlich zeigt die absolute Zellzahl bei bestehender Leukämie die Stärke des Durchbruches der wuchernden Gewebs- und Zellmassen in die Blutgefäße an, bei bestehender Leukozytose den Grad des Reizungszustandes bzw. des funktionellen Reaktionsvermögens des Gewebes.

Die Größe der absoluten Zahl spricht also bei Leukämie nicht für die Schwere des Prozesses und den Grad der Wucherung, sondern nur den der Zellabfuhr, bei Leukozytose nicht für den Grad der Infektion

und ihrer Virulenz, auch nicht für die Stärke der zytoplastischen Potenz, sondern umgekehrt nur für die Kraft des jeweiligen Reaktionsvermögens.

Es sind also festzustellen:

Das Bestehen einer Leukämie und ihre lymphadenoide oder myeloische Art, ebenso das Bestehen einer Leukozytose und ihre Art (Neutrophilie, Eosinophilie, Monozytose, Lymphozytose) aus der bloßen Mikroskopie.

Und zwar das Bestehen einer **Leukämie** und ihrer Art aus der Totalität der Qualität (qualitativen Totalität) des Blutbildes.

Ihre Chronizität oder Akuität aus dem numerischen prozentischen Verhalten zwischen indifferenten Vorarten und hochdifferenzierten Gewebs- und Jugendzellen.

Die Stärke des Einbruches in die Gefäße aus der Größe der absoluten Zahl.

Ebenso ist festzustellen das Bestehen einer **Leukozytose** überhaupt und ihre Art, und zweitens ihre näheren Umstände. Erstere läßt einen Rückschluß zu auf das Bestehen einer chemotaktischen noxotropen Reizung; letztere prognostische Rückschlüsse über die Chancen des Organismus im Kampf und bei seinen Versuchen zur Unschädlichmachung der Noxe; ob also die aggressive oder die reaktive Kraft größer ist.

Es kennzeichnet sich also das Bestehen einer Leukozytose und ihre Art schon mikroskopisch aus der einseitigen Zellvermehrung einer Art der normalen Blutzellen in der Leukozytenformel; gleichzeitige regenerative Phase derselben bei Auftreten auch noch der Jugendzellen in der betreffenden leukozytotisch vermehrten Zellart.

Funktionelle Überanstrengung der zytoplastischen Regenerationskraft wird durch die Prävalenz der Jugendformen im Arnethschen Bild angezeigt.

Weitere diagnostische bzw. prognostische Schlüsse ergeben sich aus der Kombination dieser Symptome, z. B. der absoluten Zellzahl und Qualität des Blutbildes.

So lassen Kombinationen aus dem Ergebnis der absoluten Zellzählung mit der mikroskopischen Feststellung einer Leukozytose ersten oder je nachdem zweiten Grades weitere prognostische Rückschlüsse zu auf das funktionelle Reaktionsvermögen hinsichtlich der Ausfuhr

der Zellen. So ist Hyperleukozytose in der ersten Phase ein gutes Zeichen, Leukopenie in der zweiten Phase und womöglich bei Prävalenz der Jugendformen sehr bedenklich für drohende Erlahmung der Reaktionskraft sprechend[1]).

Die zytoplastische Potenz des Gewebes und ihre Modalität wird erschlossen aus der Qualität des Arnethschen Blutbildes, je nachdem Jugendformen auftreten oder nicht, und das quantitative Arnethsche Bild, d. h. ob sie vor den reifen Zellen prävalieren oder Inferiorität haben. Treten Jugendformen auf, so besteht also schon ein Mißverhältnis zwischen funktionellem Zellanspruch und zytoplastischer Potenz, eine relative Insuffizienz, eine einseitige funktionelle Überanstrengung der letzteren. Prävalieren sie gar, so besteht ein besonders hoher Grad dieses Mißverhältnisses.

Dagegen wird die bloße funktionelle Reaktionskraft erschlossen aus der absoluten Zahlbestimmung. Sie sagt vor allem, ob genügend reizbares funktionierendes Zellmaterial vorhanden ist. D. h. umgekehrt, ist genügend reizbares Zellmaterial vorhanden, so besteht Hyperleukozytose.

Fehlt Hyperleukozytose bei relativer Leukozytose oder bei Auftreten von Jugendformen, so kann das beruhen auf funktioneller Erlahmung der Reaktionskraft, auf direkter aggressiver Lähmung der zu reizenden Zellart, auf totaler Lähmung und Erschöpfung der zytoplastischen Potenz, auf gleichzeitiger direkter negativer Chemotaxis und relativer Leukopenie der übrigen Zellarten. Zytoplastische Potenz und Reaktionsvermögen sind als solche wesensverschieden und theoretisch zu trennen, stehen aber naturgemäß im funktionellen Abhängigkeitsverhältnis zueinander. Ist die zytoplastische Potenz geschwächt, dann ist naturgemäß auch die funktionelle Reaktion herabgesetzt. Es

---

[1]) Ein sehr häufiges Symptom ist relative Lymphozytose bei absoluter Leukopenie. Hier ist nach unseren Regeln in erster Linie eine bestehende lymphotaktische Reizung anzunehmen, zumal wenn Jugendformen der Lymphozyten bestehen. Die absolute Leukopenie ist sekundär, eventuell durch bloße Indifferenz oder aber auch durch direkte Abnahme der Neutrophilen bedingt. Etwas anderes wäre es, wenn bei den an Zahl verminderten Neutrophilen Jugendformen aufträten! Dieses scheint aber bisher in der angezogenen Kombination mit relativer Vermehrung einer anderen Zellart nie realisiert zu sein. Wäre dieses der Fall, dann bestände in erster Linie neutrotaktisch-neutrozytotische Reizung mit Abnahme der Zellzahl und Jugendformen (was theoretisch unmöglich ist), und die relative Lymphozytose käme nur akzessorisch indirekt durch die negativ neutrotaktische Neutropenie zustande.

ist also zwar schon geringe allgemeine Hyperleukozytose oder selbst bloße Normalzahl und Leukopenie nur reifer Funktionszellen denkbar, doch wird sie gewöhnlich schon mit Linksverschiebung und Neozytose einhergehen. Umgekehrt ist eine linksverschobene Hyperleukozytose (Hyperneozytose) zwar denkbar, aber wo schon Jugendformen auftreten müssen, wird wohl Hyperleukozytose zumeist schon sehr bald in Fortfall kommen.

D. Rückblick auf das Blutbild von Anämie, funktioneller Leukozytose und Blutleukämie.

I. Die wichtigsten anämischen Veränderungen des roten Blutbildes.

Die hämotoxische Anämie kommt zustande durch toxogene funktionelle (Hb) und morphologisch-zelluläre (pathomorphe) Schädigung der Erythrozyten[1]) an Farbstoff und absoluter Zahl mit eventuell vorhandener daran sich sekundär anschließender und dann abnorm angestrengter aber trotzdem relativ insuffizienter, oder aber ganz fehlender (aplastischer) Regeneration seitens des Knochenmarkes.

Die toxische Schädigung kann eine einfache Erythrolyse sein mit Hb-Auslaugung und Hb-Verlust, oder es kann, in den sogenannten perniziösen Anämien, eine gleichzeitige chromotoxische Blutfarbstoffvergiftung chemisch (mit erhöhter Färbekraft der chemisch veränderten Hb) bestehen.

Entsprechend findet sich im Blutbild neben den konstanten allgemeinen degenerativen Symptomen der Oligochromämie und Oligozythämie mikroskopisch von obligatorischen degenerativen Symptomen Anisozytose, in schweren Fällen Poikilozytose eventuell (bei perniziöser Anämie) Hyperzytochromie und in schweren Fällen Schistozytose.

Von akzidentellen Symptomen regenerativer Bedeutung Jugend-

---

[1]) Bei den Erythrozytosen und Erythrämien (durch Hypertonie oder Höhenluft) besteht Vermehrung und vermehrte Ansammlung der Bluterythrozyten bei absolut vermehrtem aber doch relativ vermindertem Untergang. Es ist die Erythrozytenvermehrung keine solche durch primär vermehrte Zellbildung (wie bei Leukämie), sondern allenfalls nur eine sekundär reaktive und kompensatorisch vermehrte Zellbildung (wahrscheinlich infolge verschlechterter O_2-Bindung oder Lungenlüftung. Bei der Vaquez-schen splenomegalischen Form der Polyglobulie besteht jedenfalls relativ verminderter Untergang, vielleicht durch primäre funktionelle Milzinsuffizienz.

formen wie Polychromophilie, basophile Punktierung, Jollykörper, Erythroblasten, besonders in schwer hämotoxischen Formen bei gleichzeitiger myelotoxischer Schwäche oder medullärer Reaktionskraft auch Megaloblasten.

II. Die Veränderungen des weißen Blutbildes.

Sie zerfallen in die funktionellen Leukozytosen und in die Blutleukämien. Bei beiden handelt es sich bei der eventuellen Blutveränderung um vermehrte Zellansammlung im Blut.

Bei der Leukozytose beruht diese aber auf vermehrter elektiver funktioneller Reizung und Anlockung funktionskräftiger ergastischer Zellen ins Blut, also bloß vermehrtem Übertritt und verstärkter Zellmobilisation der blutreifen Gewebszellen.

Bei der Blutleukämie dagegen in erster Linie auf vermehrter plastischer Reizung, i. e. vermehrter Zellbildung im Gewebe mit einem nur eventuellen und erst sekundären gleichzeitigen vermehrten Zellübertritt der vermehrten neugebildeten unreifen, lediglich germinativ tätigen Gewebszellen ins Blut.

Entsprechend finden sich

a) bei der Leukozytose
neben möglicher aber nicht konstanter Vermehrung der allgemeinen Zellzahl — mikroskopisch, von obligatorischen Symptomen: relative Vermehrung der normalen Typen einer Zellart in der Leukozytenformel.

Von akzidentellen Symptomen regenerativer Bedeutung: Auftreten von ontogenetischen unreifen Jugendformen in dieser Zellart, event. sogar Prävalenz dieser Jugendstufen.

b) Bei der Blutleukämie
neben meist aber nicht stets vorhandener Vermehrung der allgemeinen Zellzahl — mikroskopisch, von obligatorischen Symptomen: Auftreten von unreifen Vorstufen und phyletisch tiefen Vorarten mit allen Entwicklungszwischenstufen der Reifung und Unreife bis hinunter zu den tiefststehenden Stammzellen.

Von akzidentellen Symptomen event. eine Prävalenz der Vorstufen (in den akuten Fällen) und Fortfall der reifen und höher differenzierten Zellformen.

Wir haben also:

I. Hämopathische Anämie.

Obligatorisches Hauptsymptom: degenerativer Symptomkomplex,

mikroskopisch: Pathomorphien, Anisozytose, in höheren Graden Poikilozytose; eventuell Hyperchromie der pathomorphen Blutzellen in den perniziös-chromotoxischen Fällen; in höheren Graden verbunden mit Schizozytose,

sonstige Symptome: Oligochromämie verbunden mit Oligozythämie,

akzidenteller regenerativer Nebensymptomkomplex: mikroskopisch einzelne oder mehrere Arten von Unreifeformen: Polychromasie und basophile Punktierung in kernlosen und kernhaltigen Zellen als Zeichen plasmatischer Unreife; Jollysche Kernreste, Erythroblasten, eventuell Megaloblasten als Zeichen der Kernunreife; kernlose Gigantozyten und Hämobasozyten als Zeichen vorzeitiger Kernreifung und Entkernung bei artlicher Unreife. Polychromasie und Normoblasten als Zeichen normaler Regeneration; basophile Punktierung und Megaloblasten als Zeichen schwererer pathologischer Regeneration.

II. Funktionelle Leukozytose.

Hauptsymptom: relative Vermehrung einer Zellart im mikroskopischen Bild,

Nebensymptom: allgemeine Hyperleukozytose oder Leukopenie; im mikroskopischen Bild Auftreten einfacher Jugendformen, event. in Prävalenz vor den Reifeformen.

III. Blutleukämie.

Hauptsymptom: Im mikroskopischen Bilde Auftreten von blutpathologischen Zellen, jedenfalls tiefster Stammzellen, eventuell mit allen Übergängen und Zwischenstufen der lymphoplastischen oder myeloischen Entwicklung und mit atypischen Formen gestörter oder überstürzter Zellreifung.

Nebensymptom: event. Hyperleukozytose.

E. Über die Blutzusammensetzung bei Krankheiten nebst Ausblicken zur hämatologischen Krankheitsdiagnose aus dem Blute.

Wir haben im Vorstehenden eingehend Wesen und symptomatologische Bedeutung der Anämien, der Leukozytosen und der verschiedenen Blutleukämien besprochen.

Wir haben gesehen, daß man im Blut bei der hämatologischen Untersuchung ganz allgemein nur Symptome, symptomatische Veränderungen wahrnimmt. Nur der Befund der Malariaparasiten deckt eine Ätiologie bzw. Krankheit auf, nur die degenerativen Heinzkörper bestimmte Gruppen von Vergiftungen, die Hyperchromasie eine bestimmte Gruppe toxischer Anämien, nämlich die perniziös-chemotoxischen. Im allgemeinen aber sind die Anämien ebenso wie die einfachen funktionellen Lymphozytosen und Leukozytosen der verschiedenen Blutzellen im ganzen ziemlich unspezifische begleitende Folge- und Nebensymptome der verschiedensten dyskrasischen Allgemeinerkrankungen, je nachdem diese mehr die rote oder die weiße Blutkomponente in Mitleidenschaft ziehen,[1]) die Erythrozyten erythrolysieren, die Leukozyten funktionell chemotaktisch oder opsonisch phagozytotisch oder sonst noxotrop affizieren, und das hämatopoetische leukoblastische Myeloidgewebe oder das Lymphadenoidgewebe, d. h. dessen Zellen, vom Blut aus also indirekt, oder direkt irritieren. Sie sind daher nicht der Blutausdruck eigener spezifischer Krankheiten. Die verschiedensten Krankheiten können mit gleicher Form von Anämie oder Leukozytose einhergehen. Das Umgekehrte allerdings, daß dieselbe Krankheit unter Umständen mit verschiedener Leukozytose oder gar Anämie einhergeht, ist seltener, wennschon es auch vorkommt (Karzi-

---

[1]) Manche Noxen wirken zugleich auf beide Blutbestandteile und zwar dann meist relativ stärker auf Erythrozyten als auf Leukozytèn. Auf die Erythrozyten direkt als lipolytische Erythrolytika, sie degenerativ zerstörend und nekrobiotisierend, und dadurch Anämie verursachend; auf die Leukozyten nur als Lipasen, ihre Lipoidmembran andauend und verseifend, und dadurch chemotaktisch zur Lokomobilität anreizend; also einerseits anämisierend, andererseits leukotaktisch und im weiteren Verlauf, leukoregenerativ, d. h. leukoplastisch. (Speziell Bakteriengifte wirken vielfach leukotaktisch und zugleich anämisierend, desgleichen Saponine, Pyrodin usw.) Speziell die akuten Leukanämien dürften hierher gehören. Oft sind diesen Giften auch Komponenten beigesellt, die die Blutplättchen zerstören und so die Gerinnung hemmen (Schlangengift, Morbus Biermer), oder die Endothelien vergiften und so Hämorrhagien veranlassen (akute Leukämie, Retinalblutungen bei Morbus Biermer).

nom mit einfacher und mit perniziöser Anämie, generalisierte maligne lymphadenomatöse Pseudoleukämie mit Lymphozytose, Neutrophilie oder Eosinophilie).

Einzig allein die Blutleukämien sind, obwohl ebenfalls sekundär symptomatischer Natur, immerhin doch der Ausdruck eigener charakteristischer und ganz bestimmter und histologisch wohl begrenzter Krankheitsprozesse, die sich nur im Gefolge dieser, sonst aber bei keiner anderen Krankheit finden.

Es folgt daraus, daß sich die meisten sonstigen Krankheiten, falls nicht ganz spezifisch ätiologische oder pathomorphe Blutkriterien auftreten, was im allgemeinen sehr selten ist (Malariaparasiten, oder aber Ehrlich-Heinzsche Innenkörper und Hyperchromie bei einer ganzen Gruppe von Blutfarbstoffvergiftungen usw.), wenn überhaupt im Blut, hier immer nur prinzipiell gleichartig in Form von allgemeiner Anämie oder Leukozytose manifestieren werden.

Dagegen können spezifische Unterformen von Anämie und besonders von Leukozytosen, spezifische Gruppierungen von anämischen oder leukozytotischen Partialsymptomen für gewisse Leukozytose oder Anämie erregende Krankheiten spezifisch sein.

Es ist ferner klar und ist auch tatsächlich der reale Fall, daß sich dementsprechend Anämie und Leukozytose, als koordinierte Koeffekte Eines Prozesses, häufig selbst auch miteinander vergesellschaften.

Eine spezielle Krankheitsdiagnose aus dem Blut wird sich demgemäß, wenn überhaupt, so höchstens immer nur durch bestimmte spezifische oder mindestens charakteristische Besonderheiten dieses Assoziationsverhältnisses ermöglichen lassen.

So gehen z. B. besonders viele chronische Vergiftungen und toxische Prozesse zugleich mit Anämie und bestimmter Leukozytose einher (Karzinom, Pseudoleukämien, Morbus Banti, Morbus Kahler, Morbus Biermer). Ja sogar die leukämischen und aleukämischen Prozesse können dementsprechend ebenfalls sowohl mit Anämie neben der leukämischen Leukozytose vergesellschaftet sein, wie auch u. U. mit bestimmten Reizungsleukozytosen oder Lymphozytosen verbunden seien.

So gehen gewöhnlich die hämotoxischen Anämien mit ihrer regenerativen Erythroblastose noch mit chemotaktischer Leukozytose

einher[1]), während die myelophthisischen und myelotoxischen Anämien mit ihrer Austreibungserythroblastose meist noch eine begleitende Reizungsleukozytose aufzuweisen habe. Oft sind beide Syndrome schwer symptomatologisch zu trennen, zumal hämotoxische Prozesse vielfach auch mit Myelotoxikose einhergehen.

So geht die generalisierte lymphadenoide Aleukämie, wenn medullären Sitzes (die aleukämische Knochenmarksadenie), ferner die lympho-

---

[1]) Wir fanden, daß es zwei Formen von Leukozytose und zwei verschiedenartige Anämien gibt.

Bei den Leukozytosen I unterschieden wir:

a) eine primär hämatische chemotaktische Leukozytose mit einer sekundären regenerativen myelozytären Phase (sekundäre chemotaktische Myelozytose regenerativer Natur),

b) eine direkte primär myelozytäre Reizungsleukozytose.

Bei den Anämien II:

a) eine primär hämatisch-hämotoxische Anämie mit sekundärer Regenerationserythroblastose,

b) eine primär myelopathische (myelophthisische bzw. myelotoxische) Anämie mit primärer Austreibungserythroblastose.

Es entspricht der hämatisch-chemotaktischen Leukozytose und ihrer regenerativen myelozytären Phase auf der anämischen Seite die erythroblastische sekundäre Regeneration bei den primär hämotoxischen Anämien; dagegen der Reizungsleukozytose und primären Myelozytose bei toxischer myeloider Metaplasie auf der anderen erythrozytären Seite die direkte Austreibungs- und Reizungserythroblastose bei den myelopathischen und myelotoxischen Anämien durch metaplastische Prozesse und primäre oder sekundäre Hyperplasien im Knochenmark.

Wie Anämien und Leukozytosen im allgemeinen vielfach miteinander auftreten, wobei sie meist beide mehr oder weniger direkt miteinander koordinierte Koeffekte einer gemeinsamen Ursache sind, so gehen insbesondere hämatische Anämien vielfach mit begleitender toxisch-chemotaktischer Leukozytose einher und umgekehrt, dagegen myelopathische Anämien mit direkter Reizungsleukozytose.

Die Myelopathie kann dabei entweder eine blande mechanische sein durch bloße hyperplastische primäre oder sekundäre Wucherungsprozesse des Markes oder im Mark. Entsprechend besteht dann einfache myelophthisische Anämie mit verringerter Blutbildung und kompensatorischer Austreibungserythroblastose neben einer Reizungsleukozytose.

Oder die Myelopathie besteht in Myelotoxikose mit myelotoxisch-megaloblastischer Anämie, begleitet von einer direkten toxischen Leukoblastose und Myelozytose als Folge der toxischen myeloiden Markmetaplasie. Oft besteht auch (so bei akuter Leukämie) toxische Hypermetaplasie.

Schließlich aber sind die hämatischen Prozesse vielfach mit der entsprechenden myelopathischen kombiniert, so chemotaktische Leukozytose mit toxischer Gewebsmetaplasie, hämotoxische mit myelotoxischer Anämie, und eine genaue Analyse aus dem Blutbefund ist da unmöglich.

zytomatöse Myelombildung oft mit myelophthisischer Anämie und Reizungsmyelozytose einher. Dagegen die akute leukämische Myelose oft mit hämotoxischer Anämie chromotoxisch perniziösen Charakters und Reizungslymphozytose. Man bezeichnet solche Kombinationen von Myeloleukämie und perniziöser Anämie als Leukanämie. Die chronische myeloide Leukämie zeigt stets Reizungserythroblastose normoblastischen Charakters.

Auch granulomatöse Pseudoleukämien lymphatischen oder lienalen Sitzes sind oft mit Anämie vergesellschaftet oder verursachen solche. Man spricht dann von Anaemia lymphatica und Anaemia splenica.

Im einzelnen ist es oft nicht leicht die Art einer Anämie zu bestimmen, bzw. hämatische und myelopathische Anämie sind oft miteinander verbunden und differentialdiagnostisch nicht scharf voneinander zu trennen, da Misch- und Übergangsbilder vorkommen. Mit anderen Worten, es ist schwer zu entscheiden, ob die wohl stets vorhandenen Erythrodegenerationen primär und direkt ursächlich, oder sekundäre Folgen sind. Liegt doch ferner das differentialdiagnostische direkte Kriterium nur darin, ob die eventuellen „regenerativen" Jugendsymptome der Erythrozyten primär im Vordergrunde stehen (primär myelopathische Formen), oder von subordinierter akzidenteller sekundärer Bedeutung sind. Einen wertvollen Fingerzeig geben da die begleitenden Nebenumstände des Symptombildes.

So kann Karzinomatose und Sarkomatose bald, in den gewöhnlichen Fällen, mit einfacher hämotoxischer (seltener perniziöser), wie (in den Fällen mit Knochenmarksmetastasen, Morbus Kahler) mit myelophthisischer Anämie einhergehen. Im ersten Falle pflegt noch eine gewöhnliche einfache Leukozytose, im letzten Falle eine medulläre Reizungsmyelozytose mit Plasmozytose nebenher zu laufen.

Oft ist auch beides miteinander kombiniert. Es kann hämatische und medulläre Leukozytose, hämotoxische und myelophthisische Anämie miteinander verbunden sein. Die diagnostische Analyse ist dann in exakter Weise schwer durchführbar.

Gewöhnlich sind es nur die einfachen erythrolytischen hypochromen Anämien, die toxische Krankheiten begleiten. Perniziöse chromotoxische Anämien finden sich seltener, so dagegen fast stets bei Morbus Biermer, meist bei Bothriocephalus, hier und da in der Gravidität und im Postpuerperium, gewöhnlich bei akuter Myeloleukämie, bei Anaemia splenica infantum Jakschii, seltener bei Morbus Banti und bei Karzinose.

Wir haben also folgendes zu berücksichtigen:

Leukozytose ist Blutsymptom verschiedenster Krankheiten, bei denen im Blut chemotaktische und die funktionelle Zellreaktion herausfordernde Agentien kreisen, oder wo direkt im zytoplastischen Retikulusgewebe derartige, irritative Metaplasie erzeugende, leukotaktische Agentien deponiert und retiniert werden.

Anämie (und selbst perniziöse Blutanämie), ist Blutsymptom verschiedenster hämotoxischer und myelopathischer Krankheiten; eine eigene Anämiekrankheit, deren Essenz in diesem Symptom liegt, gibt es daher nicht. Bei der vermutlich autotoxischen Hämotoxikose der Biermerschen Krankheit besteht gewöhnlich dieselbe chromotoxisch-hyperchromophile symptomatische (perniziöse) Blutanämie am Rotblut, die sich auch als Blutsymptombild bei anderen Krankheiten als auf anderer ätiologischer Basis (Bothriozephalus, Karzinom) finden kann.

Leukämie ist das Blutsymptom allein der spezifischen leukämischen Erkrankungen des hämatopoetischen Apparates.

Bei jeder vollständigen hämatologischen Blutdiagnose müssen somit die Symptome am Rotblut, an den Plättchen, und den Leukozyten gesondert betrachtet, analysiert und berücksichtigt werden.

An allen drei Komponenten des Blutes müssen aus den gefundenen Partialsymptomen Symptomkomplexe konstruiert, und diese erythrozytären und leukozytären Symptomenkomplexe wieder zu Blutbildern vereinigt werden.

Vielfach sind toxische Anämien mit begleitender toxischer Leukozytose verbunden; vielfach auch akute Leukämien mit Anämie, wobei die toxischen Noxen verschiedene Komponenten haben, welche Erythrolyse, Chromotoxikose, Plättchenzerstörung mit behinderter Gerinnung, Hämorrhagie und Leukotaxis bewirken.

Allein durch die Besonderheit der Partialsymptome unterscheiden sich vielfach die einzelnen symptomatischen Anämien und auch Leukozytosen voneinander bei Krankheiten, deren Hauptsymptome Anämie, oder Leukozytose, oder gemischte Blutbilder aus beiden sind; aber vielfach weniger durch das betreffende anämische Hauptsymptom selbst, das in den zwei betreffenden, zur Differentialdiagnose stehenden Krankheiten prinzipiell gleich sein kann, als durch das begleitende leukozytotische (oder erythroanämische) Blutnebensymptom; z. B. unterscheiden sich öfters zwei verschiedene sekundäre toxische Anämien, bzw. toxische Krankheiten mit konkomittierender einfacher oder chromotoxisch-

perniziöser Blutanämie nicht durch die Hauptkomponente des Blutbildes am Rotblut, die in allen ihren Partialsymptomen bei beiden gleich sein kann, — oder zwei Leukozytosen nicht durch das Weißblutbild selbst, sondern durch die begleitenden Nebensymptome. Die betreffenden Anämien z. B. durch die an und für sich nebensächliche begleitende aber in beiden Fällen typisch differente Leukozytose, das Verhalten der Plättchen usw. Zwei neutrophile Leukozytosen durch das besondere sie spezialisierende relative Verhalten der Lymphozyten oder Monozyten usw.[1])

Es pflegt hiernach, um nur einige derartige spezifisch differente **Krankheiten des hämatopoetischen Apparates** zu erwähnen, einherzugehen, bzw. folgende Symptomenkomplexe aufzuweisen:

Morbus Banti eine meist einfache hämotoxische Anämie, und relative Monozytose bei allgemeiner Leukopenie.

Morbus Jaksch mit perniziöser, bzw. myelotoxischer Anämie, mit Reizungsmyelozytose und Eosinophilie.

Morbus Kahler mit myelophthisischer (pseudoperniziöser) Anämie, Reizungsleukoblastose (bei sekundärer Myelomatose) gelegentlich mit relativer Lymphozytose oder Leukopenie (bei primärer Myelomatose).

Morbus Hodgkin mit geringer hämatischer, seltener myelophthisischer (Knochenmarksmetastase) Anämie und chemotaktischer Neutrophilie oder neutrophiler Reizungsleukozytose. Auch wohl, seltener, mit Bluteosinophilie und Lymphozytose.

Morbus Biermer mit perniziöser chromotoxischer Anämie am roten Blutbild (also mit deren spezifischer obligatorischer Erythrodegeneration und akzidentellen Zeichen von Erythroregeneration); ferner mit relativer Lymphozytose bzw. Mikromyeloblastose bei rechtsverschobener absoluter Leukopenie (bzw. absolute Leukopenie und rechts verschobener Neutrophilie bei relativer Lymphozytose), schließlich noch mit Plättchenarmut.

Im einzelnen seien außerdem nur noch erwähnt.

---

[1]) So können z. B. zwei äußerlich klinisch sehr ähnliche Exantheme different sein durch die besondere verschiedene Art ihrer Blutleukozytose. Haben sie aber artlich die gleiche neutrophile Leukozytose, so können sie durch derartige besondere, stets konstante, Nebenerscheinungen am leukozytären Blutbild different sein und auseinandergehalten werden.

Die **Anaemia lymphatica und splenica.** Pseudoleuk-Anämie.[1]) Unter

[1]) Es wären an dieser Stelle vielleicht noch ein paar Worte über die sogenannten Pseudoleukämien im allgemeinen zu sagen. Man versteht unter Pseudoleukämie einen klinischen Krankheitssammelbegriff, alle die Krankheiten, die mit multiplen oder generalisierten, klinisch palpablen Schwellungen des hämatopoetischen Apparates, speziell und hauptsächlich der Lymphdrüsen, aber auch der Milz oder beider einhergehen, aber ohne typischen lymphämischen oder myeloleukämischen Blutbefund. Wir unterscheiden pathologisch hier folgende Hauptformen von Krankheiten.

A. Lymphatische Pseudoleukämie oder das maligne Lymphom (maligne Lymphadenomatose).

1. Reine lymphadenoide Parenchymwucherungen. a) einfach-hyperplastische, b) sarkoide.
   - 1a. Die lymphatische Aleukämie oder **aleukämische Lymphadenie**, i. e. die multiple, einfach hyperplastische generalisierte Lymphadenomatose mit Aleukämie des Blutes, also eine lymphadenoide Lymphdrüsenleukämie ohne Blutleukämie, ohne leukämischen Blutbefund, bei der das Blut gar nicht, oder bloß lymphozytotisch, oder sublymphozythämisch verändert ist. Also Prodromal- oder Intermissionsstadium der lymphämischen Leukämie.
   - 1b. Die regionäre oder generalisierte Kundratsche Lymphosarkomatose. Blut meist nicht verändert, oder Lymphozytose, oder sublymphozythämisch. Hierher auch das Prodromalstadium der Sarkolympholeukämie*).

2. Parenchymatöse und zugleich stromatische Wucherung des lymphatischen Gewebes. a) einfach granulierende b) granulosarkomatöse
   - 2a. Die generalisierten Lymphogranulomatosen oder **Granulolymphadenomatosen**
     - α) malarisch, luetisch, trypanisch (Schlafkrankheit), tuberkulös (Sternberg)
     - β) maligne kryptogenetische Lymphogranulomatosis (Morbus Hodgkin) (Typus Paltauf-Benda)
     - γ) Drüsenaffektion bei Mycosis fungoides und Morbus Miculicz

     } im Blut meist bloße (polynukleäre) Neutrophilie, seltener Eosinophilie.
   - 2b. Die generalisierten Granulosarkomatosen des Lymphdrüsenapparates (Dietrich).

B. Die lienale Form der Pseudoleukämie.

a) Die hyperplastisch leukämischen Formen, meist mit Lymphdrüsenaffektion verknüpft, sind nicht leicht als solche zu erkennen und finden sich in den Prodromen oder Intermissionen sowohl bei Lympho- wie Myeloleukämien.

b) Das isolierte primäre Splenosarkom des Milzparenchyms sehr selten. Häufiger das lienale primitive Stromasarkom oder sekundäre Sarkom der Milz.

c) Am wichtigsten sind die Milzgranulome.

Hierher vor allem

die großzellige Splenomegalia Gaucher
die Morbus Banti
die Anaemia lienalis infantum Jaksch
die Splenomegalia tropica Kala-azar

} uncharakteristischer Blutzellbefund, einfache Leukozytose, seltener Monozytose.

*) Eine aleukämische Lymphadenie und Lymphosarkomatose muß nicht leukämisch werden, sondern kann dauernd aleukämisch bleiben.

dieser Bezeichnung faßt man zusammen Zustände granulomatöser Lymphdrüsen[Hodgkin, Sternberg]- und Milz[Banti[1])-Jaksch]pseudoleukämie mit begleitender einfacher oder perniziöser sekundärer hämotoxischer Anämie.

Hierher gehört auch die lymphadenoide und myeloische hypoplastisch sarkoide Knochenmarksaleukämie (aleukämische lymphozytomatöse oder myeloische Knochenmarkswucherungen = aleukämische medulläre Lymphadenie oder Myelose) mit begleitender myelophthisischer pseudoperniziöser Anämie und gelegentlicher Reizungsmyelozytose.

In den lymphadenoiden Fällen der medullären Aleukämie handelt es sich einfach um Substitution des myeloischen Erythroblastengewebes durch wucherndes medulläres Lymphadenoidgewebe, daher hier neben Lymphozytose auch Reizungsmyelozytose und Erythroblastose; in den myeloischen Fällen event. um verringerte Bildung von Erythroblasten bei verringerter Umbildung von lymphoidozytären Stammzellen in Hämoblasten infolge vermehrter Myeloleukozytenbildung dieser, i. e. vermehrter Umbildung der Lymphoidozyten in Myelozyten. In das Gebiet der medullären Aleukämie gehören auch die hypoplastischen und sarkoiden Lymphozytomatosen und lymphoidozytären myeloblastischen primären **Myelomatosen** (Morbus Kahler).

Die lymphatische und lienale einfach granulomatöse Pseudoleukämie (generalisierte Lymphogranulomatose und Splenogranulomatose) ohne Anämie gehen als solche meist nur mit indifferentem Blutbefund, Neutrophilie (lymphatische Form), selten Monozytose (lienale Form) einher.

Die nicht zugleich anämische, also bloße lymphatische (richtiger lymphadenoide) Aleukämie, also die hyperplastisch-(leukämische) oder sarkoide (lymphosarkomatöse) Form der lymphatischen Pseudoleukämie, (richtiger als lymphadenoide Aleukämie oder aleukämische Lymphadenie bezeichnet), geht entweder ohne jede qualitative Blutveränderung einher, oder qualitativ lympholeukämisch, aber quantitativ subleukämisch (relative Lymphozythämie).

---

[1]) Das Hämatoxin stammt hier vielfach, wie der günstige Erfolg der Splenektomie zeigt (der günstige Erfolg der isolierten Milzbestrahlung bei Myeloleukämie ist aber doch kein Gegengrund gegen die Annahme einer leukämischen Systemerkrankung), aus dem Granulomgewebe; die Anämie ist in gewissem Sinne der granulomatösen Wucherung subordiniert, ihre deuteropathisch symptomatische Folge; genauer genommen dürfte die Noxe in der Milz direkt Granulomatose, im Blut und Knochenmark aber dadurch indirekt Anämie machen. Die Anämie ist nicht Folge der Milzgranulomatose, sondern Granulomatose und Anämie sind koeffektive Folgen derselben Noxe.

Leukanämie. Hier handelt es sich um Kombinationen chronischer oder besonders auch akuter lymphadenoider und besonders myeloischer Leukämien mit begleitender Anämie.

In den chronisch-lymphozytären Fällen besteht einfache, der Leukämie subordinierte sekundäre myelophthisische Anämie infolge medullärer Wucherung von heterogenem Lymphadenoidgewebe mit Substitution des Erythroblastengewebes.

Bei den chronisch myeloischen Fällen besteht ebenfalls fast konstant kleinere oder größere Reizungs- oder Austreibungserythroblastose durch das wuchernde Myeloidgewebe.

In den akut myeloischen Fällen der eigentlichen Leubeschen Leukanämie handelt es sich dagegen um eine der leukämischen Wucherung koordinierte hämophthisische Anämie perniziösen Charakters, also um Kombination von perniziöser hyperchromer Anämie (Erythrophthise) am Rotblut und Blutleukämie (mit entsprechender Gewebswucherung). Hier sind Gewebsleukämie, erythrotoxische Anämie, Plättchenmangel und endotheliotoxische Hämorrhagie Koeffekte derselben ätiologischen Noxe.

Nicht aber besteht hier Kombination von primärem Morbus Biermer mit zufällig begleitender Leukämie oder sekundärer leukämoider Leukozytose (Naegeli).

Bei **Chlorose** besteht:

Von seiten der Roten:

normale Zahl (Normozythämie), Oligochromämie. Index < 1.

Mikroskopisch: partielle zentrale chlorotische Anochromie bei sonstiger Normomorphie.

Von seiten der Weißen: einfache neutrophile Leukozytose, öfters auch Lymphozytose und Monozytose (vielfach wohl auch Leukoblastose durch Knochenmarksreizung[1])) nebst starker Plättchenvermehrung.

Unter Chloroanämie versteht man die Kombination von (myelopathischer) Chlorose mit sekundärer hämotoxischer pathomorpher Erythrodegeneration (Anisozytose, Poikilozytose), eventuell auch mit anämischen Regenerationen (basophile Punktierung, Polychromasie).

---

[1]) Wodurch die Chlorose selbst sich als eine Art primärer myelopathischer Anämie darstellt, sei es daß es sich um eine durch interne endokrine Hormondyssekretion seitens der Germinativdrüsen bedingte verringerte medulläre Hb-Hypoplasie oder um primäre Hämoglobinbildungsschwäche handelt, bei der die Hyperplasmie nur von koordinierter sekundärer Bedeutung ist.

Die mikroskopische Erythrozytenchlorose (partielle Anochromie) ist in solchen Fällen mit Anisozytose und Poikilozytose (also mit Dysmorphie), event. mit Polychromophilie, basophiler Punktierung, und in seltenen Fällen mit Erythroblastose verbunden. Es besteht dann also einfache degenerative Anämie mit Chlorose der Anisozyten und Poikilozyten, oder anämische Anisozytose und Poikilozytose seitens der chlorotischen Blutscheiben.

II. Teil.

Technik der speziellen praktischen Blutuntersuchung.[1])

Allgemeines.

Alle Teile der Blutuntersuchung, so die Kardinalmaßnahmen der Hb-Bestimmung, der Zählung und der Herstellung des mikroskopischen Präparates, haben zur Vorbedingung die nämliche Manipulation, nämlich die Entnahme der Blutprobe.

Für alle Arten der Blutuntersuchung gilt das Gesetz, das immer noch vielen Praktikern nicht genügend bekannt ist, daß sich die Einleitung der Blutuntersuchung unmittelbar an die Blutentnahme anzuschließen hat, somit, wenigstens in ihren ersten Phasen, an die Gegenwart des Patienten gebunden ist. Das hat zu bedeuten, daß, im Gegensatz zur bakteriologischen und serologischen Blutuntersuchung, die hämatologische Untersuchung nicht eine Verschickung der nativen Blutprobe an den betreffenden Untersucher, etwa eines Blutquantums im Glasgefäß, verwerten kann Allenfalls erst eine lege artis präparierte Blutprobe (ein im Melangeur verdünntes Blut zur Zählung, oder ein Bluttrockenpräparat behufs Färbung und Durchmusterung) kann zur Weiterbehandlung im Laboratorium verschickt werden.

Was die notwendige **Blutentnahme** anbetrifft, so widerrate ich zu

---

[1]) Eine genaue Beschreibung der verschiedenen hier zur Verwendung gelangenden Apparate und Instrumente selbst, sowie die Erläuterungen ihres wissenschaftlichen Prinzipes ist hier nicht beabsichtigt. Sie wird als bekannt vorausgesetzt. Abgesehen davon, daß Gebrauchsanweisungen stets beim Kauf den betreffenden Apparaten beigegeben werden, sind Beschreibungen auch schon so und so oft und zu wiederholten Malen in den verschiedenen Leitfäden der Hämatologie (Grawitz, Naegeli, Türk, Engel) gebracht worden, daß sich ihre Reproduktion hier erübrigt. Ich begnüge mich hier statt dessen mit der Empfehlung der in vieljähriger Erfahrung erprobten Handgriffe bei deren Handhabung und Anwendung, die ja in den zitierten Büchern meist fehlt, so daß ich hier eine Lücke ausfülle.

diesem Zweck auf Grund langjähriger Erfahrung die Entnahme aus dem Ohrläppchen, desgl. die Entnahme mittelst des so beliebten, aber barbarischen und für viele Zwecke der hämatologischen Untersuchung auch nicht sehr geeigneten Frankeschen Schneppers. Derselbe bohrt oft bei falscher Handhabung unter großer Schmerzhaftigkeit bis auf das Fingerperiost und setzt für Deckglaspräparate überhaupt viel zu große Blutstropfen. Für Zählung, Hb-Bestimmung und Objektträgerpräparate ist er allenfalls zu brauchen.

Ich empfehle die Entnahme aus der Fingerbeere und zwar entweder mittelst einer kleinen Lanzette (event. mit Platin-Iridiumspitze) oder mittelst der bajonettförmigen Hälfte einer abgebrochenen, neuen, allenthalben vorhandenen, leicht erhältlichen und wohlfeilen Stahlfeder, welches Instrumentchen man sich jederzeit improvisieren und leicht durch Ausglühen sterilisieren kann. Man kann hiermit dann auch einen Federhalter montieren (s. Fig. 1a u. 1b).

Fig. 1a.

Fig. 1b.

Es zerfällt also somit jede der drei Kardinalmanipulationen der Blutuntersuchung in zwei Hauptaktionen, einmal in die überall gleiche, vorbereitende Aktion der Entnahme des Blutstropfens mittelst eines der beiden vorgenannten Instrumente, und zweitens in die eigentliche spezifische Blutuntersuchung mit ihren verschiedenen Sondermanipulationen und Handgriffen.

§ 1. Die Blutentnahme.

Das Fingerglied des Patienten wird sorgfältig mittelst Alkohol und Äther von Schweiß und Fett gereinigt. Auch die Hände des Untersuchers sollen möglichst kühl und trocken sein. Man umfaßt und umspannt das vorletzte Fingerglied (am besten des Zeige- oder Mittelfingers der linken Hand), nachdem es durch einiges Herabhängen sich mit Blut gefüllt hat, fest mit der eigenen linken Hand, die Innenfläche des Patientenfingers dem Untersucher zugewendet, und vollführt rechtshändig mit der Lanzette oder Feder, deren Breitseite rechtwinklig zu den Hautlinien des Papillarkörpers gehalten wird, ganz rasch einen kleinen nicht zu tiefen Einstich. Bei richtiger Handhabung vollzieht sich dieser kleine Eingriff absolut schmerzlos.

Der jedesmalige erste hervorquellende Tropfen wird prinzipiell stets unbenutzt mit sauberem Tuche abgewischt. Auch im Verlauf der fortgesetzten Blutentnahme zwecks mehrmaliger Kontrolluntersuchungen (Anfüllen zweier Zähl- und Mischpipetten; Herstellen mehrerer Deckglaspräparate) wird ein von der ersten Entnahme noch vorhandener Blutrest und stehender Tropfen wegen der Gefahr eingetretener partieller Blutgerinnung stets erst abgewischt, ein also in Benutzung gewesener Tropfen zum zweiten Male nie wieder benutzt. Es gilt also die Regel: für jede Chargierung des Untersuchungsinstrumentes ist stets ein neuer Tropfen, natürlich des gleichen alten Einstichs, zu verwenden, der unter leichtem Druck des Fingergliedes leicht frisch in gewünschter Größe erhältlich ist.

Der hervorquellende Tropfen soll nicht so groß werden, daß er über die Fingerbeere herunterläuft, sondern soll auf derselben stehen bleiben. Immerhin soll derselbe bei der Hb-Bestimmung und auch bei der Zählung mindestens bis zu dieser Grenze groß anlaufen, während er für die Zwecke der mikroskopischen Blutpräparatherstellung höchstens hirsekorngroß werden darf.

§ 2. Abschluß der Blutuntersuchung.

Nach Beendigung der Blutentnahme wird der letzte Tropfen abgewischt, die Patientenhand durch Emporheben über den Kopf etwas ischämisch gemacht, auf die Stichstelle ein wenig dünn verzupfte sterile Watte ausgebreitet, und mit Jodoformkollodium überpinselt.

Die speziellen Untersuchungsmethoden.[1])

Vorbemerkung.

Drei Kardinaluntersuchungen übt und verwertet die klinische Hämatologie: die quantitative Blutfarbstoffgehaltsbestimmung, die Blutkörperchenzählung und die mikroskopische Untersuchung des gefärbten Bluttrockenpräparates.

Die Blutkörperchenzählung zerfällt in die Zählung der roten und die der weißen Blutkörperchen.

Die mikroskopische Betrachtung des Blutes hat zu berücksichtigen: die Qualität des roten Blutbildes, das Verhalten der Blutplättchen, die

[1]) Alle benötigten Apparate und Instrumente der verschiedensten Fabrikation sind bequem zu beziehen durch die Firma E. Leitz, Berlin NW, Luisenstraße 45.

Qualität des leukozytären Blutbildes (pathologische Zellformen, gegenseitige prozentuelle Verhältnisse der einzelnen normalen und pathologischen Blutzelltypen zueinander).

Was die Reihenfolge der einzelnen Untersuchungen anbetrifft, so ist die theoretisch rationelle die, daß zuerst die Hb-Bestimmung, dann die Bestimmung der absoluten Zellzahl zur Feststellung von Anämie und Leukozytose im allgemeinen, dann die mikroskopische Untersuchung und relative Zählung zur speziellen Differentialdiagnose ausgeführt wird. Diese Reihenfolge haben wir auch in den vorliegenden Ausführungen zugrunde gelegt.

Für die Praxis hat es sich indes herausgebildet, daß man die absolute Zählung, weil mühsam und zeitraubend, meist bis zuletzt läßt.

Als erste Untersuchung wird der Praktiker wohl die relativ einfache Hb-Bestimmung, der Kliniker die wichtigste mikroskopische Untersuchung ausführen. Jedenfalls muß die Hb-Bestimmung der absoluten Zählung voraufgehen, weil sich aus ihr Maßgaben für den Verdünnungsgrad bei der Zählung (100, 200, 400) ergeben. Meist kann man schon ganz ohne absolute Zählung auskommen, da die mikroskopische Untersuchung schon alles Wesentliche für die Diagnose der verschiedenen Anämien, Leukozytosen und Leukämien ergibt. Hier ergibt die Zählung erst weiteres spezielles Material für die Differentialdiagnose und Spezifizierung.

I.

Die klinisch-physikalischen Methoden der Hb-Bestimmung und der Blutkörperchenzählung.

Das Pipettieren des Blutes.

Bei den meisten Apparaten sowohl der Hb-Bestimmung wie der Blutkörperchenzählung wird die Bestimmung an einem irgendwie empirisch abgemessenen Blutquantum vorgenommen; hierzu wird gewöhnlich der hervorquellende Tropfen in eine graduierte Kapillarpipette bis zu einer bestimmten Marke durch den Mund mit Hilfe eines angesetzten Gummischlauches eingesogen.

Dieses übliche Aufsaugen mit dem Mund hat seine Mißlichkeiten da man oft zu weit saugt und es auch schwierig ist, das aufgesogene Blut bei angehaltenem Atem an der Marke bis zur weiteren Manipulation festzuhalten.

Es sind deshalb in letzter Zeit mechanische Präzisionsvorrichtungen angegeben worden, so die Pipetten von May und Hirschfeld, bei denen in die Pipette ein kleiner Glashahn zum Abstellen eingeschliffen ist, ferner der Sauger von Wieck, bei dem der Gummischlauch durch eine verrückbare Stahlklemme in verschiedener Länge gequetscht wird. Rückt die Quetschung von dem Pipettenlumen ab und wird das Vakuum im Schlauch dadurch größer, so entsteht ein saugender Zug, umgekehrt wird der Pipetteninhalt ausgepreßt, wenn die Quetschung der oberen Pipettenöffnung näher rückt, und dadurch die Schlauchluft aus der Pipette durch Verkleinerung des Vakuums ausgetrieben wird.

Beide Vorrichtungen haben ihre Nachteile. Der Hahn ist schwer zu reinigen und das in seiner Bohrung befindliche Blutquantum entzieht sich der Untersuchung leicht, wodurch Fehler entstehen; der mit Klammer montierte Schlauch ist umständlich zu handhaben.

Eine Kombination beider Vorrichtungen, der Wieckschen Klemme und des Hirschfeldschen Hahns, ist natürlich möglich aber zwecklos

Fig. 2. Zählpipette mit Präzisionssaugvorrichtung nach Pappenheim.

und verringert weder die Umständlichkeit noch die Fehler. Am einfachsten ist folgende kleine vom Verfasser angegebene Vorrichtung, welche nur das Prinzip beider Maßnahmen, die mechanische Saugung und die Feststellung des aufgesogenen Quantums, vereint, dabei beide im einzelnen entbehrlich macht. Sie besteht in einer Vorrichtung, welche als Präzisionssauger wirkt und sowohl ein sicheres und exaktes Aufsaugen, wie auch ein Festhalten des Blutes in der gehobenen Höhe ermöglicht. Diese Vorrichtung kann bei der Zähl- und Mischpipette, wie den Pipetten der Hb-Bestimmungsapparate angebracht werden.[1])

Bei der in Rede stehenden Vorrichtung fällt der Pipettenschlauch ganz fort. Über das obere Ende der Pipette ist statt dessen eine unten geschlossene, auf den Pipettenhals dicht aufgeschliffene verschiebbare Glashülse gestülpt, deren Rückwärtsziehung in dem Pipettenlumen einen saugenden Luftzug, ein Vakuum setzt, deren Vorwärtsschiebung den Pipetteninhalt herauspreßt.

[1]) Sie ist für die Zählpipetten jetzt schon im Handel befindlich bei Ernst Leitz, Berlin, Luisenstr.

Man beginnt das Aufsaugen, nachdem das Hülsenhütchen schon etwas zurückgezogen ist, damit man sicher ist, nachher beim rückwärtigen Auspressen genügenden Luftdruck zur Verfügung zu haben (s. Fig. 2).

Durch drehendes rückwärtiges Emporziehen der Hülse wird das Blut in die Pipette gesogen, durch entgegengesetzte vorschiebende Bewegung aber ausgepreßt. Diese Vorrichtung bewährt sich auch gut für den Transport, wenn man nur die Blutentnahme in der Wohnung des Patienten vornehmen kann, dagegen die Auszählung und Hb-Bestimmung selbst dem Laboratorium reserviert.

Nach dem Aufsaugen des Blutstropfens in die Kapillarpipette, deren unteres Ende stets peinlichst intakt gehalten werden muß und nie angebrochen sein darf, wird die vordere Außenöffnung, sowie die Spitzenumgebung der Pipette, um Fehlerquellen zu vermeiden, mittelst Fließpapier von außerhalb anhaftenden Blutspuren sorgfältig gereinigt; denn es soll ja nur das in der Pipette befindliche Blutquantum für die weitere Untersuchungsaufnahme zur Verwendung gelangen.

A. Die Hb-Bestimmung.

Wenn man von den feineren und großen physiologischen Apparaten (Hüfner u. a.) absieht, so kommen zurzeit für die einfache klinische Praxis der Blutfarbstoffbestimmung folgende drei Apparate in Betracht.

1. Der von Sahli verbesserte Gowerssche Apparat (das neue sogen. Sahlische Hämometer).[1]) Durch diesen verbesserten Apparat ist das ältere Gowers-Sahlische Hämoglobinometer überflüssig geworden.

Das neue Hämometer benutzt $^1/_{10}$-n-Salzsäure als Verdünnungsflüssigkeit.

Der Fehler des Apparates, der in der Unbeständigkeit und Ungleichheit der Testflüssigkeit liegt, kann allenfalls bis 5 Proz. betragen.

Man tut gut, sich seinen Apparat selbst durch Untersuchung einer größeren Menge normaler Blutfälle zu eichen.

Dieser jetzt in der gewöhnlichen klinischen Praxis meist gebrauchte Apparat bestimmt nicht die Färbekraft des nativen Hämoglobins pro Volumeinheit Blutes, sondern die des in Hämin umgewandelten Blutfarbstoffes. Das Prinzip des Verfahrens ist sehr einfach. Das Hämoglobin einer bestimmten Menge normalen Blutes auf das 100fache verdünnt hat eine bestimmte Farbintensität, die als die Vergleichseinheit, als Norm, als 100 angesetzt wird. In der Testtube des Apparates eingeschmolzen befindet sich eine entsprechende Normalfarbstofflösung. Hat ein anderes pathologisches Blut mehr rote

---

[1]) Hergestellt durch F. Büchi und Sohn, Bern.

Blutkörperchen oder sonstwie eine relativ höhere Färbekraft infolge irgendeiner hypothetischen qualitativen oder quantitativen chemisch-funktionellen Besonderheit des Hämoglobins in den roten Blutkörperchen, so wird eine stärkere Verdünnung der Bluteinheit erforderlich sein, damit die Auflösung des Blutfarbstoffes die gleiche Farbintensität der Testnorm erreicht. Umgekehrt ist bei schwächerem Hb-Gehalt oder schwächerer Färbekraft eines Blutes nur eine entsprechend geringere Verdünnung nötig. In dem Apparat entspricht die Verdünnungszahl direkt dem prozentualen Farbstoffgehalt des Blutes. Ist bei einer Verdünnung bloß um das 50fache die Intensität der Normallösung erreicht, so liegt ein Hb-Gehalt = 50 Prozent vor.

2. Der von Miescher verbesserte Fleischlsche Apparat (Hämometer von Fleischl-Miescher).[1])

Durch diesen Apparat wird das ältere Fleischlsche und sehr fehlerhafte Hämoglobinometer völlig überflüssig.

Der neue Apparat benutzt 1proz. Na. carbon.-Lösung zur Verdünnung. Der Apparat ist ziemlich teuer.

3. Das Kolbenkeil-Hämoglobinometer von Plesch.[2])

4. Das Farbenumschlag-Hämoglobinometer von Fuld-Schlesinger[3]).

Wir wollen nur ganz kurz für die Bedienung des Sahlischen, des für den Praktiker gebräuchlichsten Apparates, folgendes bemerken.

Zuerst wird das Untersuchungsröhrchen bis zur vorgeschriebenen Marke mit der Salzsäure beschickt, dann in diese aus der Blutpipette das vorgeschriebene Blutquantum eingefüllt, am besten auf die Weise, daß man vorsichtig die Pipette in die eingefällte Säure eintaucht, dann vorsichtig, ohne daß Luftblasen sich bilden, ausbläst, und zwar, um alle Reste Bluts aus der Pipette zu entfernen, wiederholt aufsaugt und ausbläst.

Alsdann füllt man so lange destilliertes Wasser nach, bis in dem Versuchsröhrchen dieselbe Farbe herrscht wie im Testrohr. Für dieses Auffüllen von Aq. dest. ist dem Apparat ein sehr voluminöses Tropfgläschen beigegeben, das äußerst unpraktisch ist. Man verschaffe sich statt dessen ein mit Gummihütchen versehenes Tropfglas (Augenglas), das im Lumen so dünn ist, daß es in das Probierröhrchen bequem einführbar ist. Damit fülle man vorsichtig etwas auf, wobei man immer mit einem dünnen Glasstäbchen (zugeschmolzene Kapillare) umrührt. Schütteln (wobei Luftblasen entstehen) und Umkehren der Röhrchen (wobei Flüssigkeit an den Fingern bleibt) ist zu vermeiden.

B. Die Blutkörperchenzählung. (Feststellung der absoluten Zellzahl per 1 cmm Blut.)

§ 1. Allgemeines.

Für dieselbe wird allgemein das Thomasche Instrumentarium (Hämozytometer) in seinen verschiedenen Modifikationen benutzt. Es

---

[1]) Hergestellt durch C. Reichert, Wien.

[2]) Fabrikanten Schmidt und Haensch, Berlin, Prinzessinnenstraße 16.

[3]) Hergestellt bei Zeiß, Jena.

besteht dieses aus zwei Kapillarpipetten, die als Melangeure (Mischpipetten) dienen, eine engere für rote und eine weitere für weiße Blutkörperchen, und einer sogen. Zählkammer, die gleichzeitig der Zählung weißer und roter Blutkörperchen dient. (In früheren Jahren hatte man besondere Kammern für weiße (Breuersche Kammer) und rote Blutkörperchen; das ist heute nicht mehr erforderlich.)

a) Die Zählkammer, 0,1 mm tief, besteht aus einem hohl geschliffenen Objektträger (zu bedecken mit ziemlich starkem, dem Apparat beigegebenen Deckglase), auf dessen Boden eine quadratische Netzteilung in mikroskopischer Feinheit eingraviert ist. Der Raum über jedem Quadrat bis zum Deckglas beträgt $^1/_{4000}$ cmm.

Außer der Thomaschen Zählkammer für rote (und der Breuerschen ebenso gebauten Kammer für weiße) gibt es noch die aus ihr entwickelte modernere, verbesserte und in jeder Beziehung vorzuziehende Kammer von Bürker. Diese enthält gleich zwei voneinander durch eine Brücke getrennte Netzteilungen, je eine in der oberen und unteren Hälfte (s. Fig. 3).

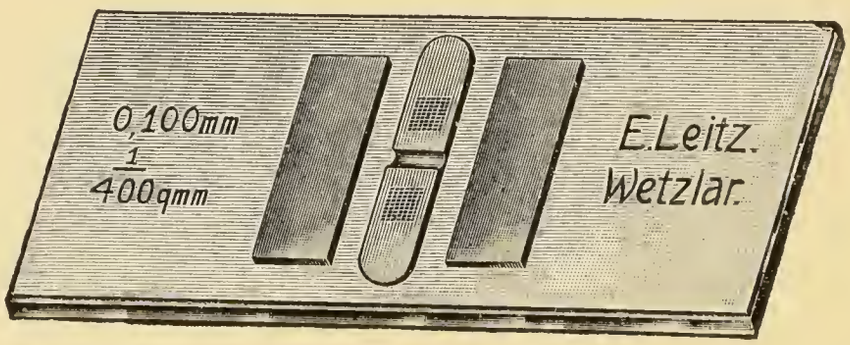

Fig. 3.

Auch verschiedene Anordnungen der Quadrate in den Netzteilungen der Kammer sind angegeben worden; außer der ursprünglichen Netzteilung von Thoma in der Thomaschen Kammer existiert noch eine von Zappert, von Elsholz, von Breuer, von Türk, sämtlich in Thomascher Kammer, sowie eine besondere von Bürker in der Bürkerschen Kammer.

Wir ziehen vor und empfehlen am meisten eine Kombination der Bürkerschen Kammer mit Türkscher Netzeinteilung[1]) (s. Fig. 4).

[1]) Jederzeit auf Bestellung käuflich zu erhalten bei E. Leitz, Wetzlar, Niederlage Berlin, Luisenstraße.

Diese Türksche Teilung enthält im Zentrum 16 große durch Doppellinien abgegrenzte und deutlich gemachte Quadrate, jedes eingeteilt wieder in 16 kleinere Quadrate für die Roten Blutkörperchen; in jeder der vier Ecken finden sich je 16 nicht weiter geteilte große Quadrate für die Weißen.

b) Außer den Thomaschen Pipetten gibt es auch Mischpipetten nach Miescher und Rieder, die aber wenig in Gebrauch sind.

Als Mischpipetten benutzen wir stets nur die Thomaschen mit der oben angegebenen Präzisionssaugvorrichtung.

c) Zählkammer und Mischpipetten müssen außerordentlich sauber gehalten werden. Die Reinigung der Zählkammer darf nur mit destilliertem Wasser und weichem Seidenpapier erfolgen (japanisches Papier, Josefspapier).



Fig. 4.

Die Pipetten sind alsbald nach dem Gebrauch zu reinigen, damit keine Blutgerinnsel die Kapillare verstopfen.

Zwecks Reinigung wird erst der Inhalt ausgeblasen, dann mehrfach Aqua destillata hindurchgesogen und schließlich auf folgende Weise getrocknet: Mehrfaches Aufsaugen einer Mischung von absolutem Alkohol und Azeton, danach Aufsaugen von Äther, und Verjagen der letzten Ätherreste durch ein Spraygebläse. Dieses Verfahren ist besser als das Trocknen im Trockenschrank. Die Pipette ist absolut trocken dann, wenn die Glasperle in der Ampulle nicht mehr an den Wänden haftet.

Sollten sich doch einmal durch Unachtsamkeit Gerinnsel in der Kapillare gebildet haben, so lassen sich diese am besten durch Einlegen der Pipette in leicht erwärmte Kalilauge entfernen.

d) Die für die Zählung der roten Blutkörperchen bestimmte Mischpipette ist so beschaffen, daß sie durch ihre Graduierung Ver-

dünnungen eines beliebigen empirisch bestimmten Einheitsquantums Blutes auf Hundert und Multipla davon gestattet. Wird das Blut bis zur Marke 1,0 und alsdann die Mischflüssigkeit in die Ampulle hinein bis zur Marke 101 hinter der Mischampulle aufgesaugt, so besteht eine Verdünnung des aufgesogenen Blutquantums von 1:100. Bei Aufsaugung des Blutes bis 0,5 beträgt bei gleicher Aufsaugung der Mischflüssigkeit bis 101 der Verdünnungsgrad 200.

In den erheblich weiteren Mischpipetten für die Leukozytenzählung wird ein größeres Blutquantum als Einheit aufgesogen, und bei den entsprechenden Verdünnungsmischungen auch nur um zehnmal weniger verdünnt, also nur auf das 10- (Marke 1,0) resp. 20fache (Marke 0,5), so daß in der Raumeinheit größere Mengen von Leukozyten gezählt werden können, als bei der Erythozytenverdünnung möglich wäre, wodurch eine größere Genauigkeit erzielt wird.

Äußerlich erkennt man die Pipetten und ihren Beruf daran, daß bei der roten Pipette hinter der Ampulle die Marke 101, bei der weißen Pipette die Marke 11 eingraviert ist.

Handelt es sich um die Zählung der roten Blutkörperchen, so empfiehlt es sich, bei annähernd normalem oder gar polyzythämischem, jedenfalls nicht anämischem Blut, eine Verdünnung von mindestens 200, bei anämischem Blut aber eine solche von höchstens 100 anzuwenden.

Handelt es sich um die Zählung der Leukozyten, so empfiehlt sich bei leukämischem Blut mindestens eine Verdünnung von 20, in allen anderen Fällen aber sollte nicht stärker als bis 10 verdünnt werden.

§ 2. Vorbereitende Manipulationen.

Es kommt bei der Blutkörperchenzählung darauf an, mit möglichster Genauigkeit die Durchschnittszahl der in einem großen (Leukozyten) bzw. kleinen (Erythrozyten) Quadrat der Netzteilung befindlichen Zellen zu bestimmen. Zu diesem Zweck müssen tunlichst alle Fehlerquellen so sehr wie möglich ausgeschaltet werden. Zu diesem Zweck sind folgende Kautelen zu beachten:

Penibelstes Aufsaugen von Blut und Mischflüssigkeit präzis bis zu den Marken und ohne Luftbläschen (Vorbedingung: Präzisionsvorrichtung, saubere Pipette, sorgfältiges Abwischen der gefüllten Pipette und gleichmäßiges Mischen ohne Bildung von Schüttelschaum. Ferner: Sorg-

fältige Beschickung der trocknen und sauberen Zählkammer. Schließlich wiederholte Kontrollzählungen).

Die Schüttel-Mischungsmanipulation wird am besten so vorgenommen, daß man nach vollendetem Aufsaugen der Mischungsflüssigkeit und nach Abwischen des Pipettenendes das untere Ende der Pipette zwischen Daumen und Zeigefinger der linken Hand, das obere Ende bzw. den Pipettenhals zwischen die drei ersten Finger der rechten Hand faßt, die Pipette wagerecht hält und nun mit der rechten Hand das obere Ende um die Längsachse hin und her dreht, und zwar mindestens eine Minute lang.

Bei der Füllung der Zählkammer darf zwischen Deckglas und Rahmenplatte der Kammer keine Flüssigkeit über das Niveau der letzteren austreten. Das Deckglas muß der Rahmenplatte durch Kapillaradhäsion so fest aufliegen, daß Newtonsche Farbenringe auftreten. Desgleichen dürfen keine Luftblasen eintreten. Der Tropfen darf also nicht zu groß, aber auch nicht zu klein sein.

Die Bürkersche Kammer füllt man am besten so, daß man erst das Deckgläschen auflegt und dann die Flüssigkeit durch Ausblasen der Pipette auf die Mittelbankleiste von oben und unten her unter das Deckgläschen eintreten läßt. (Da die Bürkersche Kammer zwei Netzteilungen enthält, kann man event. die eine Teilung zur Zählung der Weißen, die andere zur Zählung der Roten benutzen und entsprechend gleichzeitig beschicken; doch besteht hierbei die Gefahr des Durcheinanderfließens beider Mischflüssigkeiten.)

Von einer frisch gefüllten Pipette wird der erste austretende Tropfen Flüssigkeit am besten nicht benutzt, da er aus der Kapillare stammt, die nur reine Mischflüssigkeit, nicht gemischtes Blut enthielt.

§ 3. Die Mischflüssigkeit.

a) Bei der Zählung der Roten verwendet man eine **Mischflüssigkeit,** die die Roten gut erhält.

Bei der Zählung der Weißen verwendet man eine Mischflüssigkeit, die die Roten zerstört.

b) Sowohl bei der Zählung der Roten wie bei der der Weißen empfiehlt es sich, die Weißen durch leichte Anfärbung kenntlich zu machen; bei der Zählung der Roten, um sie, die Weißen, nicht mitzuzählen; bei der Zählung der Weißen, um event. so die einzelnen Arten (Mononukleäre und Poly-

nukleäre) auseinander zu halten und event. schon bei der absoluten Zahlbestimmung so schon einzeln berücksichtigen zu können.

Im ersten Fall, bei der Zählung der Roten, tritt Vitalfärbung der Leukozytengranulationen[1]) ein; im andern Fall, bei der Zählung der Weißen, Mortalfärbung der Leukozytenkerne.

Es ist nicht empfehlenswert, den beiden Mischflüssigkeiten für die Auszählung der Roten und der Weißen denselben Farbstoff, etwa Methylviolett zuzusetzen. Wenn man auch die die verschiedenen Mischflüssigkeiten enthaltenden Flaschen, zur Vermeidung von Verwechslungen während des Aufsaugens in die verschiedenen Pipetten, etikettiert, so empfiehlt es sich doch, die Aufsaugung in die Pipette nicht aus der Flasche, sondern von einem abgegossenen Quantum, etwa aus dem Uhrschälchen vorzunehmen; und selbst, wenn man schon nicht beide Flüssigkeiten auf einmal, sondern nacheinander, erst zu jeder betreffenden einzelnen Zählungsentnahme, in Uhrgläser abgießt, so hat es doch seine Annehmlichkeiten, schon äußerlich an der verschiedenen Färbung die verschiedenen Mischflüssigkeiten, und hiernach die chargierten Pipetten an den in den Ampullen befindlichen verschiedenfarbigen Flüssigkeiten hinsichtlich ihrer Bestimmung sofort erkennen zu können.

Ich möchte empfehlen, Methylgrün (oder Vesuvin) bei der Zählung der weißen Blutkörperchen zu verwenden, dagegen der Mischflüssigkeit für die Roten zur Anfärbung der nicht mitzuzählenden Weißen Methylviolett, Neutralrot, Toluidinblau, auch Brillantkresylblau oder Nilblau zuzusetzen, durch welch letztere Farbstoffe auch die Blutplättchen gut mit gefärbt werden.

Verwendet man für die Erythrozytenflüssigkeit Toluidinblau oder einen anderen blauen Farbstoff, so empfiehlt es sich, für die Leukozytenflüssigkeit nicht Methylgrün, sondern Vesuvin zu nehmen.

c) Als Mischflüssigkeit für die Zählung der **Roten** genügt völlig 0,9 Proz. physiologische Kochsalzlösung. Beliebt aber unnötig sind auch die Mischflüssigkeiten von Pacini, von Hayem und von Toisson, die sämtlich Sublimat enthalten.

Ein entsprechendes Rezept ist das folgende von mir zusammengestellte:

Hydr. bichlor.	1,0
Natr. chlorat.	2,0
Natr. sulfur.	7,5
Aqua destill.	200,0

[1]) Nur bei Hayem-Pacini-Flüssigkeit tritt Mortalfärbung der Kerne ein.

Ferner ist verwendbar

a) isotonische 5,1proz. Rohrzuckerlösung,

b) eine Ringer-Lockesche Lösung von etwa folgender Zusammensetzung:

NaCl	6,0
$CaCl_2$	0,2
KCl	0,4
$NaHCO_3$	0,2
Traubenzucker	1,0
Aq. dest.	1000,0,

c) ein Gemisch von der Zusammensetzung

Natr. citric.	0,3
Ammon. oxalat.	0,1
$CaFl_2$	0,1
Aq. dest.	100,0.

Allen diesen Lösungen wird etwa 0,1 Methylviolett, Toluidinblau oder Kresylblau auf 250 ccm der Flüssigkeit zugesetzt.[1])

Als Mischflüssigkeit für die Zählung der **Weißen** ist 5 Proz. (!) Essigsäure mit einem Zusatz von 0,025—0,03 Methylgrün oder Vesuvin auf 250 ccm der Säure zu verwenden. Die in den meisten Büchern vorgeschlagene 0,3 oder 0,5 Proz. Essigsäure ist viel zu schwach. Die Roten werden dabei nicht völlig aufgelöst, nur das Hb diffundiert, aber es restieren die Stromata und bilden Gerinnsel, in denen sich die Weißen verstricken, und dann nicht genügend im Melangeur verteilt werden.

Es tritt also in der Toluidinblau-Kochsalzlösung Vitalfärbung der Leukozytenkörnelungen, in der Methylgrün-Essigsäure aber Postvital- oder Mortalfärbung der Leukozytenkerne auf.

d) Für ganz besondere Zwecke haben Zappert, Zollikofer und neuestens Dunger Mischflüssigkeiten angegeben, welche es gestatten, speziell die absolute Zahl der Eosinophilen durch Kammerzählung zu eruieren.

Eine solche Flüssigkeit enthält z. B.

Eosin	0,05
Formalin	1,00
Azeton	10,00
Aqua dest.	100,00

[1]) Bei Zusatz zu den Sublimatflüssigkeiten tritt natürlich Mortalfärbung der Leukozytenkerne ein.

§ 4. Die Zählung selbst.

Bei jeder Zählung sollen möglichst viel Quadrate durchgezählt werden. Bei Türkscher Teilung für die Roten am besten die 16 großen Quadrate im Zentrum, jedes in 16 kleine Quadrate zerfallend; für die Weißen die 16 großen Quadrate, in jeder der vier Ecken der Kammer jedes imaginär zu 16 kleinen Quadraten gerechnet.

Für eine einmalige Zählungsbestimmung wäre es sowohl für die weißen wie für die roten Blutkörperchen empfehlenswert, sogleich jedesmal zwei verschiedene rote und weiße Pipetten zu füllen, wozu aus zwei verschiedenen Fingerbeeren Blut zu entnehmen ist.

Mindestens aber sollten stets aus jeder Pipette jedesmal zwei Zählungen nacheinander vorgenommen werden, wobei das arithmetische Mittel aus den ausgerechneten Resultaten jeder Einzelzählung als schließliches Endresultat zu gelten hat. Eventuell kann man die Bürkersche Kammer oben und unten auch gleich für zwei verschiedene Zählungen benutzen. Man müßte sich dann aber zwei Bürkersche Kammern für jede Untersuchung bereit halten, eine für weiße und eine zweite für rote Blutkörperchen, um bei nur einer vorhandenen Kammer das Reinigen dieser zwischen den Zählungen zu vermeiden. Vor der zweiten Zählung bzw. der erneuten Kammerfüllung aus derselben Pipette darf nicht vergessen werden, eine sorgfältige erneute Mischung in der Mischpipette durch drehendes Umschütteln dieser vorzunehmen.

Um bei der Zählung sich vor Doppelzählungen derselben Zellen zu schützen, muß man sich für die nicht in den Quadraten, sondern auf den Fadenlinien liegenden Zellen ein bestimmtes Prinzip machen.

Recht praktisch sind die käuflichen Schemata Bürkerscher und Türkscher Netzbildungen für weiße sowohl wie rote Zählungen, in welchen man die pro Einzelquadrat festgestellten Zahlen jedesmal eintragen kann.[1])

Die innerhalb eines großen Quadrates gelegenen Zellen zählt man am besten wohl so, daß man der Reihe nach von links nach rechts (bzw. oben nach unten) vorrückend den Inhalt der vier horizontal nebeneinander gelegenen kleinen Quadrate der ersten obersten Quadrathorizontale eines großen Quadrates bestimmt und aufschreibt, dann den der zweiten Horizontale, immer von links nach rechts zählend und so fort, bis man in einem großen Quadrat die vier Horizontalen (gleich 16 kleinen Quadraten) ausgezählt hat.

---

[1]) Hergestellt und zu erhalten bei Buchdruckerei H. Laupp jr. (Tübingen). Preis eines Heftes 80 Pfg.

Trifft man nun beim Auszählen auf Zellen, die nicht in den Quadraten, sondern auf den Linien liegen, so rechnet man zu dem jedesmaligen Inhalt des betreffenden Quadrates, das man eben auszählt, nur die Zellen mit, die auf einer linken Vertikal- oder oberen Horizontallinie gelegen sind. Die Zellen, die auf einer rechten Vertikallinie liegen, werden für den Inhalt dieses Quadrates vernachlässigt, gelten aber für das nächste rechts davon gelegene Quadrat, wo sie als linkslinig in Betracht kommen; desgl. gelten die auf einer unteren Horizontale gelegenen Zellen für das benachbarte Quadrat der nächst tieferen Horizontalkolonne als obenlinig.

Die auf der rechten Vertikale des letzten kleinen Quadrates einer Horizontalreihe und die auf der unteren Horizontale der Quadrate der letzten unteren Horizontalreihe eines großen Quadrates gelegenen Blutzellen kann man eben so gut vernachlässigen wie mitzählen, wenn nur eine möglichst große Anzahl von Quadraten durchgezählt wird.

Die in den Grenzdoppellinien und deren Quadraten gelegenen Zellen werden vernachlässigt.

Die mikroskopische Zählung selbst wird am besten bei mittelstarken Objektivvergrößerungen (Zeiß: D; Leitz: Obj. 6) und ebenfalls mittelstarken (nicht zu schwachen) Okularen (also 3 und 4) und mittlerer Abblendung mit gesenktem Abbe-Kondensor (unter Anwendung des Hohlspiegels) zur Sichtbarmachung des Fadenkreuzes und der schwach lichtbrechenden und nur schwach angefärbten Zellen vorgenommen.

§ 5. Die Berechnung.

Die Feststellung der Zellzahl per 1 cmm Blut besteht in dem Produkt aus der Durchschnittszellzahl (n) in einem kleinen Quadrat, multipliziert mit der Verdünnungszahl (M) (10, 20, 100, 200, 400) und mit dem konstanten Kammerindex (K =) 4000.

Die gesuchte Zellzahl (x) pro 1 cmm Blut ist danach also gleich $n \times M \times K$.

n (Durchschnittszellzahl pro 1 kleines Quadrat) = Zahl der überhaupt gezählten Zellen N, dividiert durch die Zahl der durchgezählten kleinen Quadrate q. Also $n = \frac{N}{q}$.

q seinerseits ist wieder = Zahl der gezählten großen Quadrate $Q \times 16$.

$$\text{Also } n \times M \times K = \frac{N \times M \times K}{q} = \frac{N \times M \times 4000}{Q \times 16}.$$

Zählt man bei der Zählung der Roten (unter Zugrundelegung einer Verdünnung von 200 [Marke 0,5]) 100 kleine Quadrate [= 6 große + 4 kleine], wo also q = 100, so braucht man die dabei ausgezählte Zellzahl N nur mit 8000 zu multiplizieren, also $x = N \times 8000$.

Man findet also schließlich den Durchschnittsinhalt eines kleinen Quadrates (n) und demgemäß hieraus den Zellgehalt (x) in 1 cmm Blut nach folgender allgemeinen Formel, die sowohl für weiße wie für rote Zellen gilt.

Gesamtzahl der in einer bestimmten Menge von kleinen Quadraten gezählten Blutzellen × Verdünnungszahl × der Konstanten 4000, dividiert durch die Zahl der durchgezählten kleinen Quadrate.

Also die gesuchte Zahl $x = \frac{N}{q} \times M \times 4000$.

Bei der Zählung der Weißen mittelst der Türkschen Kammer ist jedes der durchgezählten großen Quadrate gleich 16 kleinen Quadraten. Die Verdünnungszahl ist hier bei Leukozytenzählung immer nur 10 oder 20.

In den Nenner des Bruches setzt man hiernach sowohl bei Roten wie bei Weißen als Variable die Zahl der durchgezählten großen Quadrate (Q) multipliziert mit der Konstanten k = 16.

Sonach besteht die allgemeine Formel:

$$x = \frac{N \times M \times K}{Q \times k} = \frac{N \times M \times 4000}{Q \times 16} = \frac{N \times M}{Q} \times \frac{1000}{4}.$$

in welcher N die Zahl der gezählten Zellen, M der Verdünnungsgrad, Q die Zahl der großen Quadrate bedeutet.

Man tut gut für Q eine durch 4 oder 5 teilbare Zahl zu wählen, da sich dann die Brüche bequem heben und reduzieren lassen.

Wo man es sich zum schlechten Prinzip gemacht hat, nie mehr als nur vier große Quadrate auszuzählen, Q also = 4 ist, reduziert sich obige Formel auf $x = \frac{N \times M \times 1000}{16}$.

Die Bestimmung des Verhältnisses $\frac{W}{R}$.

Dieses Verhältnis wird ausgedrückt durch einen Bruch, dessen Zähler (W) stets 1 ist, und dessen Nenner man findet, wenn man mit der Zahl der Weißen in die Zahl der Roten, bzw. die Zahl der Roten durch die Zahl der Weißen dividiert.

II.

Die Methodik der mikroskopischen Blutuntersuchung des gefärbten Bluttrockenpräparates.

Die Aufnahme des allgemeinen prozentualen und des quantitativen Arnethschen Leukozytenbildes.

A. Herstellung eines gefärbten Bluttrockenpräparates.

Die mikroskopische Untersuchung des gefärbten Blutes setzt drei vorbereitende Manipulationen voraus.

1. Die Herstellung des Bluttrockenpräparates.
2. Die Fixation.
3. Die Färbung.

1. Die Herstellung des Bluttrockenpräparates.

Vorbemerkung.

Man kann Deckglas- und Objektträgerpräparate herstellen.

Deckglaspräparate sind erwünscht für alle feineren wissenschaftlichen zyto-histologischen Untersuchungen, bei selteneren und interessanten Blutfällen, deren Präparate man aufzuheben wünscht. Denn von Deckglaspräparaten macht man Dauerpräparate durch Einschließen in Kanadabalsam oder Dammarlack, während Objektträgerpräparate gewöhnlich direkt durch Betropfen mit Zedernöl ohne aufgelegtes Deckglas mit Immersionslinse untersucht werden. Sie dann noch aufzuheben empfiehlt sich nicht, da sie leicht verstauben und das eingetrocknete verharzte Öl immer wieder erst durch Xylol entfernt werden muß, was für die Färbung des Präparates gewiß nicht ganz gleichgültig ist. Natürlich kann man auch Objektträgerpräparate aufheben, wenn man sie, statt sie direkt in Öl zu untersuchen, mit einem Tropfen Kanadabalsam beschickt und dann mit einem großen parallelogrammförmigen Deckglas zudeckt. Aber für selteneres Blut und feineres Studium sind Objektträgerpräparate doch weniger geeignet, da sich auf ihnen das Blut doch nie so gleichmäßig ausbreiten läßt, wie auf Deckgläschen, die Zellen daher oft verkleben oder sonst irgendwie geschädigt erscheinen, besonders an den Randpartien.

Auf Deckglaspräparaten breitet sich das Blut fraglos gleichmäßiger und in dünnerer Schicht aus, aber die Herstellung der Deckglaspräparate erfordert eine minutiöse und diffizile Technik und ist auch kostspieliger, denn die gebrauchten Objektträger kann man mit Leichtigkeit reinigen und wieder verwenden, zumal wenn sie nicht mit Kanada-

balsam beschickt gewesen waren; das ist bei den Deckgläsern nicht so ohne weiteres der Fall. Auch werden ihrer viele schon beim ersten Putzen zerbrochen.

Immerhin genügen für die Zwecke der gewöhnlichen Praxis Objektträgerpräparate vollständig und sind auch hier wegen der einfacheren Technik und der größeren Wohlfeilheit vorzuziehen.

a) Objektträgerpräparate.

Die vorbereitende Reinigung.

Man benutzt am besten ausschließlich an den Kanten geschliffene Objektträger.

Die Reinigung der Objektträger mittelst Wasser und Alkohol vollzieht sich sehr leicht und einfach. Vorher schon einmal gebrauchte Objektträger werden erst zur Entfernung von Öl oder Balsam mit Xylol behandelt, dann zur Entfernung des gefärbten Blutes in schwache Salzsäure eingelegt, dann weiter in Wasser und Alkohol gereinigt.

Mit Blut beschickte aber ungefärbte Objektträgerpräparate werden vor dem Waschen in Wasser und Alkohol mit Essigsäure behandelt.

§ 1. Die Herstellung des Objektträgerpräparates selbst erfordert nur sehr einfache Handgriffe und kein besonderes Instrumentarium.

Ein mittelgroßer aus der Fingerbeere hervorquellender Tropfen wird mittelst eines gereinigten Objektträgers an einer seiner beiden schmalen Seiten abgenommen und dann dieser Objektträger, so beladen mit dem Tropfen, auf eine feste Planunterlage (Tisch) hingelegt, am besten so, daß der Topfen am rechten[1]) Ende des Objektträgers zu liegen kommt. Alsdann wird sogleich (vor Herstellung eines zweiten Präparates) dieser erste Tropfen zum Blutpräparat fertig präpariert, d. h. auf seinem Objektträger in folgender Weise flach ausgebreitet.

§ 2. Man setzt die schmale Seite eines zweiten gesäuberten und geschliffenen Objektträgers so auf den ersten auf, daß die schmale Seite rechtwinklig zu den breiten Seiten des liegenden Objektträgers steht; und zwar setzt man den zweiten Objektträger unmittelbar vor den Tropfen in einem spitzen Winkel (aber nicht spitzer als über 45°) auf, so daß der Tropfen hinter dem zweiten Objektträger in dem spitzen Winkel zwischen den beiden Objektträgern, also zwischen dem zweiten aufgesetzten und dem schmalen Anfangsstück des ersten liegenden Objektträgers zu liegen kommt.

Der zweite Objektträger wird dabei so dicht vor die Tropfenperipherie gesetzt, daß er diese direkt berührt und der Tropfen hier infolgedessen auseinander fließt (s. Fig. 5).

[1]) Ist der Untersucher linkshändig, dann natürlich umgekehrt.

Alsdann bewegt man den zweiten aufgesetzten Objektträger schleifend längs der langen Fläche des ersten liegenden passiven Objektträgers von rechts nach links nach dessen zweitem schmalen linken Ende zu. Hierbei wird das im Winkel zwischen den beiden Objektträgern befindliche, auseinandergeflossene Blut in schmaler Schicht nachgeschleift, ohne gequetscht und gedrückt zu werden, wie das der Fall sein würde, wenn der zweite aktive Objektträger nicht vor, sondern hinter dem Tropfen aufgesetzt würde und den Tropfen vor sich hertriebe; er würde hierbei immer über einen Teil des vor ihm ausgebreiteten Blutes hinwegfegen und dasselbe quetschen. Das Ausbreiten soll und kann bei einiger Übung sehr rasch geschehen. Bei richtiger Tropfengröße ist das Blut dann sehr rasch angetrocknet; jedenfalls soll die Blutschicht nicht so

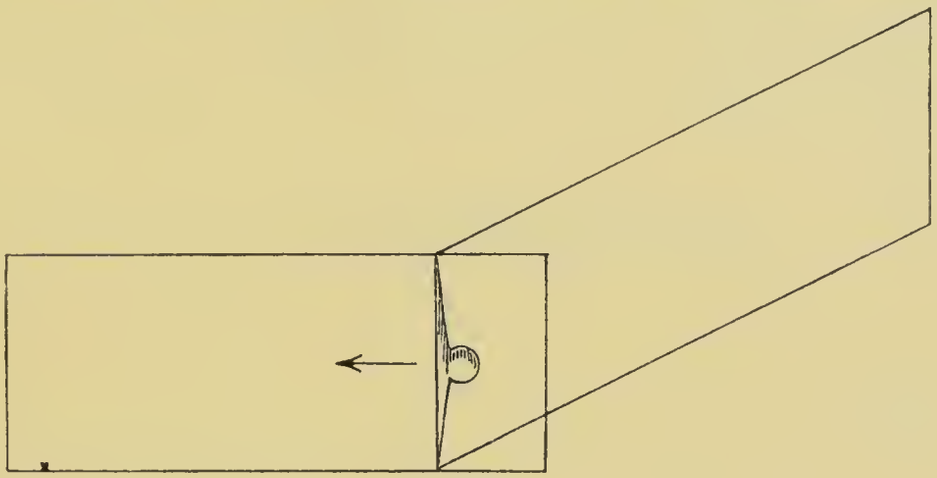

Fig. 5.

dick sein, daß längere Zeit auf dem Objektträger das Blut in feuchter Schicht stehen bleibt, weil die Zellen dann Zeit haben, sich vor dem Antrocknen zu kontrahieren, und nicht in ihrer natürlichen Größe ausgestrichen werden, sondern geschrumpft und in verkleinertem Maßstabe antrocknen.

Man kann mit ein und demselben (aktiven) Objektträger eine Reihe andere (passive) Objektträger chargieren und präparieren, unter Umständen sich auch als Mittel zur Tropfenausbreitung eines einfach gesäuberten Deckgläschens bedienen, das aber dann mittels Blutpinzette (s. u.), nicht mit der Hand, über den passiven Objektträger hinwegzuführen ist.

b) Deckglaspräparate.

Die vorbereitende Reinigung.

Man benutzt die üblichen kleinen quadratischen Deckgläschen. Sie sollen nicht übermäßig dick sein, aber die besondere, von Ehrlich geforderte Feinheit und Dünne

ist keineswegs erforderlich und erschwert wegen der hohen Zerbrechlichkeit alle Manipulationen. Man nehme also nicht die Deckgläschen, die unter der Marke käuflich sind „extra dünn zur Blutuntersuchung".

Die Deckgläschen werden in 90proz. Alkohol und in Äther gereinigt. (Für etwaige Reinigung schon einmal benutzt gewesener Deckgläser gilt das oben bei den Objektträgern Gesagte.)

Die Reinigung von Deckgläsern erfordert Übung, um nicht zu viel Gläschen zu zerbrechen, und vollzieht sich auch sonst nicht ganz leicht, da für die feinen Gläschen naturgemäß leichtere und dünnere Putztücher benutzt werden müssen, als für Objektträger, aber dann hier wieder leicht die Exhalation aus der putzenden Hand durch das Tuch hindurchdringt und das Deckgläschen von neuem bekliert und unklar macht. Das gereinigte Deckgläschen soll im schräg auffallenden Licht blank spiegelnd und absolut frei von noch so geringen Beschlägen sein.

Dieses Postulat erfüllt sich, wenn die reinigende Person ihre Hände vorher selbst säubert und in Äther entfettet. Als Putztuch wird am besten weiche alte saubere und nicht allzu dünne Leinewand verwendet und zwar, damit die Exhalation der Hand nicht hindurchdringt, in doppelter Lage. Am besten verfährt man so, daß man das doppelt gefaltete Tuch über die rechte Hand legt und zwischen Daumen und Zeigefinger einbauscht, ein Deckgläschen, noch alkoholfeucht, (mittels Pinzette) an zwei Kanten

Fig. 6.

zwischen Zeigefinger und Daumen der linken Hand ergreift und in den Tuchfalz zwischen Daumen und Zeigefinger der rechten Hand flach einführt.

Man macht nun nicht putzende Reibebewegungen mit dem rechten Daumen und Zeigefinger von oben und unten über das linkerhands unbeweglich gehaltene Deckgläschen hin, da man hierbei durch den Fingerdruck das Gläschen leicht immer wieder beschlagen macht, sondern man hält den rechten Daumen und Zeigefinger mit dem Tuch ruhig und bewegt zwischen ihnen mit der linken Hand das Deckglas mehrere Male hin und her. Alsdann faßt man das Deckglas an den beiden anderen gegenüberliegenden Kanten und wiederholt die Manipulation.

Die gereinigten Deckgläschen werden, wenn sie nicht gleich gebraucht werden, zwischen Petrischalen oder in Pappschächtelchen mit nicht rauhen, sondern mit Glanzpapier überzogenen Innenwänden aufgehoben.

§ 1. Die Herstellung der Deckglaspräparate selbst erfordert ein eigenes Instrumentarium, nämlich eine sogen. einfache Ehrlichsche Blutpinzette. (Die Ehrlichsche Schieberpinzette sowie die Schaufelpinzette ist entbehrlich.)

Die einfache Blutpinzette hat flache, an den Enden breitere Branchen, die innen glatt und ungerillt sind (s. Fig. 6).[1])

[1]) Man achte beim Kauf auf guten festen und zuverlässigen Zusammenschluß der Branchenenden (die nicht zu schmal sondern etwas breit sein sollen), indem man diesen am besten so prüft, daß man Deckgläschen bei geringem Druck festzuhalten sucht.

Für die Herstellung von Deckglaspräparaten gilt das Gesetz, daß die einmal gereinigten Deckgläschen während der ganzen weiteren Prozeduren ihres Beschicktwerdens mit Blut bis zur abgeschlossenen Färbung ohne Not nicht mehr mit den Händen angefaßt werden. Alle Manipulationen werden tunlichst nur mit der Blutpinzette ausgeführt.

Mit der Pinzette ergreift man und führt man das gereinigte Deckgläschen an den Blutstropfen. Mit der Pinzette führt man das trockne Blutdeckglaspräparat weiter zur Färbeprozedur.

Für die Herstellung von Deckglaspräparaten breitet man sich zuvor mit Hilfe der Pinzette eine größere gerade Anzahl von gereinigten Deckgläschen auf einem weißen sauberen Bogen Papier neben dem Patienten (am Krankenbett auf dem Betttischchen oder der Bettdecke) paarweise aus. Gereinigte aber längere Zeit aufgehobene Gläschen werden zweckmäßig vor dem Gebrauch nochmals kurz leicht flambiert.

§ 2. Im Gegensatz zur Herstellung von Objektträgerpräparaten, zur Blutzählung und Hämoglobinbestimmung, darf bei der Herstellung der Deckglaspräparate der abzunehmende hervorquellende Blutstropfen nicht zu groß, auf keinen Fall über hirsekorngroß sein.

Das dünne wässerig-seröse Blut der perniziösen Anämien breitet sich sehr leicht und willig, selbst in kleinsten Tropfen aus, doch dürfen die Tropfen denn gerade hier nicht allzu klein sein und nicht unter gewisse Größe (Stecknadelkopf) hinuntergehen, weil sonst die Kapillaradhäsion zu stark wird und die Deckgläschen (s. nachher) voneinander nicht ohne Gewalt mehr zu trennen sind, wodurch das zwischen ihnen befindliche Blut leiden würde.

Auch das äußerst visköse leukämische Blut bedarf besonderer Vorsichtsmaßregeln, und hier ist es angebracht, die höchste zulässige Größe des Blutstropfens, nämlich diesen in Hirsekorngröße zu nehmen, weil bei kleineren Tropfen die sehr großen Zellen des leukämischen Blutes sich schwer voneinander trennen und daher leicht zerquetscht und lädiert werden, und so Artefakte entstehen.

Oft klaffen sie beim Zusammenschluß etwas, was sich besonders bei der Herstellung von Deckglas-Bluttrockenpräparaten sehr störend bemerkbar macht, da das gefaßte Deckglas nicht fest zwischen den Branchen gehalten werden kann, sondern sich um den Haltepunkt locker dreht, oder gar aus der Pinzette herausfällt. Die Branchenenden sollen nicht nur von einer gewissen Breite, sondern auch noch messerdünn sein, so daß man bequem unter flach aufliegende Deckgläschen gleitend herunterfassen kann, ohne diese erst mit anderer Hilfe von einer Seite zu lüften.

Ob aber hirsekorngroße oder kleinere Tropfen zum Austreten und Hervorquellen gebracht werden, in allen Fällen wird für Deckglaspräparate im Gegensatz zu Objektträgerpräparaten nie der ganze Tropfen, sondern nur seine obere Kuppe abgenommen und auf das Deckglas gebracht.

§ 3. Zur endlichen Herstellung der Deckglastrockenpräparate geht man nun so vor, daß man ein in der Pinzette gefaßtes Deckglas an den Blutstropfen führt und mit ihm dessen Kuppe abnimmt; dann führt man es in der Pinzette zurück zu der Papierunterlage, von der man es genommen, und läßt es hier, mit dem Tropfen nach unten, auf ein zweites Deckglas so fallen, daß seine eigene obere Hälfte sich mit dessen unterer Hälfte kreuzt, und der sich zwischen beiden ausbreitende Tropfen so mindestens eine Hälfte der beiden Deckgläser benetzt (s. Fig. 7).

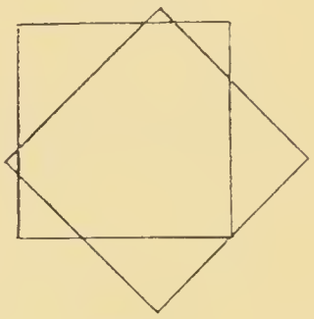

Fig. 7.

Bei gut geputzten Deckgläsern breitet sich der Tropfen dann stets glatt und schnell mit glatten Rändern aus. Die gleichmäßig ausgebreiteten roten Blutzellen verursachen leichte Beugungserscheinungen des Lichts. Das Auftreten derselben ist ein Beweis für die gute Ausbreitung des Blutes.

War der Blutstropfen in Gerinnung begriffen, so breitet er sich nicht aus, sondern bildet lokal einen Klecks. War das Deckglas schlecht geputzt, so breitet er sich nur wenig und nicht vollständig und mit zerfranster, dick und unverteilt bleibender Peripherie aus.

Der Tropfen soll gerade so groß sein, daß die beiden Deckgläschen durch Kapillarattraktion aneinander haften und doch übereinander gleitend verschieblich sind. Er soll nicht so groß sein, daß das obere Deckgläschen auf dem unteren frei beweglich schwimmt, und nicht so klein, daß das obere Gläschen zu schwer- oder unbeweglich fest adhärent haftet. Im ersteren Falle trocknen die Blutzellen unter Schrumpfung

ein, im letzteren Falle werden sie durch das gewaltsame Abziehen der Deckgläschen voneinander zerstört.

§ 4. Hat sich nunmehr der Tropfen gut zwischen den beiden Lamellen ausgebreitet, dann hebt man das zusammenhaftende Deckglaspaar mittelst der Pinzette an dem einen freien hervorstehenden Deckglaseckchen hoch und führt es in die rechte Hand, wo man das andere Deckgläschen an dem freien hervorstehenden Teil an zwei gegenüberliegenden Kanten zwischen Daumen und Zeigefinger ergreift. Hier ist der einzige Punkt, wo die Hand einmal wieder direkt am Deckglaspräparat in Aktion tritt. Die Pinzette wird alsdann fortgelegt, die linke Hand ergreift das andere Deckgläschen an dessen freier vorstehender Ecke, und ohne Druck werden nunmehr die beiden Lamellen voneinander gezogen; die eine, die auf ihrer Oberseite beladen ist, wird dann so, ohne weiteres, auf den Bogen Papier zurückgelegt, die andere erst vorher umgedreht, damit die Blutseite nach oben schaut.

Wird nicht sogleich an Ort und Stelle gefärbt, sollen die Deckgläschen also vielmehr transportiert oder zeitweilig aufgehoben werden, so werden sie, wenn sie absolut lufttrocken geworden sind, mittelst der Pinzette in eine Petrischale oder Pappschachtel (s. o.) gegeben.

Die Trocknung soll weder im Wärmeschrank noch im Exsikkator vollzogen werden. Wenn der Blutstropfen die richtige Größe hatte, besonders nicht zu groß war, dann vollzieht sich die Antrocknung mit der für eine gute Konservierung der zelligen Elemente notwendigen Schnelligkeit. War der Tropfen zu groß, so wird die Blutschicht zwischen den Deckgläschen nicht mehr kapillar, was man daran erkennt, daß die Deckgläschen nicht aneinander haften, sondern schwimmen und gleiten; das Blut trocknet dann so langsam, daß Schrumpfungen der Zellen herbeigeführt werden. Es sind also sowohl zu kleine Tropfen, die zu Zellquetschungen und künstlichen Verzerrungen führen, wie zu große Tropfen, in denen die Zellen beim Antrocknen schrumpfen und die Erythrozyten nicht ausgebreitet erscheinen, vielmehr in geldrolligen Zügen miteinander verklebt sind, zu vermeiden. Solche Präparate sollten gar nicht erst gefärbt werden; wenn aber gefärbt, sollten derartige schlecht ausgebreitete Präparate nicht irgendwie verwertet, sondern alsbald verworfen werden.

Die Trockenpräparate können vor und bis zu der Färbung und Fixation einige Zeit in der Schachtel aufbewahrt werden. Länger als 4 Wochen alte unfixierte Präparate sollten zu feinen wissenschaftlichen

Zwecken nicht mehr benutzt werden; allenfalls sind sie zu diagnostischen Zwecken noch verwendbar. Sie färben sich teils schwer, teils mangelhaft und in von der Norm abweichender Chromophilie.

2. und 3. Die Fixation und Färbung.

(Die Pappenheimsche Blutfärbungsmethode.)

Vorbemerkung.

In früheren Zeiten der hämatologischen Forschung hat man zu verschiedenen Epochen verschiedene Färbungen in wässerigen Lösungen angewendet und für dieselben verschiedene Fixationen des Bluttrockenpräparates, wie Hitze, Sublimat, Formol, Alkohol und Äther benötigt.

Alle diese Färbungen konnten einzeln genommen niemals die vollständige Kenntnis der Blutmorphologie uns übermitteln, die wir heute besitzen, da sie ähnliche Zellarten, speziell die verschiedenen lymphoiden Zellen, nicht genügend differenzierten, gewisse Dinge überhaupt nicht zur Darstellung brachten (z. B. die Azurophilie, die Plasmabasophilie bei Triazid und Hämatoxylin, die Kernstrukturen bei Triazid, Methylgrün-Pyronin, May-Grünwald; die Neutrophilie bei Hämatoxylin usw.) — mit einem Worte, da sie hypopanoptisch waren.

Erst die geistige Kombination dieser verschiedenen einzelnen älteren Färbungsergebnisse hat das Bild des Blutes und unsere Kenntnis von demselben hochgradig ausgestaltet und erweitert. Jede neue Färbung ließ neue Kenntnisse zu den Errungenschaften der vorangehenden Färbungen hinzutreten. Dabei waren aber auch diese neueren Färbungen jener älteren Periode wieder in anderen gewissen Punkten unzulänglicher als irgendeine frühere Färbung und verwischten so das, was jene schon eruiert hatte.

Alle diese Färbungen waren also durch ihre Hypopanopsis, d. h. dadurch, daß sie durch ungenügende Differenzierung nicht zusammengehörige heterogene Zellarten, die wir heute unterscheiden, fälschlich in genetischen Konnex zu setzen, verleiteten, schuld an der heute in der morphologischen Hämatologie herrschenden Verwirrung und Zwiespältigkeit der Ansichten.

Hätten wir von Anfang an eine panoptische Färbung besessen, die alle vorhandenen morphologischen Elemente gleichzeitig zur Darstellung bringt und in ihren Verschiedenheiten differenziert, so hätte die Hämatologie raschere Fortschritte gemacht und nicht Jahre im fruchtlosen

Meinungskampf mit dem Ausmerzen von Irrtümern und der Reinigung der Nomenklatur bis zum endlichen Ausgleich der Ansichten verloren.

Jetzt endlich besitzen wir eine panoptische Färbung, die die Errungenschaften der früheren Färbungen vereint, ohne deren Nachteile zu besitzen, und die noch sogar über die älteren Färbungen hinaus uns mit einem ganz eigenen neuen spezifischen Element, der Azurophilie, vertraut gemacht hat. Diese Färbung setzt uns jetzt in den Stand, unsere früheren Kenntnisse zu kontrollieren und rückwärts zu revidieren.

Das Prinzip dieser Färbung ist gegeben in der sogen. Romanowsky-Methode, einer heterogenen Simultanfärbung, die ein Gemisch aus einem basischen Farbstoff, Methylenblau, einem sauren Farbstoff, Eosin, und dem ganz besonderen spezifischen amphoter-basischen Farbstoff, Methylenazur, darstellt.

Mit Hilfe dieses Gemisches läßt sich basophile, oxyphile, neutrophile und spezifisch azurophile Materie differenzieren.

Die Kernstrukturen wetteifern bei dieser Methode an Präzision mit der Hämatoxylinfärbung; es fehlen aber die Nachteile der Hämatoxylin- und Triazidfärbung, die Nichtdarstellung der Plasmabasophilie. Infolge dieses doppelten Vorganges haben wir mittelst dieser Färbung, außer den lymphoiden Lymphozyten und Monozyten des normalen Blutes eben durch die durch sie ermöglichte vorzügliche Chromatindarstellung, noch die ebenfalls lymphoiden Lymphoblasten, Leukoblasten, Lymphoidozyten und Mikrolymphoidozyten des pathologischen Blutes, also eine hochgradige Spezialisierung lymphoider Zelltypen kennen gelernt. Also im ganzen 6 Arten plasmagleicher und nur kernverschiedener lymphoider Zellarten. Dazu lymphozytäre und lymphoidozytäre Plasmazellen.

Wir unterscheiden dem Plasma nach heute also ungekörnte basophile i. e. lymphoide Zellen (6 Arten), die sämtlich die uneigentliche Azurkörnung führen können, und daneben neutrophil, oxyphil (eosinophil) und basophil (mastkörnig), also echtgekörnte Zellen.

Um aber auch in allen Einzelheiten die höchstmögliche Vollendung zu erreichen, mußte die ursprüngliche Romanowsky-Methode doch erst noch verschiedene Modifikationen erleiden, bis die ästhetische Vollkommenheit erreicht wurde, die wir heute an unseren Blutpräparaten schätzen und bewundern.

Ebenso wenig wie an dieser Stelle die jetzt überflüssigen und antiquierten, und höchstens noch als Kontrollen für gewisse Spezialfragen

dienlichen älteren Färbungsmethoden geschildert werden sollen (bei allen Romanowsky-Methoden ist die Neutralkörnung nicht ganz so scharf wie beim Triazid und oft der Azurkörnung sehr ähnlich, weshalb allein von allen früheren Methoden noch Ehrlichs Triazid beizubehalten ist, aber nicht wie früher als universelle Blutfärbemethode, sondern lediglich als Kontrollfärbung) — ebenso wenig sollen die verschiedenen älteren Romanowsky-Modifikationen nach Leishman, Marino, Wright und Giemsa hier geschildert werden.

Wir begnügen uns, hier diejenge Romanowsky-Färbung in der von uns angegebenen Modifikation hier zu reproduzieren, welche in jeder Hand stets in konstanter Weise die besten und vollkommensten Resultate gibt und welche auch zurzeit an der II. Medizinischen Universitätsklinik zu Berlin, sowie den meisten klinischen Instituten der Kgl. Charité die allein maßgebliche und herrschendeMethode ist. **Es ist dies das sogen. kombinierte May-Giemsaverfahren nach A. Pappenheim.**[1])

§ 1. Bei dieser in jeder Hinsicht ausreichenden und daher auch nur noch allein von uns geübten Färbungsmethode vollzieht sich Fixation und Färbung, wennschon nicht uno actu, so doch in zwei bloßen Etappen ein und derselben Prozedur.

Da nämlich die betreffende hierbei benutzte Farblösung in methylalkoholischer Lösung erhältlich ist, aber nur in wässeriger färbt, so benutzen wir die alkoholische Lösung nur zur Fixation, und fixieren demnach das Präparat durch bloßes Einlegen in dieselbige.

Der Färbungsakt selbst wird erst eingeleitet durch Hinzufügen von Wasser, d. h. durch Verwandeln der alkoholischen Lösung in eine alkoholisch wässerige.

Der ganze Fixations- und Färbungsakt hat demnach folgendes Prinzip zur Grundlage.

Es werden die beiden heute in der Klinik gebräuchlichsten Farbflüssigkeiten für hämatologische Zwecke benutzt und miteinander kombiniert, die methyl-alkoholische Eosin-Methylenblaulösung nach May-Grünwald, und die alkoholisch-glyzerinige Romanowsky-Lösung nach Giemsa. Man fixiert und färbt mit der ersteren vor und färbt mit der zweiten nach. Das Ergebnis kombiniert die Einzelergebnisse und Vorzüge beider Färbungen.

[1]) Publiziert: Medizinische Klinik 1908, Nr. 32.

Die käufliche sehr konzentrierte glyzerinige Giemsa-Lösung muß vor dem Gebrauch für denselben frisch präpariert werden durch Herstellen einer verdünnten wässerigen Lösung.

Giemsa hat zwei verschiedene Vorschriften seines Gemisches als Stammlösungen in den Handel gebracht, eine ältere,[1]) die zwei Teile Glyzerin und einen Teil Methylalkohol enthält, und eine neuere,[1]) bei der zwei Teile Alkohol auf einen Teil Glyzerin kommen.

Die für unsere Zwecke brauchbare und gebrauchsfähige Lösung muß enthalten, von der alten Vorschrift 10 Tropfen[2]) = 2 ccm Farbgemisch auf 10 ccm Aqua dest. (im kleinen Meßzylinder abzufüllen und dann in ein Reagensglas umzufüllen);[3]) oder 15 Tropfen (= 3 ccm) Farbstoff der neuen Vorschrift zu 10 ccm Aq. dest.

---

[1]) Grübler, Leipzig, gibt diese beiden Lösungen ab versehen mit einem Gummi-Abfüllungsstempel, der eine drei- bis vierstellige Zahl darstellt.

Die beiden letzten Ziffern dieser Zahl bezeichnen stets das Jahr der Abfüllung. Die erste oder die zwei ersten den Monat, z. B. 108 bedeutet Januar 1908; 1010 Oktober 1910.

Sowohl für die alte wie für die neue Vorschrift sind die älteren Jahrgänge und Flaschenabzüge, wo man ihrer habhaft werden kann, den neuen vorzuziehen. Jedenfalls ist bei Differenzen des Färbungsresultates auf die Stempel zu achten. Wenn man aus der Flasche nicht gießt, sondern den Farbstoff mit Pipette zu entnehmen sich angelegen sein läßt, wird die Etikette auch stets leserlich bleiben.

Die Flaschen müssen stets gut verstopft aufbewahrt werden, da beim Verdunsten des Alkohols das Azur ausfällt und so die Lösungen verderben.

[2]) Es empfiehlt sich, die Tropfen ein für allemal gleich groß zu nehmen, am besten mit einer 1 ccm haltigen, graduierten Mikropipette, wie solche bei serologischen Arbeiten gebräuchlich sind. Das Entnehmen des Farbstoffes aus der Stammflasche mittels Pipette ist auch viel sauberer als das tropfenweise Abgießen aus der Flasche. Die Tropfen sollen nicht am Reagensglase entlang laufen. Man muß also die Pipette senkrecht in das Röhrchen bis dicht über die Mitte des Wasseroberflächenspiegels einführen und die Tropfen so auf diesen fallen lassen. Hiernach mischt man durch Umschwenken. Der Meßzylinder muß ebenso wie die Pipette und alle sonstigen gebrauchten Glasgefäße (Blockschälchen) sauber und besonders frei von allen anhaftenden Resten differenter (saurer, basischer) Chemikalien und Reagentien gehalten sein, weil sonst die Giemsalösung sofort präzipitiert und ausfällt. Die Farbflaschen müssen stets gut verkorkt gehalten werden, speziell sind sie sofort nach der Farbstoffentnahme zu schließen, um den Alkohol vor dem Verdunsten zu schützen.

[3]) Es ist verpönt, die Mischung der Färbe-Stammlösung mit Wasser im Meßzylinder selbst vorzunehmen, da das Azur sich an den Glaswänden leicht als roter, schwer zu entfernender Belag niederschlägt und bei späteren Mischungen leicht zu Ausfällungen des Farbstoffes Veranlassung gibt.

§ 2. Der Modus progrediendi ist nun ganz allgemein der folgende:

a) Fixation des Trockenpräparates durch Behandeln mit der alkoholischen May-Grünwald-Lösung drei Minuten.

b) Färben in dieser Lösung durch Zusatz von einer gleichen Menge Aqua dest. eine Minute.

c) Abgießen ohne abzuwaschen und Behandeln bzw. Umfärben und Nachfärben mit frisch präparierter wässeriger[1]) Giemsa-Lösung fünfzehn Minuten.

d) Gründliches Abwaschen.

e) Trocknen, nicht über der Flamme (!), weil dadurch die Azurrotfärbung leidet).[2])

f) Einlegen (bei Deckglaspräparaten) in neutralen (!) Kanadabalsam oder Dammarlack.

Während der Fertigstellung dieses Leitfadens habe ich ein **abgekürztes Verfahren der kombinierten May-Giemsa-Methode zur Schnellfärbung** ausgearbeitet und erprobt, das ich hiermit ebenfalls empfehlen möchte. Seine Resultate stehen in nichts nach.

Man mischt im Reagensglas

Giemsa-Lösung, alte Vorschrift, 1 ccm (neue Vorschrift 1,5 ccm),
May-Grünwald-Lösung 1 ccm,
Azeton purissim. (Merck oder Kahlbaum) 0,2 ccm,[3])

welche drei Flüssigkeiten man am besten mit 3 Mikropipetten den Flaschen entnimmt.

a) Mit dieser gemischten Stammlösung fixiert man das Präparat 3 Minuten.

b) Alsdann Färben in derselben durch Zusatz von Aqua dest. āā, 12 bis 14 Minuten.

c) Abwaschen.

d) Trocknen.

e) Das absolut lufttrockene Präparat wird (besonders bei etwa stattgehabter Überfärbung zu empfehlen[4])!) kurz mit absolutem Alkohol (Äthylalkohol)

---

[1]) Eine solche ad hoc extemporierte verdünnte Giemsa-Lösung ist nur kurze Zeit haltbar. Schon nach einer halben Stunde muß, soll weiter im Färben von Präparaten fortgefahren werden, ein neues Quantum frisch hergestellt werden. Auf alle Fälle ist während der Gebrauchszeit das Reagensglas mit einem kleinen Wattebausch verschlossen zu halten.

[2]) Hat aus irgendeiner Unachtsamkeit (zu stark konzentrierte Farblösung, zu lange Färbedauer) Überfärbung stattgefunden, so empfiehlt es sich, das völlig getrocknete Präparat nach der Trocknung und vor dem Montieren noch kurz mit absolutem Alkohol zu behandeln und von neuem zu trocknen. Auch besonders überreiche Azurgranulationen werden dadurch entfernt.

[3]) Kann zur Not auch fortbleiben.

[4]) Auch wenn man alte fixierte oder unfixierte, längere Zeit aufbewahrte Präparate färbt, tritt solche Überfärbung (basische Blaufärbung der Erythrozyten) ein. Auch hier ist Alkoholnachbehandlung des gefärbten und getrockneten Präparates indiziert.

übergossen oder in absolutem Alkohol kurz hin und her geschwenkt und dann das Präparat mit der Kante auf Fließpapier aufgestellt, um den überschüssigen abfließenden Alkohol mit den fortgenommenen Farbresten abzusaugen.

f) Trocknen.

g) Einbetten (am besten in Xylol gelöstem neutralen Kanadabalsam + Xylol gelöstem Dammarlack āā).

§ 3. Die hier geschilderte Färbung verbindet die brillante Schönheit (besonders klare Oxyphilie der Erythrozyten) der May-Grünwald-Färbung ohne deren Nachteile (schlechte Kernstrukturfärbung, keine Metachromasie der Mastkörner, keine Azurophilie) mit den Vorzügen der Romanowsky-Färbung nach Giemsa (Darstellung der Azurophilie, gute Kernstrukturen, Mastzellmetachromasie), ohne deren Nachteile (schlechte Darstellung der Erythrozytenoxyphilie und Eosinophilie). Als einziger Nachteil bleibt gegenüber Triazid bestehen die meist nicht sehr präzise Darstellung der Neutrophilie.

Die Kernstrukturen und Kernreste erscheinen rötlich violett.

Das Plasma der lymphoiden Zellen schön lichtblau.

Die lymphatische Azurkörnung leuchtend purpurrot (desgl. das Chromatin der Malariaparasiten).

Die myeloische Azurkörnung mit einem Stich ins violettbräunliche (ebenso die Zentralsubstanz der Blutplättchen).

Die Neutralkörnung variierend von bräunlich bis bläulich rosa.

Die eosinophile Körnung bräunlich orange bis ziegelrot.

Die Mastkörnung ultramarin mit einem Stich ins Violette.

Die roten Blutkörperchen schön kupfrig rosa.

Die polychromatischen Formen überwiegend bläulich.

Die basophile Punktierung der Erythrozyten kräftig kobaltblau.

§ 4. In Einzelheiten sind die Handgriffe nun noch etwas verschieden, je nachdem man Objektträger- oder Deckglastrockenpräparate färbt.

Die Objektträgerpräparate haben den Vorzug der leichteren Hantierbarkeit und der geringeren Zerbrechlichkeit, benötigen aber größerer Mengen von Färbeflüssigkeit. Sind die Objektträger selbst gegenüber den Deckgläsern wohlfeiler, so ist in bezug auf die Farblösungen das Arbeiten mit Deckgläsern ökonomischer.

Die Deckglaspräparate ermöglichen ein sparsameres Arbeiten, man riskiert aber leicht, daß das Präparat noch während einer der Prozeduren, besonders beim Abwaschen, Trocknen oder Einbetten, zerbricht.

a) Für **Objektträgerpräparate** ist es nun nicht nötig, etwa wie bei der protrahierten Schnittfärbung, in Färbetrögen mit großen Massen von Farblösungen zu färben; etwas sparsamer kann man schon verfahren. Es genügt, zumal wenn man nur über 1—2 Präparate verfügt, daß man den flach gelegten Objektträger bloß auf der chargierten Seite mit den Farbflüssigkeiten gleichmäßig bedeckt.

Ein Färben in Objektträger-Haltepinzetten möchte ich dabei widerraten, da hierbei der Objektträger doch niemals ganz gleichmäßig wagerecht liegt, und die Flüssigkeit daher auf ihm sich doch stets immer an einem Ende ansammelt oder gar abläuft. Auch das Einlegen auf den Boden einer Petrischale, wenn man nicht diesen ganzen Boden mit Farbflüssigkeit anfüllen will, was auch wieder ziemlich unsparsam ist, ist nicht zu empfehlen, da bei geringer Achtsamkeit die auf den Objektträger aufgeschichtete Flüssigkeit leicht an den Seiten herunterfließt. Es kommt aber gerade darauf an, daß das Präparat während der vorgeschriebenen Färbdauer auch wirklich dauernd mit Farbflüssigkeit, und zwar in möglichst dicker Lage und Schicht, bedeckt ist, zur Erhöhung des molekularen Druckes, der bei dem Färbungseffekt eine nicht zu unterschätzende Rolle spielt.

Am einfachsten ist es, den Okjektträger quer über die Öffnung eines Blockschälchens zu legen und ihn hier mit Farbflüssigkeit in möglichst hoher Schicht zu überschichten.

Die Schicht darf nicht zu flach und niedrig sein, schon weil der alkoholische Farbstoff dabei zu rasch verdunstet; sie soll vielmehr in möglichster Höhe aufgeschichtet sein, weil der auf diese Weise erhöhte Molekulardruck eine erhöhte tinktorielle Energie und größere Prägnanz der Färbung garantiert.

Die Wassermenge, die zur fixierenden May-Grünwald-Lösung zwecks Färbung mit derselben hinzugegeben wird, soll etwa die gleiche Menge betragen wie die alkoholische Farblösung.

Bei der Umfärbung mit Giemsa-Färbung wird die wässerige May-Grünwaldlösung abgegossen und mit der verdünnten Giemsaschen Farblösung neu überschichtet.

Das **Waschen** geschieht am besten durch kräftiges Hin- und Herschütteln in einer mit destilliertem Wasser gefüllten Petrischale oder durch einen kräftigen Wasserstrahl aus der Spritzflasche oder einem Wasserreservoir hohen Gefälles.

Eingebettet bzw. mit Zedernöl behandelt und untersucht darf erst werden, wenn das Präparat absolut lufttrocken ist. Eine schwächere

Untersuchung als mit Immersionslinse kommt für das qualitative Studium von Blutpräparaten überhaupt kaum mehr in Betracht und würde bei Objektträgerpräparaten Einlegen in Kanadabalsam und Montieren mit Deckgläschen benötigen. Für Immersionsuntersuchung ist das nicht nötig; hier genügt bloßes Chargieren mit Zedernöl.

Schnelles **Trocknen** kann erreicht werden durch Gebläse und allenfalls durch Einlegen in den Brutofen. Höhere Temperaturen im Heißluft-Trockenschrank sind aber bei May-Giemsa-Färbung besser zu vermeiden.

Sollte das Präparat doch einmal durch fehlerhaftes Handhaben der gegebenen Vorschriften oder irgendwelche Imponderabilien in den Kernen oder den Erythrozyten zu blau überfärbt sein, indem die Kerne strukturlos, die roten Blutkörperchen zu blaugrau, also basisch, statt rosa erscheinen, so empfiehlt sich kurzes Einlegen der vorher völlig getrockneten Präparate in absoluten Alkohol.

Der Anfänger tut am besten, er kontrolliert, ob das Optimum der Färbung erreicht oder überschritten ist, nach dem Waschen an dem noch nassen Präparat (dessen untere Rückseite man dazu allein mit einem Tuch getrocknet hat), mit Hilfe mittelstarker Objektivvergrößerung.

Hat man die Überfärbung erst bei der Betrachtung im Öl entdeckt, so muß, wenn man das Präparat noch nachträglich verschönern will, das Öl erst durch Behandeln mit Xylol entfernt werden.

Finden sich auf den Präparaten Farbniederschläge, was meist der Fall ist, wenn die benutzte Giemsa-Lösung durch langes Offenstehen verdorben ist, oder die Glasgefäße nicht chemisch indifferent waren, und ist speziell das Azur ausgefallen, was sich durch eine abnorme übermäßige azurophile Pseudokörnung in den lymphoiden Zellen kundgibt, so verfährt man am besten so, daß man das Präparat, nach dem Waschen nochmals in etwas mit Essigsäure gesäuertem Wasser behandelt. Hiernach wieder reines Wasser, 90proz. Alkohol, absoluter Alkohol, Xylol, Balsam.

b) **Deckglaspräparate.** Allgemeines.

Man kann sie in der Kornettpinzette färben, was sparsamer, aber oft nicht ganz sauber ist, oder in Blockschälchen (besser als in den wackligen Uhrschälchen).

Bei Anwendung von Kornettpinzetten sollte man bloß solche mit rechtwinklig gebogenen Branchen verwenden (bei den spitzschnabligen läuft die Farbflüssigkeit außerordentlich leicht ab). Auch

hier soll reichlich Farbstofflösung auf das Deckgläschen geschichtet werden.

Das Färben im Blockschälchen benötigt aber doch auch den Gebrauch einer Kornettpinzette, welche auch hier gute Dienste leistet beim späteren Waschen des gefärbten Deckglases, oder mindestens den Gebrauch noch einer besonderen zweiten gewöhnlichen Pinzette, mit der man die Deckgläschen aus dem Blockschälchen nach einer Färbung herausfischt, um sie in ein zweites Blockschälchen mit der zweiten Farblösung zu übertragen oder zum Waschen zu bringen (das Exemplar der Ehrlichschen Deckglaspinzette, die allein zur Herstellung der Trockenpräparate dienen soll, hierzu zu verwenden, ist verpönt; diese Pinzette bleibt nur der Herstellung der Trockenpräparate reserviert).

Am besten braucht man auch bei der Blockschälchenfärbung sowohl Kornettpinzette wie eine zweite gewöhnliche Pinzette, oder statt letzterer allenfalls auch eine einfache Präpariernadel; die Kornettpinzette ist, auch wenn man nicht in ihr färbt, selbst bei der Färbung



Fig. 8.

im Blockschälchen ein angenehmes Hilfsinstrument, um das noch feuchte Präparat hiermit anstatt mit den Fingern an einer möglichst klein umschriebenen Stelle zu fassen, namentlich beim Abwaschen.

Arbeitet man mit Kornettpinzette und Präpariernadel, so hebt man nach abgelaufener Färbzeit mit der Nadel das Deckglas an einer Seite etwas aus dem Schälchen auf und ergreift es dann mit der Kornettpinzette.

Arbeitet man mit Kornettpinzette und gewöhnlicher Pinzette, so benutzt man bloß um die Färbeflüssigkeit zu wechseln die kleine Pinzette und erst zum Abwaschen erfaßt man das zweifach gefärbte Deckglas mit dem Kornett.

α) Färbt man in der Kornettpinzette, so muß man nach nach dem Fixieren zu der stark auf das Gläschen geschichteten May-Grünwald-Lösung hernach zum Vorfärben etwa 10—15 Tropfen destilliertes Wasser (vorsichtig, damit die Lösung nicht herunterfließt) aus

einer Mikropipette hinzugeben.[1]) Bei der Umfärbung wird diese Mischung einfach abgegossen und die wässerige Giemsa-Lösung daraufgegossen.

β) Färbt man im Blockschälchen, so überschichtet man in diesem auchhier das Deckglas mit May-Grünwald-Lösung und gibt nachher etwa 10 Tropfen Wasser hinzu. Zwecks Umfärbung begießt man das Ganze bis zur Anfüllung des Blockschälchens mit frisch verdünnter Giemsa-Lösung, oder aber man nimmt am besten das Deckgläschen aus diesem ersten Blockschälchen mittelst Pinzette heraus, und legt es, nachdem man die auf ihm befindliche Flüssigkeit in das Schälchen abgegossen hat, in ein zweites Blockschälchen, mit der chargierten Seite nach oben gerichtet, und füllt dieses Blockschälchen mit der wässerigen Giemsa-Lösung an, so daß diese in starker Flüssigkeitsschicht über dem völlig untergetauchten Deckglas steht. Ein Schwimmenlassen des Deckglases auf der Flüssigkeit ist nicht zu empfehlen, da die Farbstoffaufnahme hierbei in der vorgeschriebenen Zeitdauer (s. o.) zu gering ist. Beide Blockschälchen sind während der Prozeduren zugedeckt zu halten.

γ) Ich selbst bevorzuge ein kombiniertes Verfahren. Ich fixiere und färbe mit May-Grünwald vor in der Kornettpinzette und lege dann das Deckglas, nachdem die erste Farbflüssigkeit abgegossen, in ein mit Giemsa-Lösung beschicktes Blockschälchen, das nachher zugedeckt wird.

Ist die Färbeprozedur vorbei, so faßt man das Deckgläschen mit der Hilfspinzette, hebt es heraus, kneift es in die Kornettpinzette und **wäscht** es, indem man es schräg gehalten von einem halb seitwärts auftreffenden Strahl destillierten Wassers längere Zeit auf beiden Seiten berieseln läßt, sei es, daß man aus der Spritzflasche gießt, sei es, daß man einen Strahl aus dem Abflußheber eines hochgestellten Wasserreservoirs von mäßigem Gefälle ablaufen läßt; oder indem man es in einem tieferen wassergefüllten Glastrog (Haven), mit der schmalen Kante (nicht Breitseite!) voraus, mehrmals hin und herschwenkt.

Der Strahl soll nicht zu stark und nicht senkrecht auf die Breitseite des Deckgläschens auftreffen, weil dieses dabei leicht aus der Pinzette abbricht.

---

[1]) 2 cmm Aq. dest. = 5 Tropfen.
4 „ „ = 10 „
6 „ „ = 15 „
8 „ „ = 20 „

Das **Trocknen** geschieht so, daß man das Gläschen an zwei gegenüberliegenden Kanten zwischen zwei Fingern faßt, erst die Rückseite mit einem Tuche abwischt, dabei event. von haftengebliebenen umgelaufenen und angeklebten Resten der Farbflüssigkeit säubert, und über die chargierte Seite dann einen Luftstrom aus einem Gebläse schickt oder auch recht kräftig stoßweise mit dem Munde aus kleiner Öffnung über die Kante des Deckgläschens bläst (also nicht direkt auf die Fläche). Die Luftstöße aus dem Munde müssen kurz, sehr kräftig und frei von Speicheltröpfchen sein. Schon nach kurzem Blasen ist die meiste Feuchtigkeit entfernt. (Das Verfahren ist besser als das Trocknen zwischen Fließpapier, wobei leicht Fäserchen haften bleiben.) Die letzte Trocknung geschieht schließlich am schnellsten dadurch, daß man das zwischen Daumen und Zeigefinger an den Kanten gehaltene Gläschen nunmehr bei herabgesenktem Arm mit der Breitseite ein paarmal hin und her von oben nach unten durch die Luft schwenkt und pendeln läßt.

Cave: Einlegen in Balsam vor Verdunsten der letzten Feuchtigkeitsreste!

Das **mikroskopische Studium** eines gefärbten Blutpräparates kann im Gegensatz zu sonstigen histologischen Studien sogleich mit Ölimmersion (offener Blende und gläsernem Spiegel) erfolgen. Schwächste Objektivvorzeichnungen kommen gar nicht in Betracht, allenfalls mittlere. Um einen allgemeinen Eindruck von der histologischen Zusammensetzung eines Blutes zu gewinnen, arbeite man mit schwachen Okularen (Zeiß 2); für feinere einzelzytologische Zelldifferenzierungen mit mittleren (3,9) und starken Okularen (6 und 8) event. bei künstlichem möglichst weißem[1]) Licht, wobei aber nicht vergessen werden darf, ein blaues (aber durchsichtiges, nicht matt geschliffenes) Glas auf den Rand der offenen Blende einzuschalten. Man verabsäume speziell nicht, bei Vorhandensein eines beweglichen Objekttisches, das Präparat mit Klammerhaltern zu befestigen!

B. Die Feststellung des Prozentverhältnisses der einzelnen Leukozyten und die Aufnahme des neutrophilen Blutbildes.

Für beide Untersuchungen, die am besten bei Ölimmersion vorzunehmen sind, zumal wenn schwer differenzier- und identifizierbare pathologische Lymphoidzellen im Blut anwesend sind, benutzt man

[1]) Nernstlicht, am besten Gasglühlicht (Auer, Grätzin).

am besten einen verschiebbaren Objekttisch und ein schwaches Okular (Nr. 2), weil das Untersuchen im stärkeren Okular nur zu kleine Gesichtsfelder ermöglicht und das rasche Verschieben des Objektes hierbei für das Auge anstrengend ist. Ein Ehrlichsches Okulardiaphragma ist entbehrlich.

1. Die Feststellung des Prozentverhältnisses der verschiedenen Leukozyten. (Die Leukozytenformel.)

§ 1. Das Prinzip ist sehr einfach und beruht darauf, daß man Gesichtsfeld für Gesichtsfeld des Präparates durchgeht und die in jedem Gesichtsfeld auftretenden Leukozyten nach ihrer Art rubriziert und ihre Zahl notiert.

Man verschiebt nach Aufnahme und Durchmusterung eines Gesichtsfeldes das Gesichtsfeld zur Aufnahme des nächsten nicht stückweise, sondern stets im ganzen so, daß man von links nach rechts gehend sich irgendeine am linken, westlichen Endpunkt des Querdurchmessers oder Äquators des Gesichtsfeldes gelegene rote oder weiße Zelle markiert und diese durch Verschiebung des Objekttisches an den rechten östlichen Äquatorialpunkt wandern läßt (oder umgekehrt) und so fort.

Schon bei Beginn einer Untersuchung hat man für jede der im normalen Blute präformiert vorhandenen und zu erwartenden 5 resp. 6 Leukozytenarten je eine Rubrik oder Vertikalkolonne in einer Tabelle angelegt, also eine solche für gewöhnliche Lymphozyten, für große Lymphozyten, Monozyten inkl. Übergangszellen, polynukleäre Neutrophile, Eosinophile und Mastzellen.

Sollten sich bei der vorangegangenen qualitativen Blutuntersuchung schon pathologische Blutzellen gezeigt haben oder solche im Laufe der Untersuchung auftreten, das Blut also ein qualitativ pathologisches sein, so wird bei der Bemerkung eines jedesmaligen betr. pathologischen Zelltypus eine neue Rubrik angelegt, also z. B. von granulierten Typen noch für Metamyelozyten, Myelozyten, Promyelozyten und eventuell Riesenmyelozyten, Mikromyelozyten und Zwergleukozyten; bei lymphoiden Myeloidzellen für Leukoblasten und Lymphoidozyten event. Riederzellen, und schließlich von pathologischen lymphozytären Zellformen für Plasma- und Reizungszellen.

Man kann mit dieser Methodik auch die Prozentzahl kernhaltiger roter Erythroblasten zu kernlosen Roten oder zu Leukozyten feststellen, doch ist es nicht angängig, auf diese Weise das Prozentverhältnis $\frac{W}{R}$

zwischen Weißen und Roten feststellen zu wollen. Hier muß die Methodik der zweimaligen absoluten Zählung Platz greifen (s. dieselbe S. 240).

Die Zellen je eines Gesichtsfeldes werden nebeneinander in gleicher horizontaler Höhe in die Tabelle eingetragen. Jeder Horizontale entspricht also ein Gesichtsfeld.

Um möglichst genaue Resultate zu erhalten, ist es erforderlich, eine möglichst große Zahl von Zellen aufzunehmen und sich nicht mit ein paar Gesichtsfeldern zu begnügen, sondern mindestens zwei Deckglaspräparate oder ein großes Objektträgerpräparat des betr. Falles ganz durchzumustern. Auf keinen Fall dürfen weniger wie 500 Zellen gezählt werden. Daß am besten möglichst gleichmäßig ausgestrichene Präparate benutzt und dessen Randzonen vernachlässigt werden, wo die Zellen oft gequetscht oder verklebt und daher schwer zu rekognoszieren sind, ist selbstverständlich.

Wird aus zwei Präparaten gezählt, so braucht hier der Bequemlichkeit halber, im Gegensatz zu der Methodik der absoluten Leukozytenzählung, nicht erst jedes Präparat für sich ausgerechnet und von den beiderseitigen Endsummen das arithmetische Mittel genommen zu werden, sondern es können die Zellen des zweiten Präparates alsbald zu den Zahlen des ersten Präparates hinzuaddiert, d. h. in die gleiche Tabelle mit eingetragen werden.

§ 2. Die definitive Ausrechnung des Prozentverhältnisses jedes einzelnen Zelltypus gestaltet sich sehr einfach.

Nachdem für die einzelnen Artrubriken die vertikalen Endsummen festgestellt sind, werden diese einzelnen Endsummen zur Quersumme vereinigt, welche Quersumme die Gesamtsumme aller im Präparat durchgezählten Leukozyten angibt, während die einzelnen Vertikalsummen die Einzelsummen der im Präparat vorhandenen einzelnen Zelltypen ergeben.

Nach dem einfachen Gesetz der Regeldetri sind unter 100 Zellen ebenso viel Prozent eines betr. einzelnen Zelltyp vorhanden, wie das Verhältnis der Gesamtquersumme aller gezählten Leukozyten zu einer Einzelvertikalsumme des betreffenden einzelnen Leukozytentypus beträgt.

Ist also S die Gesamtquersumme und s die Partialsumme eines einzelnen Zelltypus, so verhält sich S zu s wie 100 zu der gesuchten Prozentzahl x.

§ 3. Hat man die absolute Zahl aller Leukozyten pro 1 cmm Blutes, so kann man aus dieser und aus den Prozentverhältnissen der

einzelnen Zelltypen und Arten mit Leichtigkeit auch die absolute Zahl der einzelnen Leukozytentypen und Arten pro 1 cmm berechnen.

Ist die absolute Zellzahl Σ und die Prozentzahl eines einzelnen Typus p, so berechnet sich die gesuchte absolute Zahl n dieses Einzelzelltypus nach der Formel $100:p=\Sigma:n$ oder $n:p=\Sigma:100$, also $n=\frac{p:\Sigma}{100}$. Cf. hierzu auch S. 236 o. u. 237.

2. Die Aufnahme des quantitativen neutrophilen Blutbildes (nach Arneth).

Wir verfahren hier nicht nach der Arnethschen Originalmethode, sondern nach unserer eigenen Methodik,[1]) die in jüngster Zeit auch von Zangemeister und Kothe angewendet wird.

Arneth hat — und das hat seiner Lehre am meisten Abbruch getan — die polynukleären Zellen in ziemlich grob schematischer Weise lediglich nach der Zahl der Kernsegmente rubriziert, wobei er die völlig unbewiesene Behauptung verficht, daß die Zellen mit weniger Kernabschnürungen jünger seien als die polylobärkernigen Zellen.

Solch Verfahren muß geradezu falsche Resultate geben und dadurch dann die ganze Sache in Mißkredit bringen, da doch unter Umständen atypisch geformte trilobärkernige Myelozyten neben bilobär segmentierten polynukleären Leukozyten auftreten, die doch artlich jünger als letztere sind, trotz der höheren Kernzipfelzahl.

Zwar sind sie gewöhnlich die Kerne der polynukleären Leukozyten mehrzipfelig als die viel einfacher gebauten Bläschenkerne ihrer Vorstufen, der Myelozyten, aber einmal gibt es auch polynukleäre Leukozyten mit oligolobären (bilobären) Kernen, und zweitens ist es absolut nicht gesagt, daß innerhalb der Gruppe der einmal durch ontogenetische Reifung polynukleär gewordenen Leukozyten die oligolobärkernigen Elemente jünger sind als die polylobärkernigen.

Wir halten es also für theoretisch direkt fehlerhaft und unstatthaft, bilobärkernige polynukleäre Leukozyten von trilobärkernigen Leukozyten abzusondern, sie als jüngere Zellformen zu rechnen und zwar mit bilobärkernigen Myelozyten zu vereinen, da es absolut nicht feststeht noch bewiesen ist, daß innerhalb der einmal polynukleären Leukozyten bilobärkernige Formen jünger sind als Leukozyten mit vier- oder fünfzipfeligen Kernen.

Wir halten es daher für geeigneter, wenn schon überhaupt, so rein qualitativ nach der Qualität des Kerncharakters die Zellen in Myelozyten, Metamyelozyten und Leukozyten s. str. zu klassifizieren, und das gegenseitige prozentische Zahlenverhältnis dieser Zellen in der näher anzugebenden Weise zu bestimmen, um festzustellen, nicht nur, ob Myelozyten auftreten, sondern auch, ob und wie stark sie event. numerisch vor den Leukozyten prävalieren oder hinter ihnen zurückstehen.

---

[1]) Publiziert im Atlas der menschlichen Blutzellen 1905, ferner in Fol. Haemat. 1906, Bd. III, S. 609, Bd. V, S. 509, Bd. VII, S. 85.

Man sagt bei dem bloßen Auftreten von Jugendformen, also von Metamyelozyten oder gar Myelozyten, also bei einer Metamyelozytose oder Myelozytose, nach der Arnethschen Bezeichnung: „das neutrophile Blutbild ist qualitativ nach links verschoben". Es ist dies also gleichbedeutend mit dem Bestehen einer Metamyelozytose bzw. Myelozytose. Während Arneth diesen Befund aber durch komplizierte und ungeeignete Zählungen und Klassifikationen erhebt, erheben wir ihn durch die bloße qualitative Betrachtung mit alsdann nachfolgender einfacher prozentueller Bestimmung.

Diese Untersuchung ist gewissermaßen ein Teil der vorherigen Untersuchung, kann aber naturgemäß nur in einem pathologischen Blut aufgenommen werden, da ja hier nicht innerhalb der verschiedenen normalen Blutzellen das gegenseitige Prozentverhältnis der einzelnen Bluttypen zueinander aufgenommen werden soll, sondern innerhalb einer und derselben und zwar neutrophilen Zellart das Prozentverhältnis zwischen den normalen polynukleären Blutzelltypen zu etwaigen pathologischen Jugendformen (Metamyelozyten, Myelozyten). Man kann diese Untersuchung mit einer Untersuchung der vorigen Art kombinieren und aus ihr berechnen, oder sie auch selbständig vornehmen.

Im letzten Falle verfährt man wie sub 1, indem man nur für alle einzelnen Typen neutrophiler Zellen besondereRubriken anlegt und diese Gesichtsfeld für Gesichtsfeld registriert.

Es werden hier nur die neutrophilen Zellen gezählt und unter ihnen Einzelrubriken für Leukozyten, Metamyelozyten und Promyelozyten angelegt. Dann wird auch hier das Prozentverhältnis der Partialrubrik zur Gesamtzahl festgestellt.

Im anderen ersten Falle, wo man gleichzeitig mit den normalen Zelltypen auch für die pathologischen neutrophilen Typen Rubriken angelegt hat, berechnet sich das spezielle pathologische neutrophile Blutbild sehr leicht aus der Aufnahme des allgemeinen zellulären Prozentverhältnisses, der prozentuellen Leukozytenformel. Betragen z. B. hier die einzelnen neutrophilen Typen (Myelozyten, Metamyelozyten, Leukozyten) innerhalb des gesamten Leukozytenbestandes x Prozent, y Prozent und z Prozent, so findet man das gegenseitige Prozentualverhältnis selbst zwischen x, y und z nach folgendem allgemeinen Ansatz.

Z. B. für x nach der Formel $(x + y + z) : x = 100 : ?$.

In ganz derselben Weise läßt sich gesichtsfeldweise das Verhältnis kernhaltiger Roter zu kernlosen Erythrozyten eruieren. Dagegen ist es methodologisch unstatthaft und nicht in Gebrauch, aus dem mikroskopischen Präparat das Verhältnis $\frac{W}{R}$ ermitteln zu wollen.

Schluß.

Zusammenstellung eines Instrumentariums für hämatologische diagnostische Untersuchungen.

1. Absoluter Alkohol.
2. Äther.
3. Destilliertes Wasser.
4. 250 ccm Physiologische Kochsalzlösung oder eine der auf S. 236, 237 angegebenen Flüssigkeiten mit 0,1 g Methylviolett, Toluidinblau, Nilblau oder Kresylblau versetzt zur Zählung der roten Blutkörperchen.
5. 250 ccm 5proz. Essigsäure mit 0,025 g Methylgrün oder Vesuvin versetzt zur Zählung der weißen Blutkörperchen.
6. $^1/_{10}$-n-Salzsäure zur Bestimmung des Hämoglobingehaltes nach Sahli.
7. Farblösung May-Grünwald.
8. Farblösung nach Giemsa, am besten alte Vorschrift.
9. Neutraler(!) Kanadabalsam oder Dammarlack, in Xylol gelöst, zum Einbetten von Dauerpräparaten.
10. Xylol zum Reinigen benutzter Deckgläser.
11. Zedernöl zur mikroskopischen Immersionsuntersuchung.
12. Ein Mikroskop mit beweglich verschiebbarem Objekttisch, am besten Kreuztisch, mit mittlerem Objektiv mit Ölimmersion, mit schwachem Okular und einem starken Okular.
13. Zur Hämoglobinometrie mindestens ein Hämometer nach Sahli.
14. Zur Hämozytometrie mindestens zwei Mischpipetten, je eine für weiße und rote Blutkörperchen nach Thoma-Zeiß, am besten mit Präzisionssaugvorrichtung nach Pappenheim (S. 229) und eine Bürkersche Zählkammer mit Türkscher Netzteilung.
15. Diverse Deckgläschen und geschliffene Objektträger.

16. Eine Ehrlichsche Blutpinzette, eine gewöhnliche spitze Pinzette, Präpariernadel, Kornettsche Pinzetten mit rechtwinkligem Schnabel.
17. Ein kleiner Meßzylinder zur Herstellung der verdünnten Giemsa-Lösung.
18. Graduierte Kubikmillimeter-Titrier-Pipetten zur Abmessung der Farbflüssigkeitstropfen und zur Beschickung des Sahlischen Apparates. Einige 1 ccm- und 2 ccm-Bauchpipetten zur Abfüllung der Farblösungen in Reagenzgläser.
19. Einige Reagenzgläser.
20. Diverse Blockschälchen zum Färben der Deckglaspräparate und Aufnahme der Zählungs-Mischflüssigkeiten.
21. Eine kleine Lanzette oder frische gebrochene Stahlfeder im Federhalter.
22. Eine Spirituslampe zum Ausglühen.
23. Sterile Watte, Jodoformkollodium nebst Pinsel.
24. Einige Pärchen kleiner Petrischalen zum Aufbewahren und Transport der geputzten bzw. beschickten Deckgläschen.

Fig. 1.

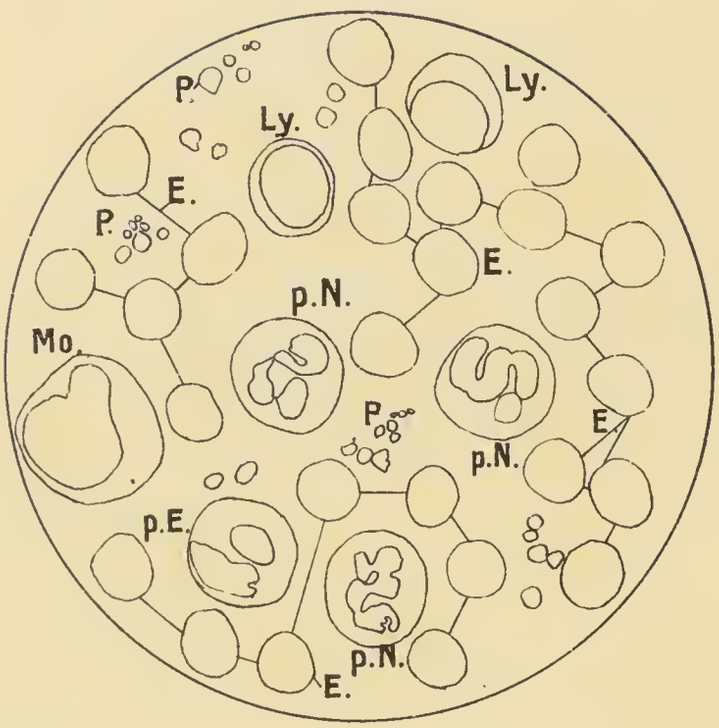

Färbung: May-Giemsa.

E. = Erythrocyten mit matter Dellung.

P. = Kleine Blutplättchen in mäßiger Menge.

Ly. = normale Lymphocyten.

Mo. = Monocyt.

p. N. = polynucleäre Neutrophile mit polymerisierter Kernfigur.

p. E. = polynucleäre Eosinophile mit bisegmentierter Kernfigur.

Fig. 2.

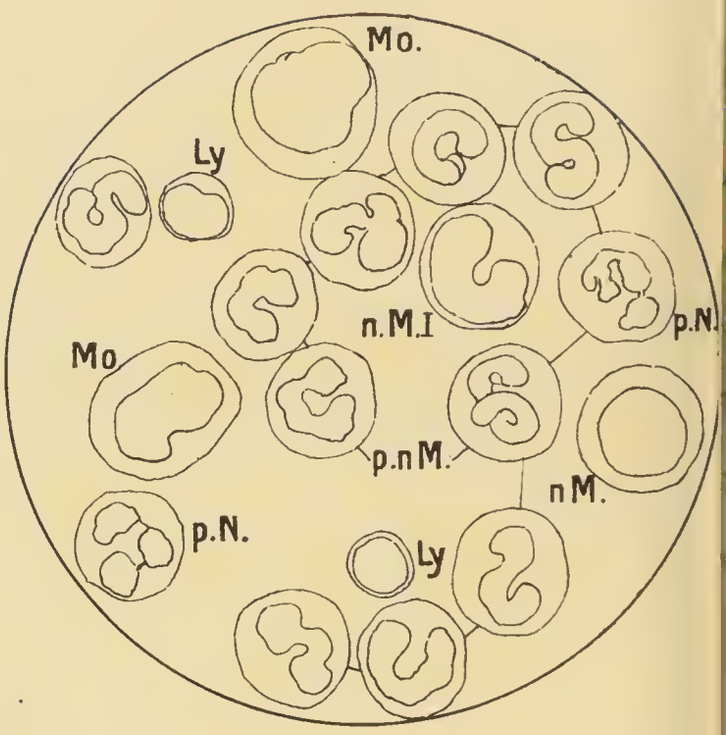

Färbung: May-Giemsa.

An roten Blutkörperchen und Plättchen nichts Abnormes.

Ly. = Microlymphocyten von micromyeloblast. Habitus.

Mo. = Monocyten von leukoblastischem Habitus mit starker Azurkörnung.

p. N. = normale polynucleäre Neutrophile.

p. n. M. = polymorphkernige neutrophile Metamyelocyten mit nicht segmentierten Kernen.

n. M. = neutrophile Myelocyten.

n. M. I. = neutrophile Myelocyten mit gebuchtetem Kern.

Fig. 1.

Zellen des normalen Bluts.

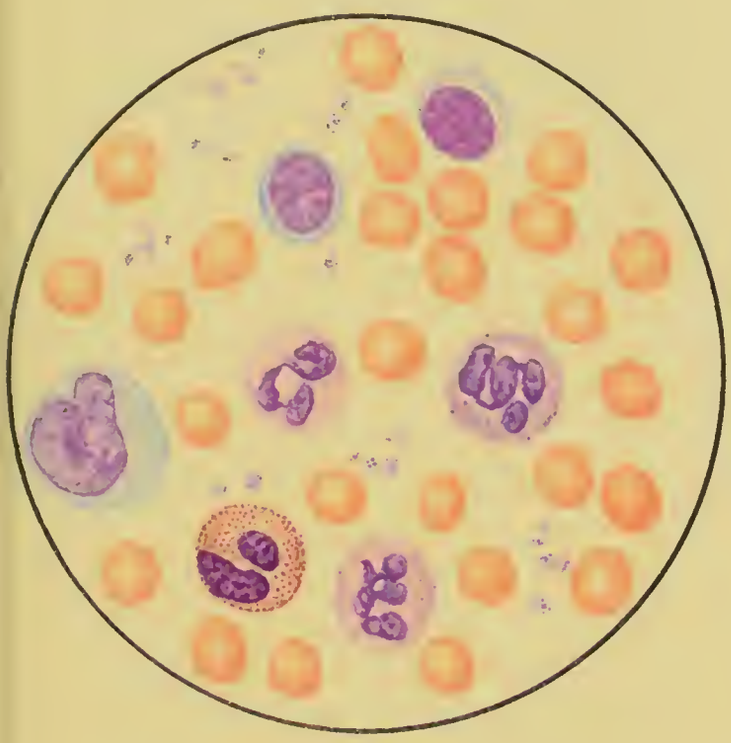

Fig. 2.

Neutrophile Reizungs-Leukocytose
mit links verschobenem Blutbild.

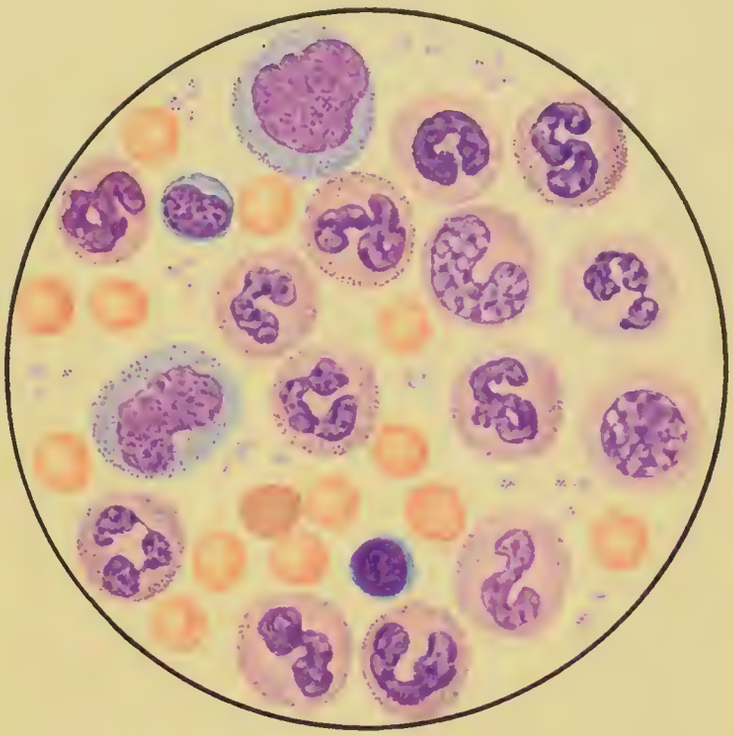

A. Pappenheim.
Lisbeth Krause pinxit.

Lith. Anst. Julius Klinkhardt, Leipzig.

Verlag von Dr. Werner Klinkhardt, Leipzig.

Fig. 3.

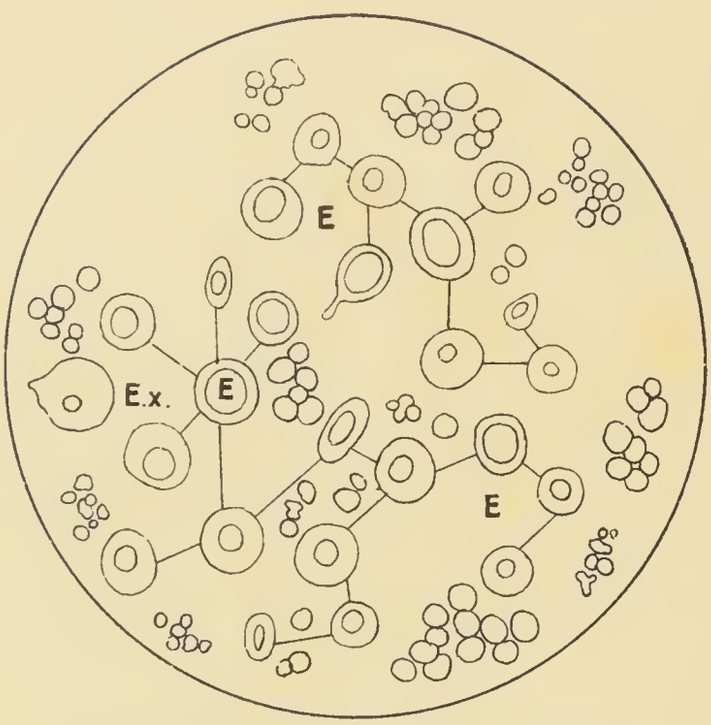

Färbung: Haematoxylin-Eosin.

E. = Pessarformen der Erythrocyten mit sehr großen Dellen.

E. x. = Erythrocyt mit haemoglobinämischem Innenkörper.

Leichte Anisocytose und Poikilocytose.

Blutplättchen vermehrt und vergrößert.

Fig. 6.

Färbung: May-Giemsa.

a) Rotes Blutbild.

1. Degeneratives rotes Blutbild.

Hypochrome Anisocytose sehr mäßigen Grades. Überwiegend Normocyten und Microcyten. Ein einziger Quellungs-Macrocyt. — Keine eigentliche Poikilocytose, nur kleine Splitter-Poikilocyten (Schizocyten).

2. Regeneratives rotes Blutbild.

Nb. = 1 polychromatischer Normoblast, mit strukturiert jugendlichem Radkern.

Nb. x. = 1 alter pyknotischer großer Normoblast, orthochromatisch, basophil punktiert.

G. = 1 polychromatischer Gigantocyt.

p. M. = 1 polychromatischer Macrocyt mit Jollykörper (Kernrest).

N. H. = 1 Hb.-freier Normo-Haemocyt.

p. N. = 1 polychromatischer Normocyt mit basophiler Punktierung.

o. N. = 1 orthochromatischer Normocyt mit feiner basophiler Punktierung.

o. N. J. = 1 orthochromatischer Normocyt mit gröberer basophiler Punktierung und Jollykörper.

Fig. 6.

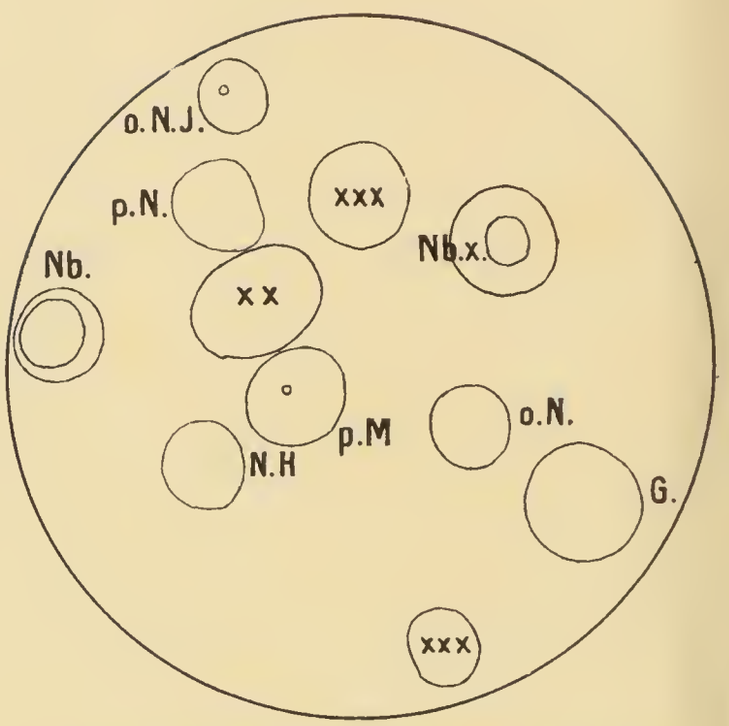

b) Von Leukocyten.

XXX = 2 Micromyeloblasten und

XX = 1 Leukoblast mit starker Azurkörnung.

c) Viel Blutplättchen.

Fig. 3.

Schwere Chlorose (Hb. 30%).

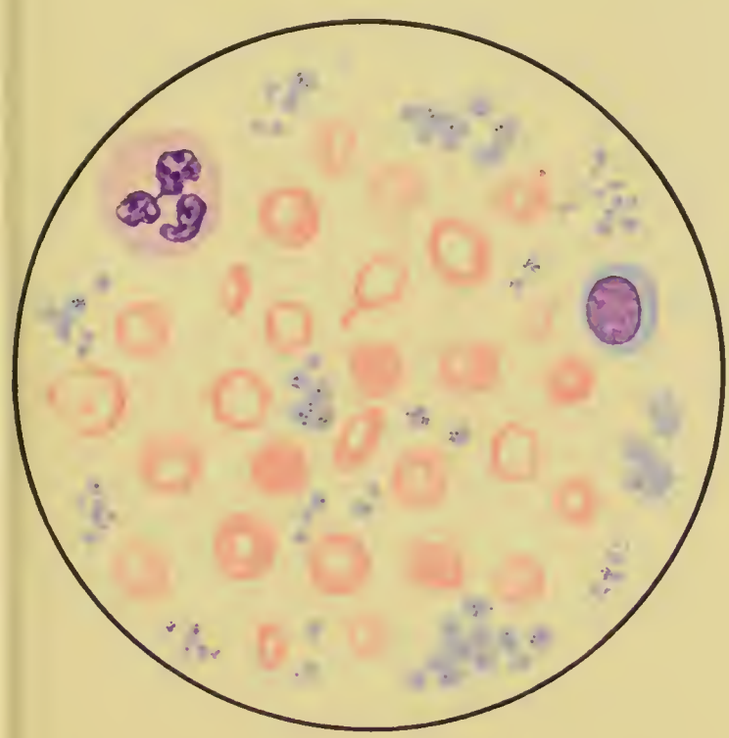

Fig. 6.

Einfache sekundäre Anämie.

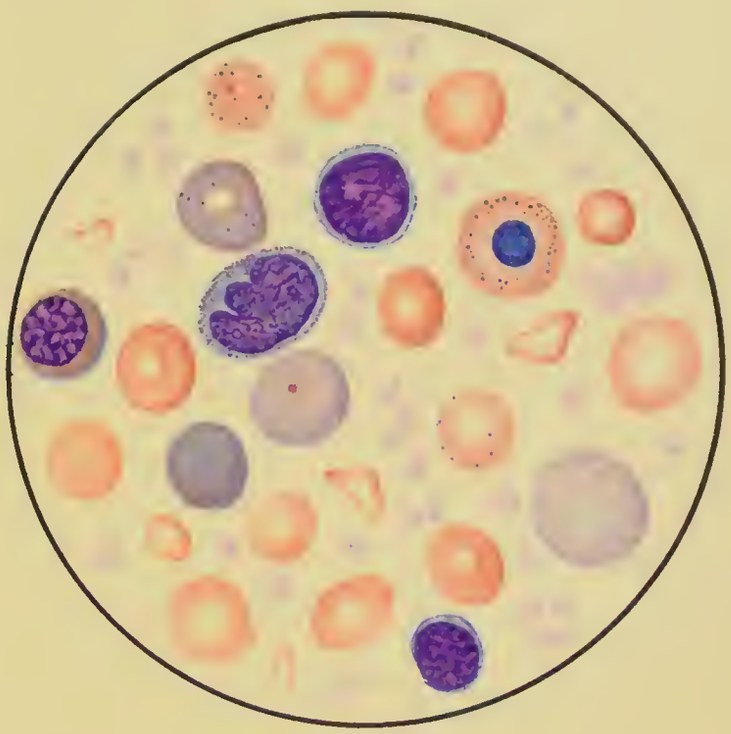

A. Pappenheim.
Lisbeth Krause pinxit.

Lith. Anst. Julius Klinkhardt, Leipzig.

Verlag von Dr. Werner Klinkhardt, Leipzig.

Fig. 4.

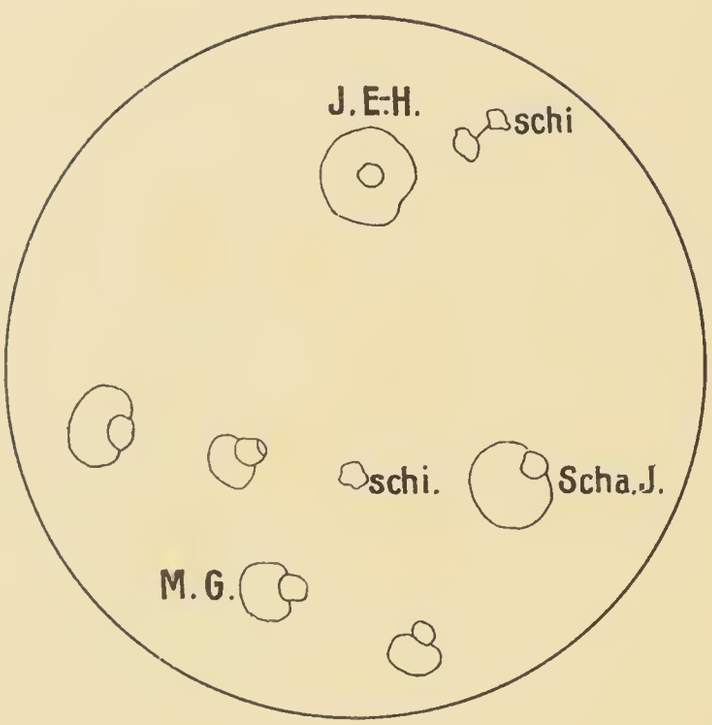

Färbung: Haematoxylin-Eosin.

Macrocyten und Microcyten aber keine Poikilocyten.
Die Mehrzahl der Zellen ist hyperchrom.
Einige ausgelaugte Schatten.
Haemoglobinämische Degeneration: Ehrlich-Heinz.
Ausstoßung dieser Ehrlich-Heinz'schen Innenkörperchen zu freien Schizocyten.
Innenkörper und Schizocyten stark hyperchrom.

---

schi. = Schizocyten.
I. E.-H. = Innenkörper Ehrlich-Heinz.
Scha. = I. Schatten mit Innenkörper.
M.G. = Microcyten in Glockenform.

Fig. 4a.

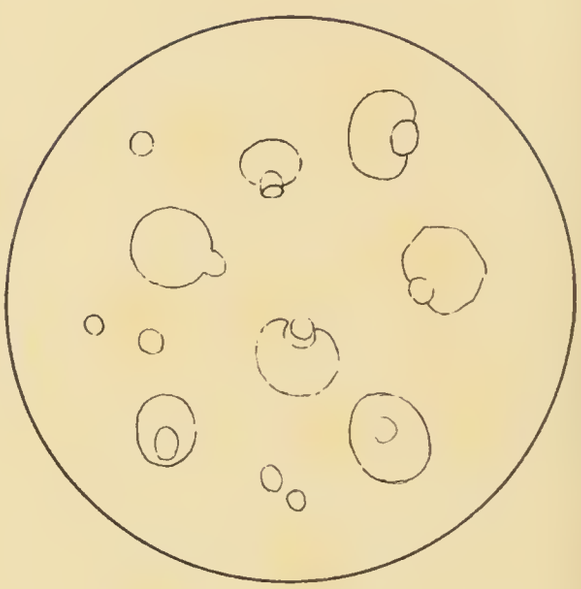

Färbung: May-Giemsa.

Fig. 4.

Vergiftung mit Pyrodin und Toluylendiamin.

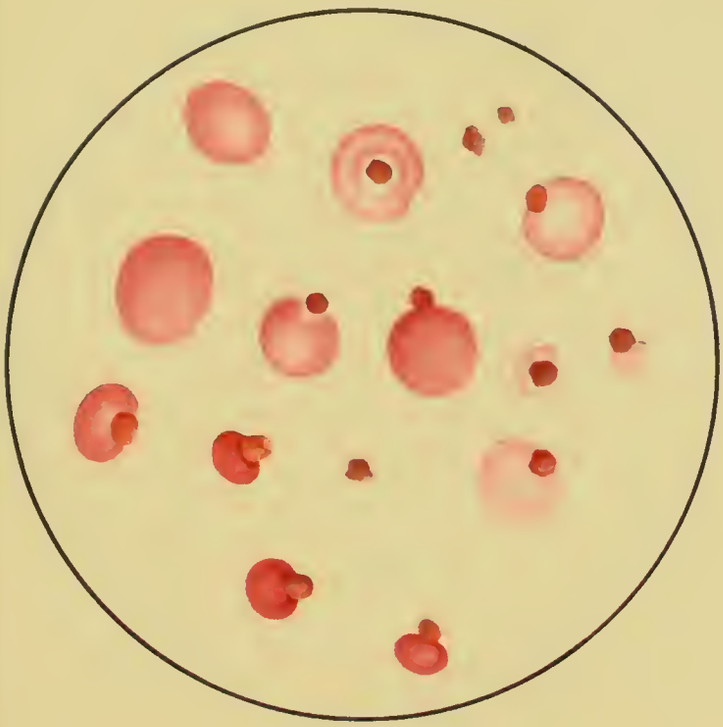

Fig. 4a.

Vergiftung Pyrodin-Toluylendiamin.

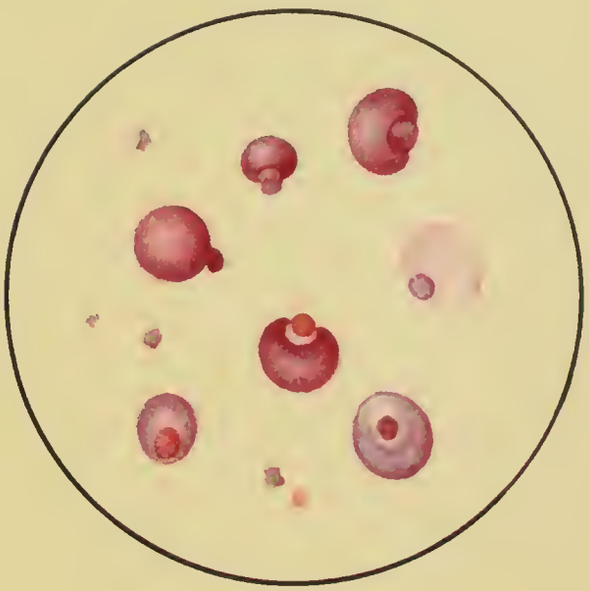

A. Pappenheim.
Lisbeth Krause pinxit.

Lith. Anst. Julius Klinkhardt, Leipzig.

Verlag von Dr. Werner Klinkhardt, Leipzig.

Fig. 5.

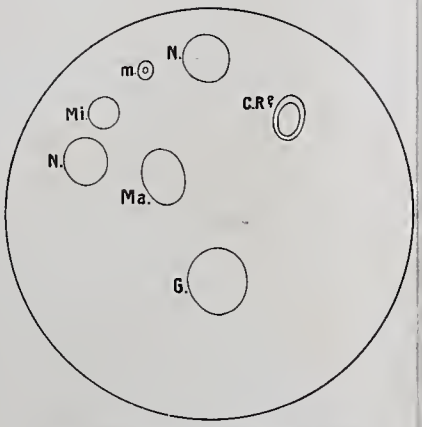

Färbung: Haematoxylin-Eosin.

Hyperchromie mit Anisocytose.
Keine Poikilocytose.
Einige ausgesprochene Gigantocyten.
Die Mehrzahl der Zellen sind Normocyten und Microcyten.
Es besteht keine zentrale Delle.

—

C. R.? Cabotscher Ring?
Ma. = Macrocyt.
Mi. = Microcyt.
N. = Normocyt.
m. = Zwergkörperchen.
G. = Gigantocyt (hyperchrom).

Fig. 5a.

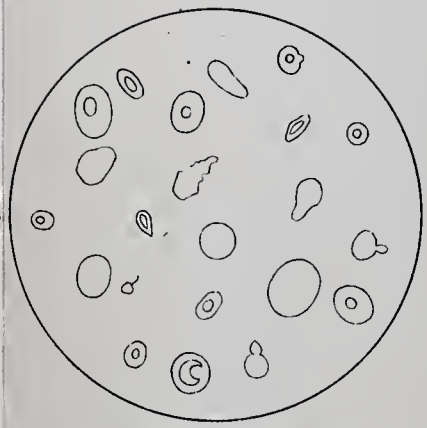

Färbung: Haematoxylin-Glycerin-gemisch.

Starke Anisocytose und Hyperchromie mit Poikilocytose, Microcytose und Abschnürung von Schizocyten.

Die Erythrocyten zeigen eine sehr kleine, scharf abgesetzte Helligkeitszone in der Dellengegend.

Keine Blutplättchen.

Fig. 5b.

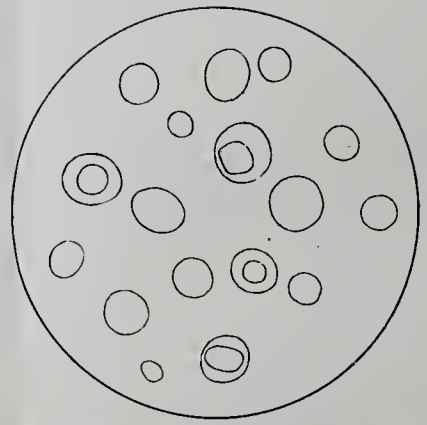

Färbung: Haematoxylin-Glycerin-gemisch.

Degenerative, hyperchrome Anisocytoss ohne Poikilocytose.

Die Microcyten und Normocyten überwiegen vor den Macrocyten.

Vereinzelte hypochrome Erythrocyten.

Vier Normoblasten, verschiedener Größe polychromatisch.

Fig. 5c.

Färbung: May-Giemsa.

Starke Anisocytose und Poikilocytose mit Hyperchromie.

Micro-Leukoblastose und leukopenische, rechts verschobene Neutrophilie.

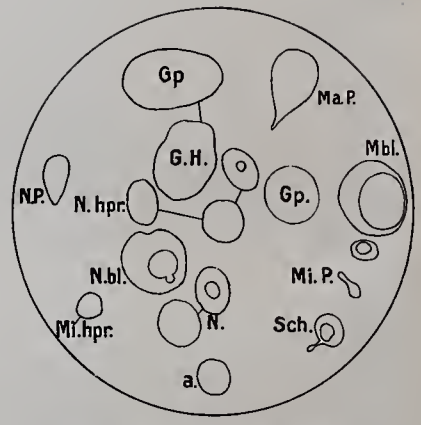

N. = Normocyt.
a. = ausgelaugter Normocyt.
N. hpr. = Normocyt hyperchrom.
Mi. hpr. = Microcyt. hyperchrom.
Ma. P. = Macro-Poikilocyt.
Mi. P. = Micro-Poikilocyt.
N. P. = Normo-Poikilocyt.
Sch. = Schizocytenbildung.
Gp. = Gigantocyt polychromatisch.
GH. = Giganto-Haemocyt (hb-frei).
Nbl. = Großer Normoblast mit fast pyknotischem Kern, orthochromatisch.
Mbl. = Junger Megaloblast, polychromatisch.
2 Microleukoblasten und 1 polyncleärer ε Leukocyt mit hypersegmentierter Kernfigur.

Fig. 5.

Perniciös anämisches hyperchromes Blutbild.

Rotes degeneratives Mindestbild.

Fig. 5a.

Perniciös anämisches hyperchromes Blutbild.

Rotes degeneratives Blutbild.

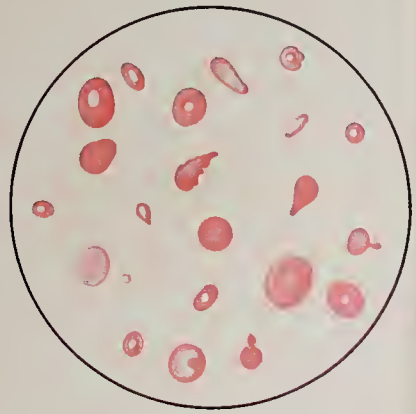

Fig. 5b.

Perniciöse Anämie.

Rotes Blutbild.

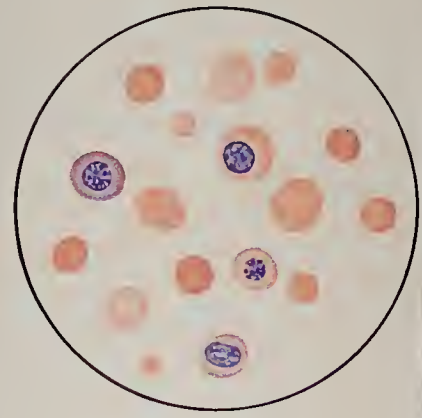

Fig. 5c.

Perniciöse Anämie.

Gesamtblutbild.

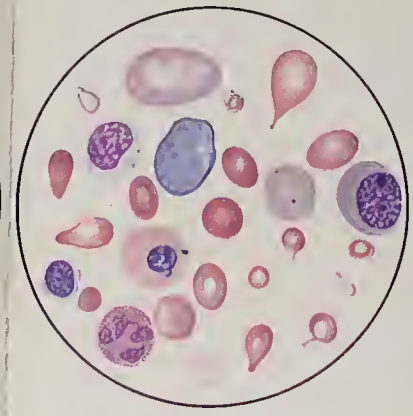

A. Pappenheim.
Lisbeth Krause pinxit.

Verlag von Dr. Werner Klinkhardt, Leipzig.

Lith. Anst. Julius Klinkhardt, Leipzig.

Fig. 7.

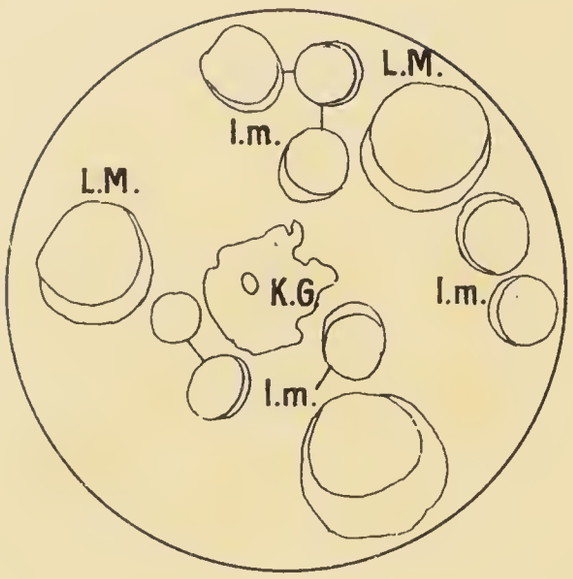

Färbung: May-Giemsa.

L. M. = Lymphoblastische Macro-Lymphocyten.
m. l. = Micro-Lymphocyten.
K. G. = Klein-Gumprechtscher Kernschatten.

Fig. 7a.

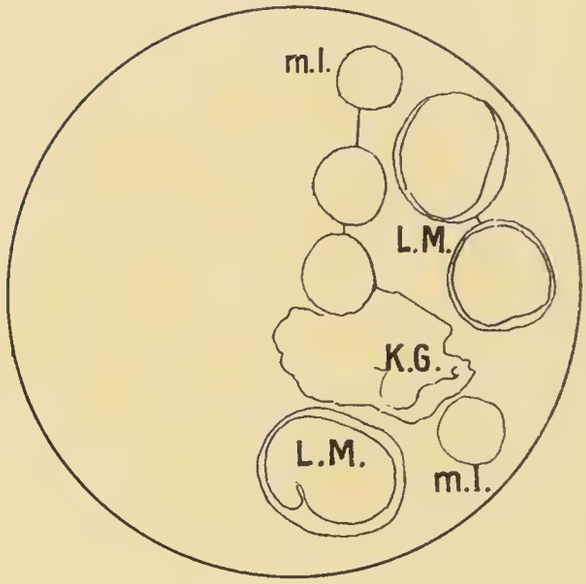

Färbung: May-Giemsa.

L. M. = große Formen von Lymphoidocyten.
m. l. = Microlymphoidocyten.
K. G. = Klein-Gumprechtscher Kernschatten.

Fig. 7.

Lymphatische Leukämie.

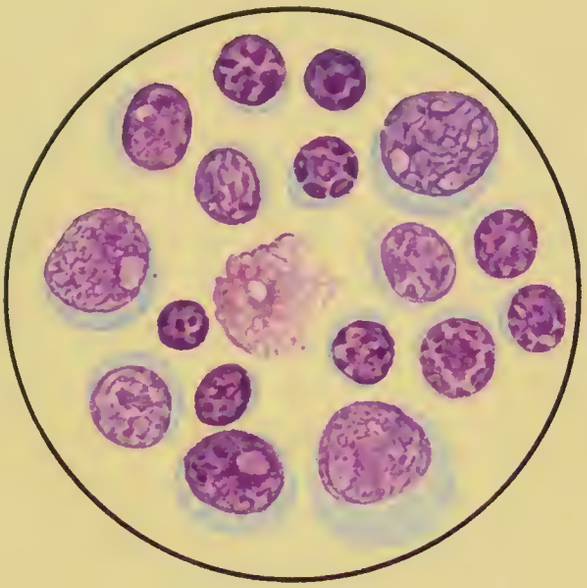

Fig. 7a.

Lymphoidocytäre Stammzellen-Leukämie.

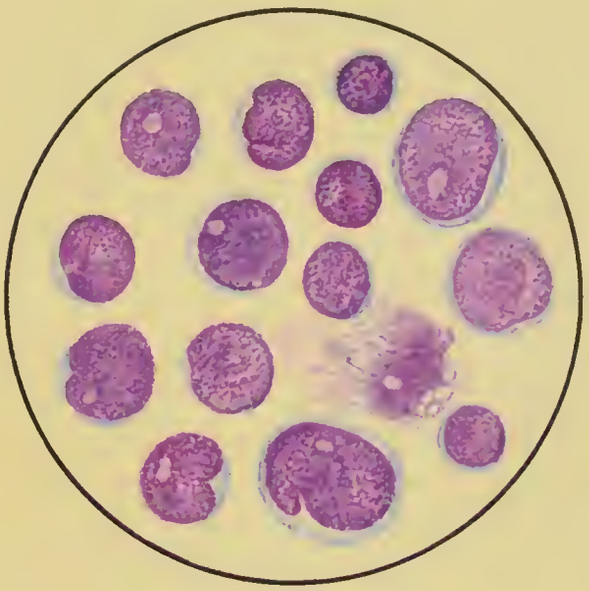

A. Pappenheim.
Lisbeth Krause pinxit.

Lith. Anst. Julius Klinkhardt, Leipzig.

Verlag von Dr. Werner Klinkhardt, Leipzig.

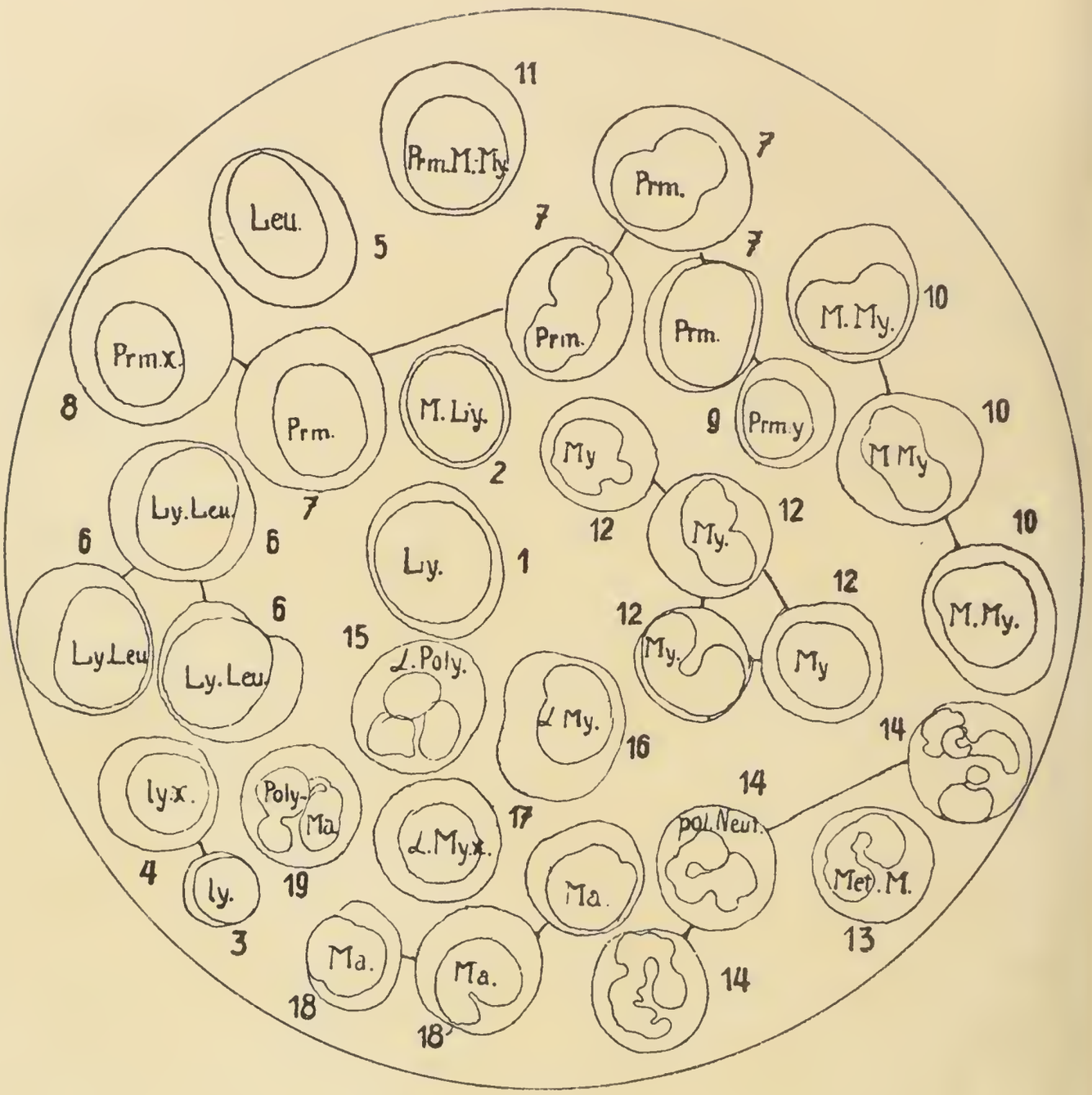

Färbung: May-Giemsa.*)

1. Ly. = Lymphoydocyt.
2. M. Ly. = Micro-Lymphoidocyt.
3. ly. = Lymphocyt.
4. ly(x). = Lymphocyt mit Azurkörnchen.
5. Leu. = Leukoblast.
6. Ly.-Leu. = Zwischenform von Lymphoidocyt und Leukoblast.
7. Prm. = ε-Promyelocyt.
8. Prm(x). = Promyelocyt mit Azurkörnung.
9. Prm(y). = Micro-Promyelocyt.
10. M.My. = Makro-Myelocyt.
11. Prm.-M.-My. = Zwischenform Promyelocyt-Makro-Myelocyt.
12. My. = ε-Myelocyt.
13. Met.-My. = ε-Meta-Myelocyt.
14. pol. Neut. = polynucleäre Neutrophile.
15. α-poly. = α-polynucleäre Eosinophile.
16. α-My. = α Myelocyt.
17. α My(x) = α Myelocyt mit zum Teil unreifen basophilen Körnchen.
18. Ma. = Einkernige basophil gekörnte Mastzelle. (γ Mastmyelocyt).
19. Poly. Ma. = polynucleärer Mastleukocyt.

*) Viele Feinheiten sind bei der hier versuchsweise gewählten Reproduktion mittels Dreifarbendruck leider verloren gegangen.

Fig. 8.

Chronische myeloische typisch gemischtzellige Leukämie.

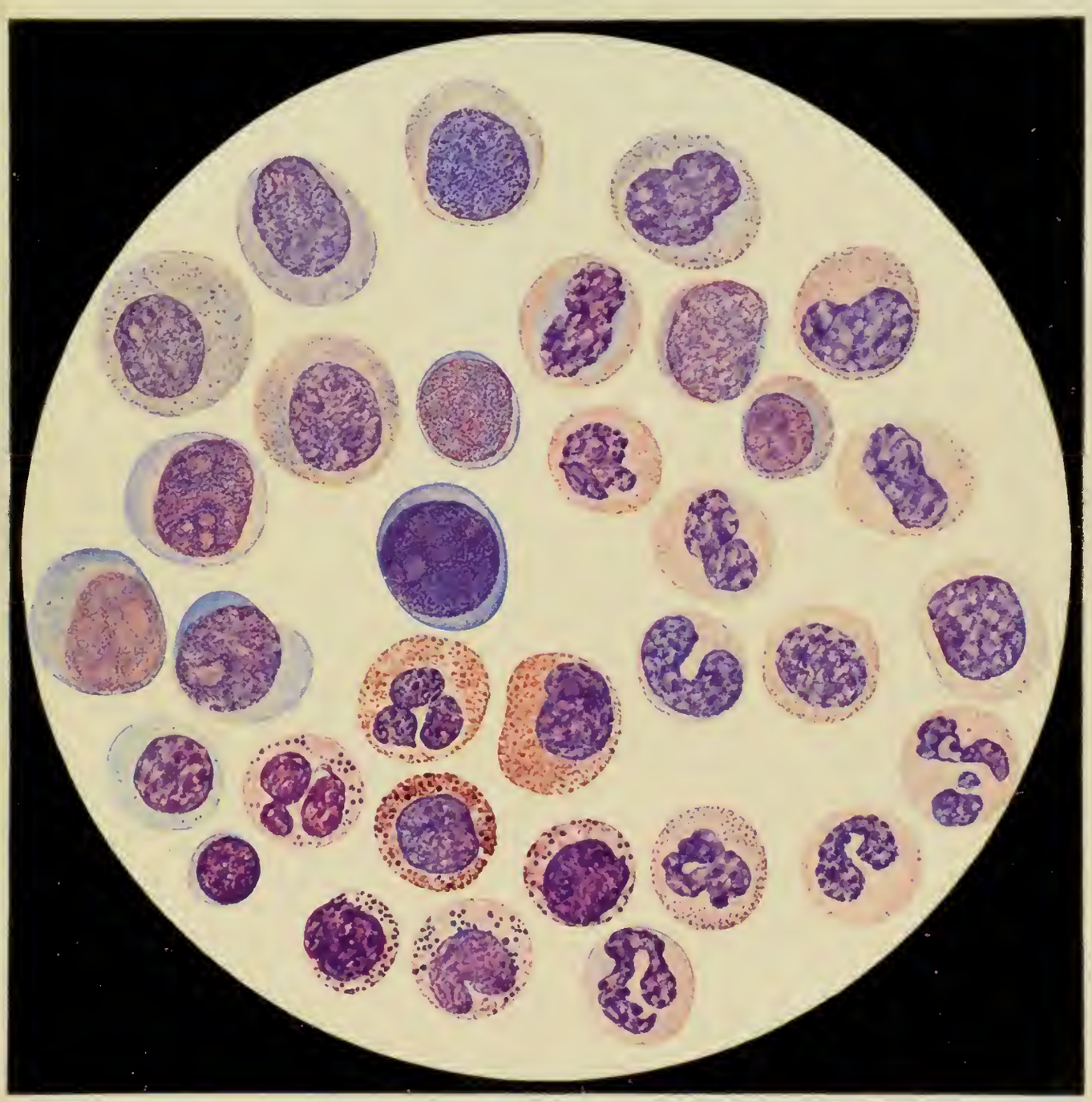

A. Pappenheim.
Lisbeth Krause, pinxit.

Verlag von Dr. Werner Klinkhardt, Leipzig.